Traité de

Thérapeutique Chirurgicale

et de

Technique Opératoire

—

TOME CINQUIÈME

EXEMPLAIRE N°

E. DOYEN

Traité de Thérapeutique Chirurgicale et de Technique Opératoire

AVEC LA COLLABORATION DE

M. R. DOYEN

TOME CINQUIÈME

OPÉRATIONS SUR LES ORGANES GÉNITO-URINAIRES ET SUR LE MEMBRE INFÉRIEUR

567 FIGURES DANS LE TEXTE

PARIS

A. MALOINE, ÉDITEUR

25-27, RUE DE L'ÉCOLE-DE-MÉDECINE, 25-27

1913

Tous droits réservés.

Remis en page à partir des scans disponibles sur Gallica.bnf.fr

par Sabatier Julien Don Paul

La science d'hier se doit d'être disponible à tous.

Traité de

Thérapeutique Chirurgicale

et de

Technique opératoire

OPÉRATIONS SUR LES ORGANES GÉNITO-URINAIRES DE L'HOMME

OPÉRATIONS SUR LE PÉNIS ET SUR L'URÈTHRE PÉNIEN

LÉSIONS TRAUMATIQUES

Ces lésions se réduisent le plus souvent à des plaies d'une minime importance. L'hémorrhagie est facile à arrêter par la suture. Si la perte de substance est étendue et si le fragment est détaché, il faut se contenter d'une réparation plastique par glissement. L'autoplastie par glissement est très facile dans cette région, en raison de la laxité des téguments.

RUPTURE DU FREIN

Ce petit accident peut déterminer une hémorrhagie de l'arbre sous-balanique. On peut lier le vaisseau. Le procédé le plus simple est d'anesthésier à la cocaïne et d'écraser l'artère avec une pince à mors court de Doyen pour les veines. (V. t. I, p. 245, fig. 206.)

FRACTURE DES CORPS CAVERNEUX

Cet accident peut se produire pendant l'érection. On peut remédier à la rupture des tissus fibreux par l'application d'un grand nombre de sutures à la soie très fine.

LÉSIONS INFLAMMATOIRES AIGUËS ET CHRONIQUES

LÉSIONS INFLAMMATOIRES AIGUËS

BALANITE ET BALANO-POSTHITE

La balanite et la balano-posthite peuvent être causées par des microbes très variés. La suppuration est souvent entretenue par l'étroitesse de l'orifice préputial.

La balano-posthite suppurée se traite par de grands lavages antiseptiques avec une solution tiède et peu irritante. On emploiera de préférence la liqueur de Labarraque de 1 p. 200 à 1 p. 100 et même jusqu'à 1 p. 50. Le lavage se fait avec un injecteur suspendu à un mètre de hauteur ou bien avec une simple poire de caoutchouc du volume du poing. On emploiera une canule conique de caoutchouc rouge. Les lavages doivent être faits toutes les deux ou trois heures. J'ai nommé cette méthode, en 1894, l'Irrigation antiseptique discontinue[1]. On respectera le repos nocturne.

Le seul remède radical est la circoncision. On fait cette opération lorsque le sinus préputial est suffisamment désinfecté (voir plus loin).

On emploiera comme traitement général la Mycolysine buvable et les injections sous-cutanées de Mycolysine.

La suppuration de la fosse naviculaire se traite par la même méthode, c'est-à-dire par l'Irrigation antiseptique discontinue.

BLENNORRHAGIE

L'infection gonococcique débute par une sensation de prurit dans la fosse naviculaire et dans l'urèthre antérieur.

A cette période, l'écoulement purulent est à peine apparent : on

1. *Traitement de la Blennorrhagie par l'Irrigation antiseptique discontinue. Application de cette méthode au traitement de l'Ophthalmie purulente et de la Diphtérie*, Rueff, éditeur, 1894.

arrêtera en 2 ou 3 jours la propagation de l'infection en faisant toutes les 3 ou 4 heures un grand lavage de l'urèthre antérieur avec de l'eau boriquée stérilisée et réchauffée à 40° environ que l'on additionnera d'environ 1 p. 100 de liqueur de Labarraque de la maison Frère, rue Jacob. Si l'urèthre est irritable, on commencera par les doses de 0,75, de 0,50, 0,33 ou de 0,25 p. 100.

Lorsque l'écoulement est confirmé, il faut pratiquer les lavages toutes les 2 ou 3 heures. A cette période, la muqueuse enflammée est très sensible et une injection astringente pourrait aggraver le cas en poussant une grosse goutte de pus virulent dans l'urèthre prostatique ou bien jusqu'au col de la vessie. Voici la technique de l'irrigation discontinue de l'urèthre et de la vessie :

On fait chauffer de l'eau boriquée saturée et stérilisée, par exemple 300 centimètres cubes, et on y ajoute 1 centimètre cube de liqueur de Labarraque (0,33 p. 100). La température de la solution doit être d'environ 40° centigrades.

On fera les lavages avec une poire de caoutchouc n° 10 et une canule ordinaire à laquelle on ajoutera une canule conique de caoutchouc rouge. Voir p. 58, fig. 66.

TECHNIQUE DE L'IRRIGATION DISCONTINUE DE L'URÈTHRE ET DE LA VESSIE

Se tenir debout ou bien s'asseoir dans un fauteuil :

1° Uriner.

2° Lavage de l'urèthre antérieur à canal ouvert.

3° Uriner de nouveau les quelques gouttes qui sont parvenues des uretères dans la vessie.

4° Faire pénétrer la canule conique dans l'urèthre et serrer le gland sur elle; on presse la poire lentement et progressivement. L'urèthre se gonfle et tout à coup on perçoit le passage du liquide chaud sur le col vésical; on introduit tout le liquide dans la vessie.

5° Uriner quelques instants après.

On titrera la solution boriquée en liqueur de Labarraque au moment de l'injection et d'après la tolérance de la muqueuse. L'injection ne doit être ni irritante ni douloureuse. L'injection est mieux supportée lorsqu'elle produit une sensation de chaleur légère que lorsqu'elle produit une sensation de froid.

Il est très facile de doser la liqueur de Labarraque d'après la tolérance de l'urèthre. Si le titre de 1/300 ou de 1/200 produit un peu

de cuisson, on injecte immédiatement après une poire d'eau boriquée pure, et on diminue la dose à l'injection suivante. On fera 6 ou 8 lavages par 24 heures. On peut généralement atteindre le premier ou le second jour le titre de 1/100. On devra continuer les injections pendant 15 à 20 jours après la cessation de l'écoulement.

A cette période, l'urèthre n'est plus sensible et on peut employer des doses plus fortes, par exemple 1/80 ou 1/75. On ne dépassera jamais la dose qui produira une sensation de brûlure légère. On devra se contenter dans cette période de 3 lavages par 24 heures.

Certains sujets supportent mieux le bichlorure de mercure en solution aqueuse. On dosera progressivement la solution de 1/30 000, 1/20 000, pour atteindre ensuite la dose de 1/10 000 et même de 1/7 000.

Cette dernière dose est la plus énergique qu'il m'ait été utile d'employer.

Le permanganate de potasse, de 1/5 000 à 1/3 000, peut également donner de bons résultats.

La liqueur de Labarraque est toutefois le meilleur antiseptique de l'urèthre et de la vessie. Elle est généralement mieux tolérée que le bichlorure de mercure ou le permanganate de potasse, dont le pouvoir microbicide sur le gonocoque et sur les microbes de la vessie n'est pas aussi accentué que celui de la solution chlorurée.

URÉTHRITE POSTÉRIEURE — CYSTITE DU COL

Le traitement de ces complications de la blennorrhagie est le même que celui de l'uréthrite antérieure.

TRAITEMENT INTERNE

A toutes les périodes : Extrait de Mycolysine : 2 à 3 cuillerées à café chaque fois, à répéter 3 à 4 fois par 24 heures.

La Mycolysine prévient les complications articulaires et le rhumatisme blennorrhagique.

Les injections sous-cutanées de Mycolysine guérissent très vite ces complications, si elles sont déjà survenues.

CHANCRE MOU ET CHANCRE SYPHILITIQUE

Le chancre mou se cicatrise rapidement après l'action de la chaleur pénétrante telle qu'on peut l'obtenir par l'Électro-coagulation-thermique (voir tome III, appendice). Il faut pratiquer la Thermo-pénétra-

tion avec de grandes précautions pour ne pas dépasser la zone infectée.

J'ai guéri par l'Électro-coagulation, en une seule séance, un chancre mou phagédénique qui avait ulcéré la verge, les bourses, la partie supérieure des deux cuisses et toute la région sous-ombilicale de l'abdomen. Il n'y a pas eu de récidive.

La Thermo-pénétration à 58°, par la même méthode, détruit instantanément les spirilles du chancre induré. On instituera contre l'infection générale un traitement spécifique, que l'on combinera à l'action de la Mycolysine.

LÉSIONS INFLAMMATOIRES CHRONIQUES

BLENNORRHÉE

L'urèthrite blennorrhagique chronique ou blennorrhée se localise généralement dans les glandules voisines d'un rétrécissement ou bien dans l'urèthre postérieur. Même traitement que dans la période aiguë. On fera 2, 3 à 4 lavages par 24 heures et on atteindra le plus tôt possible le dosage le plus énergique.

ULCÉRATIONS TUBERCULEUSES

Les ulcérations tuberculeuses de la verge sont exceptionnelles. Elles exigent les injections de Phymalose, le curetage et l'Aérocautérisation, qui agit à une profondeur moindre que l'Électro-coagulation (2 à 3 millimètres).

MALFORMATIONS CONGÉNITALES ET ACQUISES

MALFORMATIONS CONGÉNITALES

ADHÉRENCES PRÉPUTIALES

L'adhérence du prépuce est presque la règle chez le nouveau-né. Il suffit d'attirer le prépuce en arrière, d'enlever avec une compresse les débris épithéliaux caséeux de la rainure balanique et d'appliquer de la vaseline à l'oxyde de zinc.

Si on néglige cette précaution et si le prépuce est très développé, l'enfant ressent des picotements fréquents, il se produit un suintement

séro-purulent et l'orifice du prépuce se rétrécit. Cet état exige ultérieurement la circoncision.

La balano-posthite chronique peut provoquer l'adhérence totale ou symphyse du prépuce et du gland, qu'il faut sculpter en quelque sorte lorsqu'on pratique ultérieurement la circoncision.

PHIMOSIS

L'exubérance du prépuce peut être considérable chez l'adulte, sans qu'il y ait la moindre adhérence préputiale. Elle se complique habituellement d'un développement exagéré du frein.

Les adhérences du prépuce au gland sont d'origine inflammatoire. Elles peuvent acquérir une consistance fibro-cartilagineuse.

CIRCONCISION

A. — Chez le nouveau-né

OPÉRATION

1er Temps. — Le prépuce est attiré en arrière, de manière à découvrir le gland et à permettre la toilette des débris épidermiques. Si

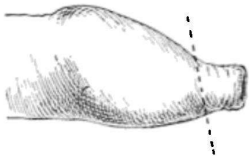

Fig. 1. — Phimosis chez un nouveau-né. En pointillé, tracé de la section de la partie exubérante.

Fig. 2. — 1er temps. Le prépuce est attiré au delà du gland, après dissociation des adhérences épidermiques.

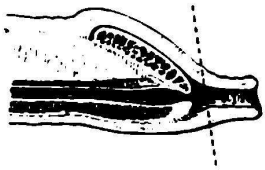

Fig. 3. — Id. Coupe de la verge, montrant le point où se fera la section du prépuce.

l'orifice est trop étroit, on le dilate par divulsion avec les mors d'une pince hémostatique de Championnière.

2e Temps. — On fait revenir le prépuce en avant et on introduit

dans son orifice une feuille d'aluminium que l'on a taillée comme le représente la figure 4, de manière à repousser le gland. La lame mé-

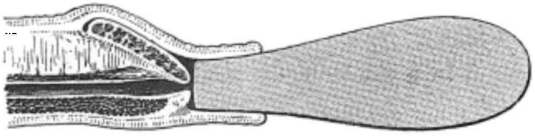

Fig. 4. — 2e temps. Introduction de la lame d'aluminium, qui repousse le gland.

tallique interposée entre les surfaces muqueuses est destinée à empêcher leur accolement sous l'action de l'écraseur.

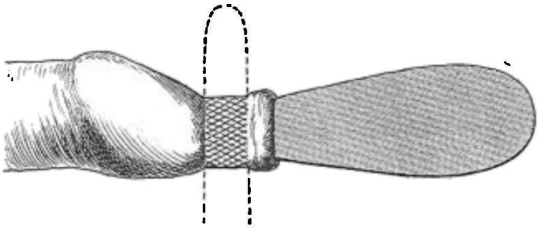

Fig. 5. — 3e temps. Aspect du prépuce après l'application de l'écraseur. On voit le gaufrage de l'épiderme.

On peut remplacer la feuille d'aluminium par une feuille de carton mince ou de parchemin, préalablement désinfectée.

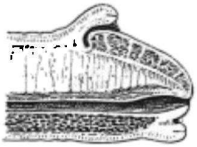

Fig. 6. — La circoncision est terminée. Coupe de la verge montrant ce qui reste du prépuce.

3e Temps. — Écrasement du prépuce avec l'écraseur petit modèle, qui est laissé en place deux minutes.

4e Temps. — On enlève l'écraseur, on coupe à 2 millimètres de la limite supérieure du sillon d'écrasement et on attire doucement les téguments en arrière du gland. On prendra soin de ne pas rompre l'union épidermique produite par l'écrasement des tissus.

B. — Chez l'adolescent

On peut employer le même procédé chez l'adolescent. Le prépuce étant plus long et le gland plus volumineux que chez le nouveau-né,

il est facile de placer sur le prépuce, à son extrémité, une pince transversale, afin de limiter le champ d'action de l'écraseur. On interposera, comme chez l'adulte, une feuille d'aluminium entre les surfaces muqueuses pour éviter qu'elles n'adhèrent l'une à l'autre, ce qui serait un obstacle à la réduction du repli muco-cutané au delà de la couronne du gland.

C. — Chez l'adulte

1° PROCÉDÉ DE L'ÉCRASEMENT EXTEMPORANÉ

Si l'on veut employer le procédé de l'écrasement, on commence par écraser longitudinalement le prépuce exactement sur la partie dor-

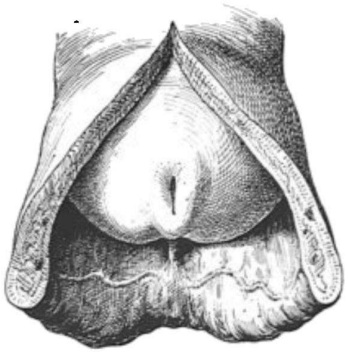

Fig. 7. — Aspect du gland tel qu'on le mettait autrefois à découvert dans les cas de balano-posthite par une incision dorsale. On pratiquait ensuite la circoncision.

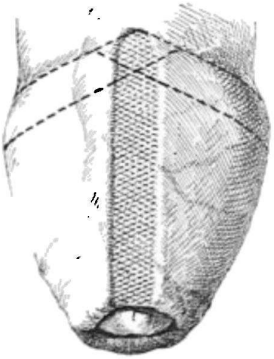

Fig. 8. — Circoncision par le procédé de l'écrasement extemporané de Doyen. Première application de l'écraseur. Au pointillé, la 2e et la 3e application de l'instrument.

sale médiane. On laisse l'écraseur 2 minutes et on coupe dans le milieu de ce sillon.

Il est facile alors d'écraser successivement, d'avant en arrière, la moitié gauche, puis la moitié droite, et, par une quatrième application de l'instrument, de droite à gauche, la région du frein.

OPÉRATION

Anesthésie générale au chlorure d'éthyle.

1er Temps. — Écrasement dorsal médian du prépuce depuis son orifice jusqu'à la couronne du gland. L'instrument est serré à fond et on le laisse en place deux minutes.

2e Temps. — Section longitudinale dans le sillon d'écrasement.

3e Temps. — Écrasement successif, d'avant en arrière, de la moitié gauche, puis de la moitié droite du prépuce; on coupe dans les deux sillons d'écrasement.

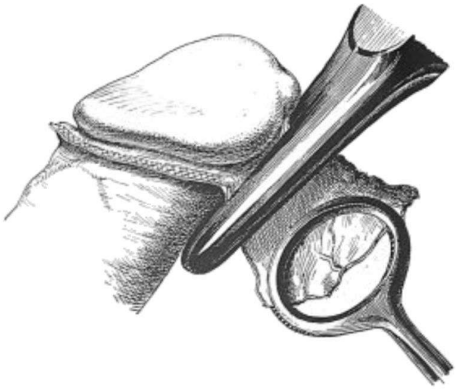

Fig. 9. — Id. 4e temps. Écrasement de la région du frein.
On voit latéralement l'accolement épidermique.

4e Temps. — Écrasement transversal de la région du frein et section dans le sillon d'écrasement.

Il n'y a pas d'écoulement de sang.

2° CIRCONCISION AVEC EXTIRPATION COMPLÈTE DE LA MUQUEUSE

Il est souvent utile d'extirper la muqueuse préputiale jusqu'à 2 ou 3 millimètres de la couronne du gland. Dans ces cas, l'opération doit être faite avec l'instrument tranchant, et il faut prendre soin de ménager la presque totalité de la peau, pour remplacer la muqueuse.

Voici la meilleure technique :

OPÉRATION

1er Temps. — Section oblique de la peau avec les ciseaux, de la région dorsale vers le frein, en prenant soin de ne pas attirer le prépuce en avant. On fera cette section à 6 ou 7 millimètres au delà de la couronne du gland. On ménagera les petits vaisseaux sous-cutanés.

2e Temps. — On attire en avant la peau du prépuce, détachée de celle de la verge et on incise la peau et la muqueuse préputiales sur la ligne dorsale médiane, jusqu'à la couronne du gland.

3e Temps. — On découvre entièrement le gland et on sectionne circulairement la muqueuse à 2 ou 3 millimètres de son insertion à la

couronne du gland. On arrache alors le lambeau muco-cutané, ce qui ne produit pas d'écoulement de sang. Il est rarement nécessaire d'écraser l'artériole du frein.

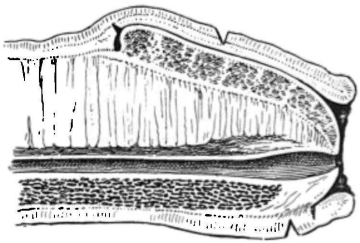

Fig. 10. — Circoncision avec extirpation presque complète de la muqueuse. Les incisions montrent les sections de la peau et de la muqueuse.

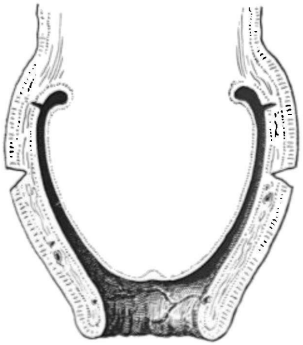

Fig. 11. — Id. Coupe frontale, passant en avant de l'urèthre. On voit que la peau est ménagée tandis que la muqueuse doit être extirpée presque en totalité.

4e Temps. — On fait une suture circulaire composée de 3 surjets de soie n° 1, comprenant chacun un tiers de la circonférence du

Fig. 12. — Id. 3e temps. Arrachement du lambeau muco-cutané. Les vaisseaux sont étirés et ils ne saignent pas.

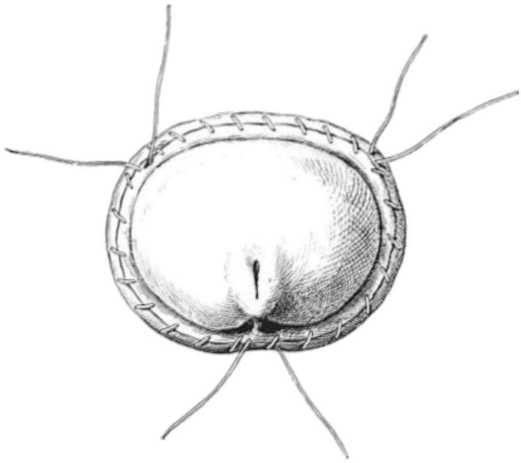

Fig. 13. — Id. 4e temps. Suture de la muqueuse à la peau par trois surjets dont les chefs ne sont pas noués.

gland, et dont les chefs ne sont pas arrêtés par des nœuds, ce qui permettra de les enlever aisément. La pose de ces 3 surjets séparés pré-

vient tout danger d'étranglement de la base du gland, accident qui pourrait se produire à la suite de l'application d'un seul surjet circulaire.

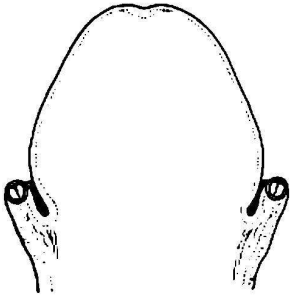

Fig. 14. — Aspect de la réunion de la muqueuse à la peau, sur une coupe frontale, passant en avant de l'urèthre. Le gland est entièrement découvert.

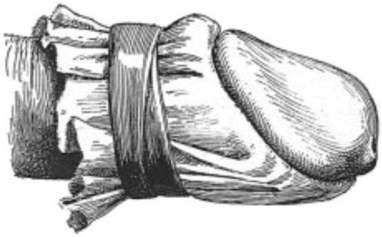

Fig. 15. — Pansement de la circoncision. On disposera une pièce de mousseline stérilisée et que l'on aura préalablement percée d'un orifice pour le passage du gland.

On pourrait également employer pour la suture les serre-fines pointues du Dr Créquy, qui ne produisent pas de sphacèle, ou les agrafes de Michel.

HYPOSPADIAS

A. — Hypospadias balanique

L'abouchement anormal de l'urèthre à la base inférieure du gland, à l'endroit où devrait exister le frein préputial, est assez fréquent.

Fig. 16. — Vue latérale d'un cas d'hypospadias balanique.

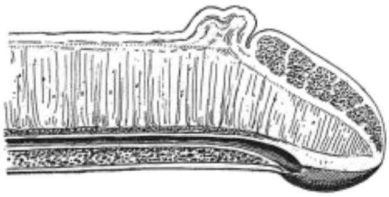

Fig. 17. — Idem. Coupe sagittale du pénis.

Cette difformité peut être facilement guérie par l'allongement de l'urèthre spongieux, qui est très extensible.

OPÉRATION

1er Temps. — Dissection circulaire du méat anormal et incision longitudinale de la peau du pénis, de manière à découvrir l'urèthre spongieux dans sa moitié antérieure.

2e *Temps*. — Une sonde est introduite dans le méat et l'urèthre spongieux est détaché sur une longueur de 5 à 6 centimètres.

3e *Temps*. — Perforation du gland avec un bistouri étroit.

4e *Temps*. — L'urèthre est attiré au travers de ce canal balanique

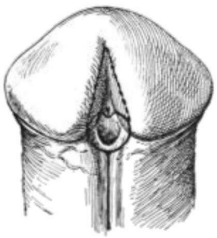

Fig. 18. — Id. Schéma de l'incision en raquette pour la dissection de l'urèthre et de l'avivement en A de la gouttière sous-balanique.

et le méat uréthral est suturé, avec de fines aiguilles à artériorrhaphie, au pourtour de la petite plaie centrale du gland.

5e *Temps*. — Avivement en A de la gouttière sous-balanique, réunion des deux valves du prépuce à deux plans, à la partie infé-

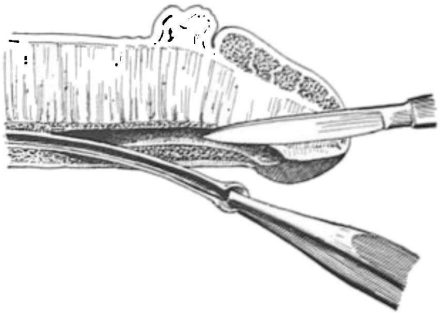

Fig. 19. — Id. L'urèthre a été disséqué. Perforation du gland.

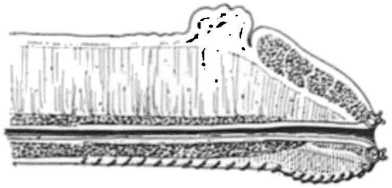

Fig. 20. — Id. L'opération est terminée. Schéma des sutures.

rieure du gland et réunion longitudinale de la peau du pénis avec de la soie très fine et à points séparés. On enlève la sonde, qu'il est inutile de laisser à demeure.

B. — Hypospadias scrotal

L'hypospadias scrotal est beaucoup plus difficile à réparer. Si l'urèthre spongieux fait totalement défaut, on emploiera une technique analogue à celle qui est décrite ci-dessous pour la réparation des fistules péniennes longitudinales d'origine accidentelle.

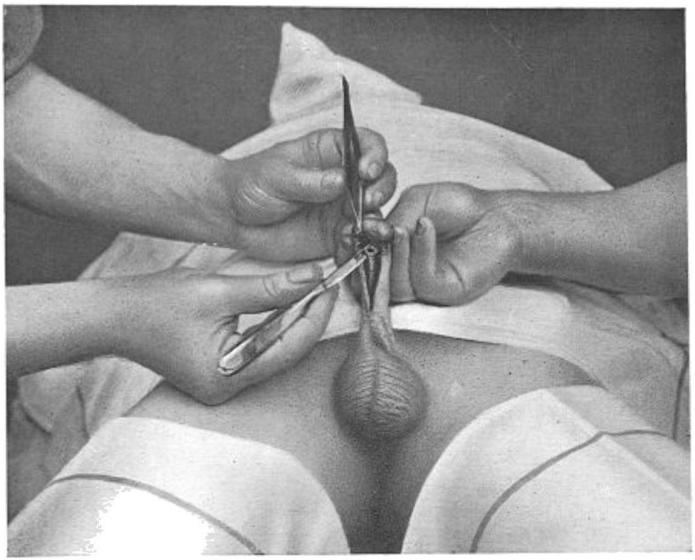

FIG. 21. — Id. 1er temps. Incision en raquette et dissection de l'extrémité de l'urèthre.

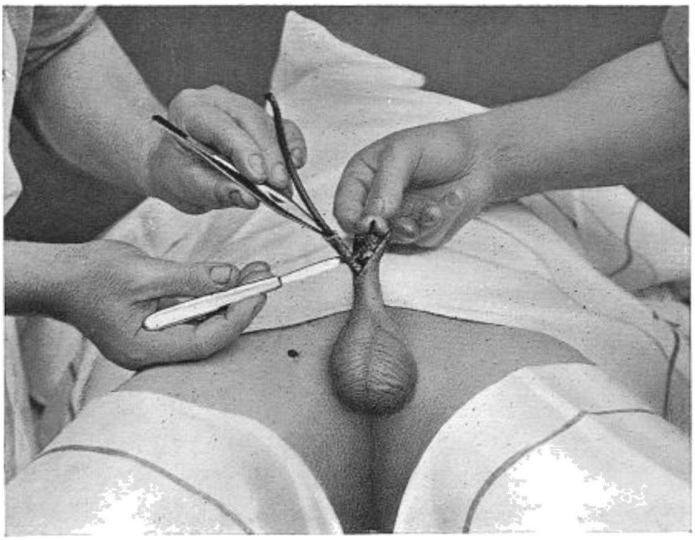

FIG. 22. — Id. 2e temps. L'introduction d'une sonde de gomme dans l'urèthre facilite sa dissection jusqu'à la partie moyenne de la verge.

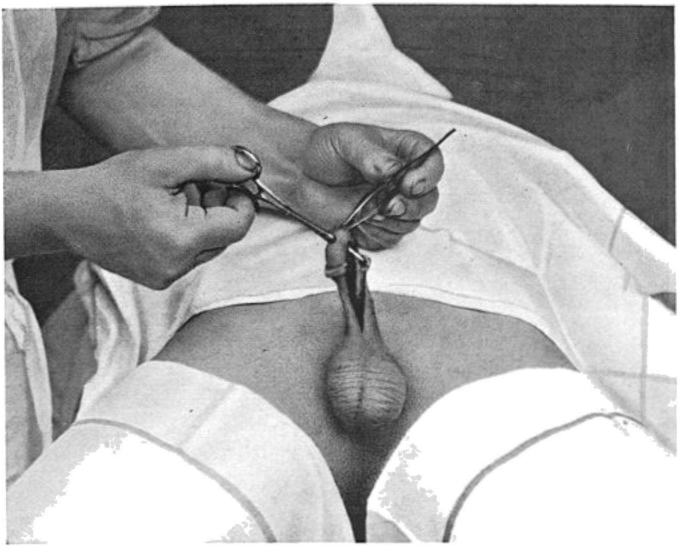

Fig. 23. — Id. 3e temps. Le gland vient d'être perforé et l'urèthre va être attiré au travers du canal creusé dans le gland. La laxité du tissu spongieux qui entoure la muqueuse permet un allongement considérable.

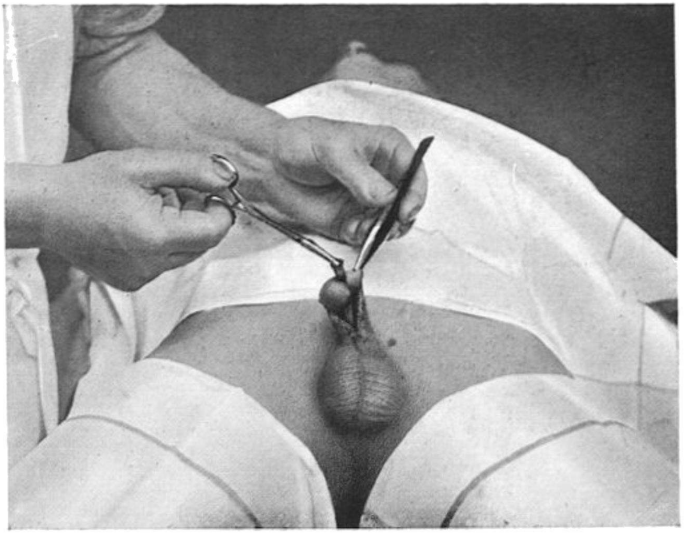

Fig. 24. — Id. 3e temps. L'urèthre apparaît à l'extrémité du gland où on va le fixer par 5 ou 8 sutures de soie fine, à points séparés.

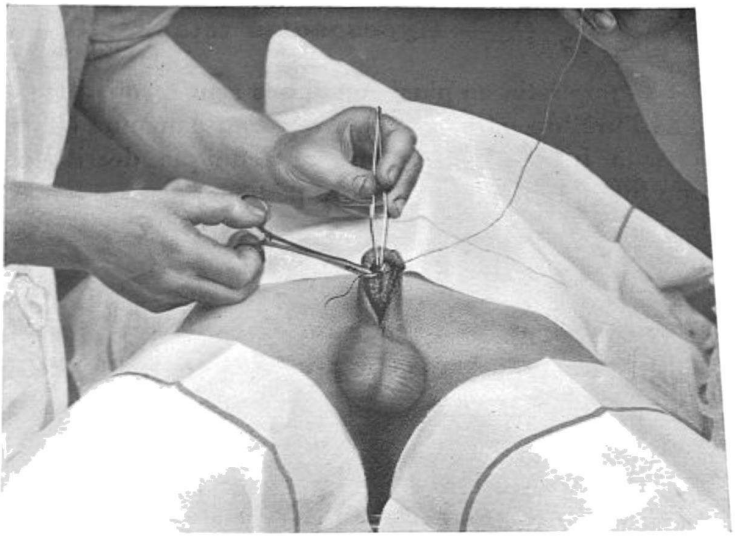

FIG. 25. — Id. 5e temps. Suture des tissus celluleux périuréthraux avec de la soie très fine et une aiguille à artériorrhaphie. On fera ensuite, avec de la soie n° 1 et à points séparés, la suture des deux valves du prépuce.

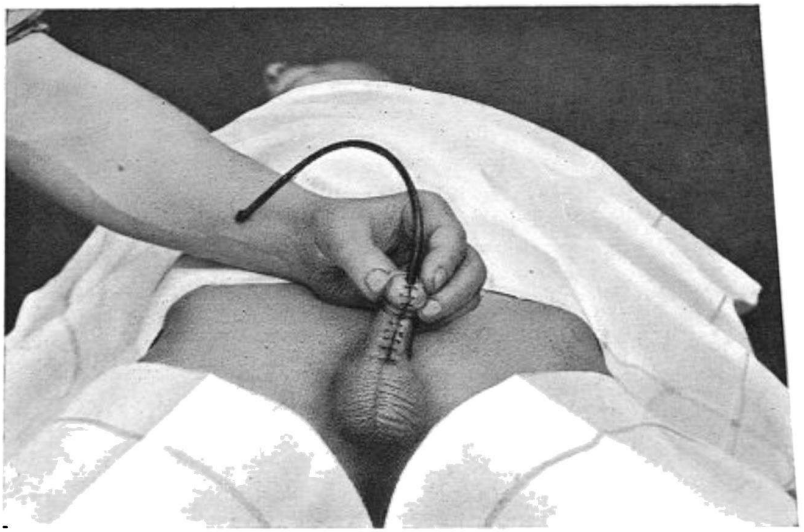

FIG. 26. — Id. L'opération est terminée. Aspect des sutures extérieures. La sonde a été laissée pour la photographie afin de montrer la situation du nouveau méat.

C. — Hypospadias total

On fera l'autoplastie en plusieurs temps : on reconstituera l'urèthre pénien, puis l'urèthre périnéal, et on réparera dans une troisième opération la partie intermédiaire, par la technique décrite ci-dessous. (Voir fistule longitudinale de l'urèthre pénien.)

ÉPISPADIAS

L'épispadias pénien est assez rare. Dans les cas où il est juxta-balanique, on peut le réparer par le procédé décrit pour l'hypospadias

Fig. 27. — Épispadias pénien.

balanique. On dissèque l'urèthre depuis le méat anormal jusqu'à sa portion spongieuse et sous-caverneuse, puis on attire le canal fibro-muqueux ainsi isolé dans une perforation du gland, pour suturer le méat ectopié au pourtour du petit orifice balanique. Si le méat est situé près de la racine de la verge, on fera l'autoplastie par un procédé analogue à celui qui est décrit ci-dessous pour les fistules péniennes et pour l'hypospadias total.

L'épispadias total s'observe dans l'extrophie vésicale. L'opération de l'extrophie vésicale sera décrite à propos des malformations de la vessie.

MALFORMATIONS ACQUISES

FISTULE TRANSVERSALE DE L'URÈTHRE PÉNIEN

J'ai observé une de ces fistules chez un sujet d'une quarantaine d'années. La fistule datait de l'enfance. Elle s'était produite à la suite d'une ligature placée sous prétexte d'amusement. Une cicatrice cutanée circulaire prolongeait sur la partie dorsale du pénis les commissures de la fistule. Cette cicatrice était la trace indélébile d'une ulcération profonde de la peau, produite par la ligature circulaire. La réparation est

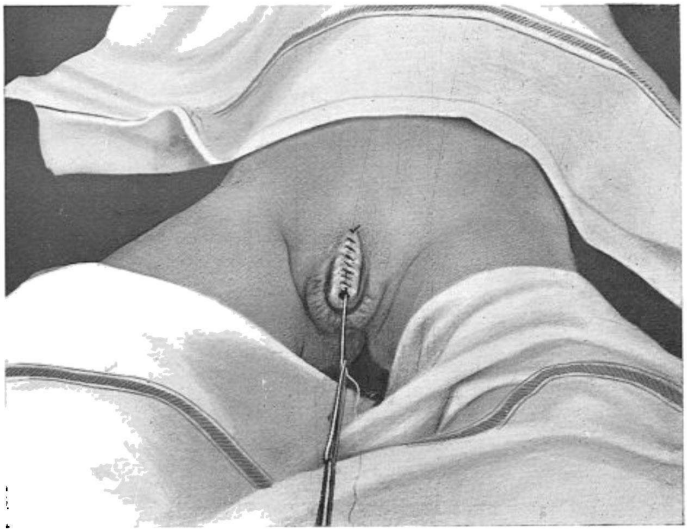

FIG. 28. — Id. L'opération est terminée. Aspect de la suture.

facile. Elle se fait par une technique analogue à celle qui est décrite pour la réparation des fistules longitudinales.

FISTULE LONGITUDINALE DE L'URÈTHRE PÉNIEN

Cette difformité est très exceptionnelle. Elle est représentée par la figure 29. Chez ce sujet, la fistule n'intéressait que la paroi inférieure de l'urèthre. La peau et la muqueuse se trouvaient réunies par une zone cicatricielle souple et résistante, et il existait une sorte de fenêtre ovalaire par laquelle on apercevait nettement la muqueuse de la paroi supérieure de l'urèthre, qui était intacte. La rétraction inodulaire

avait donné au pourtour de l'orifice l'aspect d'une sorte de diaphragme à bords minces et tranchants dans l'état de repos de l'organe, mais susceptibles de s'effacer au moment de l'érection ou bien lorsque l'on tendait la peau de la région dorsale.

Les troubles fonctionnels qui existent en pareil cas sont identiques à ceux que l'on observe chez les sujets atteints d'hypospadias pénien

Fig. 29. — Fistule longitudinale de l'urèthre pénien.

ou scrotal : l'urine et le sperme sont émis en totalité par l'orifice fistuleux.

La technique qui convient à la réparation des cas de fistule longitudinale assez étendue est également la meilleure dans les cas d'hypospadias scrotal ou pénien.

Le tracé de l'incision cutanée et le mode de libération des lambeaux sont identiques. Il en est de même pour la suture. L'opération des fistules péniennes ne diffère de l'opération de l'hypospadias que par suite de la persistance d'une certaine longueur de l'urèthre spongieux au delà du méat accidentel. Il en résulte que, dans le cas de fistule pénienne, la fistule présente une moindre étendue que dans l'hypospadias, mais en revanche, il est nécessaire d'obtenir la réunion de deux commis-

sures, l'antérieure et la postérieure, tandis que, dans l'hypospadias, la commissure postérieure existe seule.

Or, c'est le mode de réunion de ces commissures qui constitue toute la difficulté de la cure des fistules péniennes longitudinales.

Cette opération comprend les temps suivants :

1° Incision ovalaire de la peau et taille des lambeaux muqueux et cutanés par dédoublement.

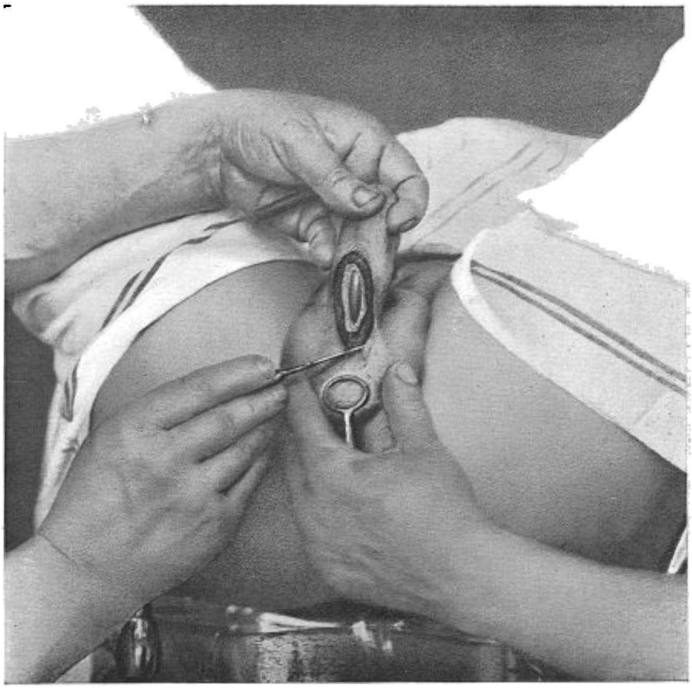

Fig. 30. — Id. Avivement des bords de la fistule par dédoublement.

2° Reconstitution de la paroi uréthrale par la suture des deux lambeaux muqueux que l'on adosse par leur surface cruentée.

3° Confection d'un second plan de suture à fil perdu (suture de renfort).

4° Réunion de la peau.

Le principe de ce procédé d'autoplastie, qui diffère très peu dans ses grandes lignes de mon procédé de réparation des ruptures complètes de la cloison recto-vaginale et des fistules vésico et recto-vaginales (voir *Gynécologie*) est de ne sacrifier aucune parcelle des tissus, à moins qu'ils ne soient absolument impropres à la réunion, et de faire l'avivement par dédoublement. (Voir t. I, p. 464 à 471.)

Ce procédé dérive également de ma technique de l'opération du bec-de-lièvre congénital ; je dédouble, dans le bec-de-lièvre, les surfaces qui doivent être réunies, et je fais deux plans de sutures à points séparés, l'un muqueux, l'autre cutané, qui me donnent une ligne de réunion épaisse et parfaite au point de vue plastique. L'hypospadias

Fig. 31. — Id. La suture de l'urèthre est terminée.

et l'épispadias, si on les considère au double point de vue anatomique et chirurgical, sont des difformités très analogues au bec de-lièvre.

Revenons à la description du premier temps de l'opération, qui est représentée d'après nature et schématiquement par les figures 29 à 37.

La figure 29 représente la fistule avant l'opération.

OPÉRATION

Temps préliminaire. — Une grosse sonde de gomme, n° 24 ou 28, est introduite jusque dans la vessie.

1er Temps. — Incision ovalaire de la peau autour de la fistule et taille des lambeaux interne et externe de chaque côté.

Le chirurgien examine avec soin l'étendue de la paroi de l'urèthre qui se trouve détruite, et il apprécie, d'après la disposition de la fistule, la dimension qu'il devra donner à chaque lambeau latéral interne ou

FIG. 32. — Id. La suture de la peau est terminée.

muco-cutané pour subvenir à une réfection satisfaisante de la paroi antérieure de l'urèthre.

L'incision doit être faite franchement, d'une main légère et en deux reprises, du côté droit puis du côté gauche. On incisera à trois ou quatre millimètres du rebord tranchant qui réunit la muqueuse uréthrale à la peau. Celle-ci doit être tendue sur les doigts de la main gauche afin que l'on puisse la couper d'un seul coup et dans toute son épaisseur. Les lèvres de l'incision s'écartent immédiatement (fig. 30). Le bistouri est repassé dans chacune des incisions, particulièrement au niveau des com-

missures, de manière à bien libérer toute la collerette muco-cutanée ovalaire qui va subvenir à la reconstitution de la paroi uréthrale. C'est en

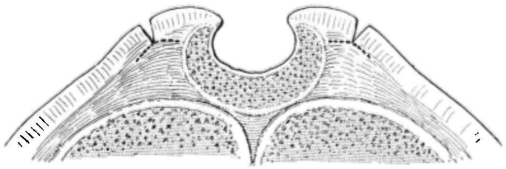

Fig. 33. — Id. Incision latérale pour l'avivement par dédoublement dans les cas où la muqueuse est insuffisante. On ménage un petit lambeau cutané qui sera rabaissé vers l'urèthre.

effet de la réunion de cette collerette muco-cutanée que dépendra le succès de l'opération.

Les lambeaux droits et gauches qui constituent les lèvres internes

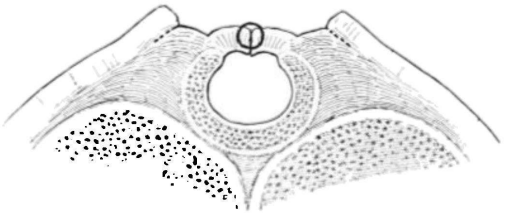

Fig. 34. — Id. Réduction des petits lambeaux profonds dont la suture reconstitue la paroi antérieure de l'urèthre.

de l'incision affectent, par suite de la rétraction des tissus, une forme ovalaire ; on les mobilise de manière à pouvoir les renverser vers l'intérieur de l'urèthre.

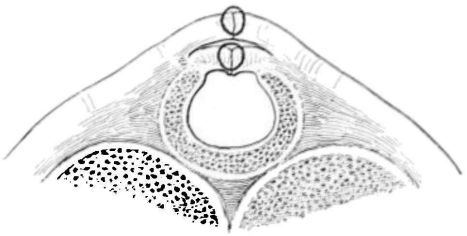

Fig. 35. — Id. Même opération. Réunion de la peau.

2e *Temps. — Reconstitution de la paroi uréthrale par la suture et l'invagination des deux lambeaux internes, que l'on adosse par leur surface cruentée.* La suture des deux lambeaux internes ou muco-cutanés est le temps le plus délicat de l'opération. Voici comment on doit la faire : le petit lambeau muco-cutané qui forme la commissure posté-

rieure de la fistule est rabattu sur la sonde et le surjet est commencé à 6 et 8 millimètres plus haut, en pleine surface cruentée, de manière à invaginer la commissure de la fistule au contact de la sonde.

La languette muco-cutanée est ainsi rejetée dans le calibre de l'urèthre (fig. 36) et le surjet est continué sur toute la longueur de la fistule, de manière à adosser par leur surface cruentée les deux petits lambeaux cutanés droit et gauche. Comme il importe que la réunion soit parfaite et que le fil échappe au contact de l'urine, cette suture doit être faite avec les aiguilles rondes et courbes à chas fendus qui servent dans la chirurgie gastro-intestinale. On emploiera de la soie fine et résistante n° 1 ou n° 2. L'aiguille doit pénétrer dans la surface cruentée du côté droit, par exemple, par rapport au chirurgien, à 3 millimètres du bord épidermique du lambeau de ce côté, pour ressortir à un quart de millimètre environ de ce bord épidermique; elle cheminera ensuite dans le lambeau du côté gauche par un trajet symétrique (fig. 36). On fera un surjet entrecoupé (v. t. IV, p. 287).

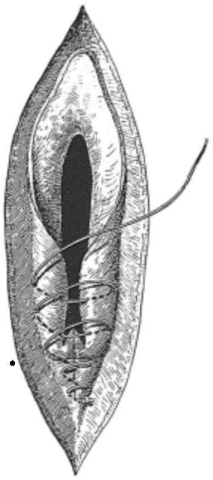

Fig. 36. — Id. Schéma de la reconstitution de la paroi antérieure de l'urèthre. On remarquera le mode de suture au niveau de la commissure inférieure.

Les spires du surjet seront rapprochées de 2 millimètres environ et on les placera avec le même soin que s'il s'agissait d'une gastro-entérostomie.

Le surjet, placé comme nous venons de le décrire, est absolument extra-uréthral, et, si la suture a été faite avec tout le soin requis, c'est-à-dire si le bord épidermique des lambeaux est très exactement affronté, on obtiendra une réunion parfaite, sans que le fil soit en contact avec l'urine.

La suture profonde doit être terminée de la même manière qu'elle a été commencée, c'est-à-dire en rabattant dans le calibre de l'urèthre le petit lambeau cutané terminal qui se trouve au niveau de la commissure antérieure de l'orifice fistuleux (fig. 37).

Le surjet profond demeure ainsi extra-uréthral et, de plus, il commence et se termine à 4 ou 5 millimètres en deçà et au delà de l'orifice fistuleux qu'il oblitère. La figure 34 montre l'adossement des deux lambeaux internes au niveau de la partie moyenne de la fistule; la figure 36 montre les deux languettes cutanées commissurales postérieures rejetées par le surjet profond dans le calibre de l'urèthre.

3e Temps. — Confection d'un plan de soutien à fil perdu. Il est utile de faire un surjet de renfort, destiné à fortifier l'adossement des lambeaux internes et à assurer leur bonne réunion. Ce surjet de renfort, qui réunit par-dessus le surjet profond le tissu celluleux sous-cutané d'un côté à l'autre, n'a pas été figuré, pour laisser plus de clarté aux figures. Je crois utile de faire ce surjet toutes les fois que la fistule présente une certaine étendue.

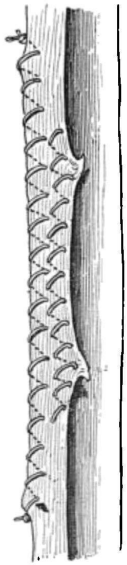

Fig. 37. — Id. Coupe schématique de la suture terminée, montrant les deux plans.

Le surjet cellulo-celluleux de renfort se fait avec la même aiguille ronde et la même soie fine; il adosse les surfaces cruentées sous-cutanées sur toute la longueur de la plaie opératoire.

4e Temps. — Suture de la peau. La suture de la peau doit être faite à points séparés, avec de la soie fine. Les téguments, qui sont en cette région d'une très minime épaisseur, doivent être réunis avec le plus grand soin. Il faut, en effet, que la réunion de la peau se fasse par première intention, pour que la réunion profonde soit satisfaisante. La pénétration d'une petite quantité d'urine entre deux points insuffisants de la suture profonde pourrait faire échouer toute l'opération.

5e Temps. — On enlève la sonde à demeure. Pansement aseptique.

L'opération, telle que nous venons de la décrire, m'a donné des résultats remarquables dans tous les cas où je l'ai pratiquée. J'ai toujours obtenu la réunion immédiate.

La sonde à demeure est indispensable, pendant l'opération, pour apprécier l'étendue qu'il faut donner aux lambeaux cutanés et pour éviter, au moment de la confection du surjet profond, tout danger de rétrécissement du calibre de l'urèthre. La suture doit être faite par-dessus la sonde, et de manière qu'il n'y ait aucune tension des tissus, ce qu'il est facile de réaliser si les lambeaux internes sont suffisamment étendus, c'est-à-dire si les deux incisions latérales de la peau ont été faites à une distance suffisante des lèvres de la fistule.

Dès que l'opération est terminée, la sonde est enlevée. La miction s'effectue comme dans le cas d'un urèthre normal et sans compromettre la réunion, qui est parfaite au bout de 10 à 12 jours.

APPLICATION DE CETTE TECHNIQUE A L'OPÉRATION DE L'HYPOSPADIAS ET DE L'ÉPISPADIAS

1° Hypospadias pénien et scrotal

Le procédé d'autoplastie que je viens de décrire convient également aux cas les plus graves d'hypospadias. Je l'ai employé avec succès chez plusieurs sujets. Chez l'un d'eux, atteint d'un hypospadias sous-scrotal, j'ai obtenu une réfection satisfaisante de tout l'urèthre spongieux.

Lorsque les téguments sont suffisamment souples et lorsque la verge est très développée, l'opération peut être tentée en un seul temps. Le succès dépend tout particulièrement de la confection du surjet profond et de la bonne réunion de la commissure postérieure du nouvel urèthre, qui est toujours le point faible de la suture.

Lorsque l'opération est faite sur un sujet encore très jeune, à l'âge de 5 ou 6 ans, par exemple, il est préférable de la faire en deux temps. On reconstituera, dans une première opération, tout l'urèthre pénien et balanique, y compris le prépuce, en commençant l'autoplastie à un centimètre environ de l'orifice anormal, par lequel l'urine continuera à s'écouler, sans venir au contact des sutures du nouvel urèthre pénien. La réfection de l'urèthre balanique est facile si l'on poursuit jusque sur le gland et sur le prépuce la taille des deux lambeaux latéraux. On adossera avec soin les deux petits lambeaux internes par leur seule surface cruentée, comme je viens de le décrire. Le gland sera incisé très profondément sur la ligne médiane, car cette section du corps spongieux balanique tend à se réunir partiellement.

Lorsque l'on opère en deux temps, la seconde opération consiste à fermer l'intervalle qui a été laissé entre l'orifice scrotal ou pénien anormal et l'orifice postérieur de l'urèthre pénien, que l'on a reconstitué dans la première intervention.

2° Epispadias

La technique que je viens d'exposer ne peut créer qu'un urèthre cutané, qui sera situé à la partie supérieure du corps caverneux. Il pourrait y avoir avantage, dans certains cas, à inciser profondément l'espace intercaverneux ou même à perforer de part en part le pénis, au voisinage du pubis, pour faire cheminer le nouvel urèthre au-dessous des corps caverneux, afin de le rétablir dans ses rapports anatomiques normaux.

TUMEURS

TUMEURS BÉNIGNES

Les petits papillomes bénins, simples ou récidivants, s'extirpent de préférence avec le thermocautère après anesthésie locale.

TUMEURS MALIGNES

ÉPITHÉLIOMA

Le cancer épithélial du gland est assez fréquent. Il se traite par l'amputation ou, de préférence, par l'Électro-coagulation.

Voici la technique de l'amputation de la verge :

OPÉRATION

1er Temps. — Section circulaire de la peau au-dessus de la tumeur.

2e Temps. — Section transversale de la verge avec le bistouri ou bien avec les ciseaux et hémostase des artérioles qui saignent.

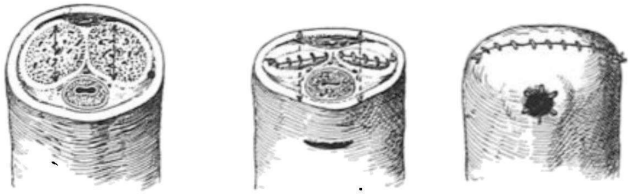

Fig. 38, 39 et 40. — Amputation de la verge. Schéma de la surface de section. Suture des corps caverneux. Suture de la peau et aspect du nouveau méat.

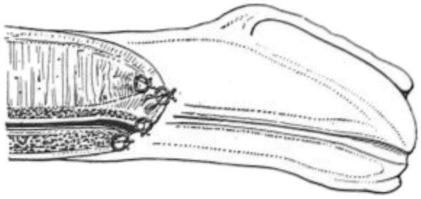

Fig. 41. — Id. Coupe sagittale, montrant la partie réséquée et les différents plans de suture : corps caverneux, peau, nouveau méat.

3e Temps. — Suture transversale de la gaine fibreuse des corps caverneux, et réunion du nouveau méat uréthral à une petite perforation de la peau.

4e Temps. — Suture transversale de la peau.

ÉLECTRO-COAGULATION

L'Électro-coagulation est préférable à l'amputation, car elle est toujours suivie d'une guérison complète si elle est pratiquée assez à temps et si l'on agit à une profondeur suffisante pour détruire toutes les cellules cancéreuses.

OPÉRATION

1er Temps. — Curetage complet de la tumeur, dont on prélève des fragments pour l'examen histologique.

2e Temps. — Électro-coagulation jusqu'aux limites extrêmes du néoplasme.

On laisse la plaie se cicatriser après élimination de l'eschare.

Il est facile de juger au bout de 3 ou 4 semaines si la cicatrisation se fait bien. On détruira immédiatement les tissus suspects qui pourraient apparaître dans la plaie.

AUTOPLASTIE

On fera, s'il y a lieu, la réparation autoplastique de la cicatrice au bout de 6 à 8 mois, alors que l'on sera certain de ne plus être exposé à la récidive.

Adénopathie inguinale

Si l'adénopathie est très minime, on pourra se contenter de la combattre par la vaccination avec la Cytolase et la Leucolase combinées. Sinon, on extirpera les ganglions suspects et on traitera leur loge celluleuse par le bain thermo-électrique.

On continuera la vaccination anti-néoplasique pendant six mois.

Le malade doit être tenu en observation pendant 10 ou 12 mois.

SCROTUM — TESTICULES
CORDON SPERMATIQUE

LÉSIONS TRAUMATIQUES

Les plaies du scrotum ne méritent aucune mention spéciale. Elles seront traitées, suivant les cas, par la suture ou par le tamponnement. Si le cordon ou les testicules sont intéressés, on cherchera à réparer le traumatisme par la suture.

LESIONS INFLAMMATOIRES

LÉSIONS INFLAMMATOIRES AIGUËS

FURONCLE — ANTHRAX

Ces lésions ne sont pas exceptionnelles. Elles guérissent très vite sous l'action de la Mycolysine buvable et de la Mycolysine injectable. On pourra enlever le bourbillon, s'il est déjà formé, avec une curette, après anesthésie locale par le chlorure d'éthyle.

PHLEGMON CIRCONSCRIT

Le phlegmon circonscrit se termine le plus souvent par la résolution, si l'on prend soin d'instituer assez tôt la médication par la Mycolysine buvable et injectable. Si le pus se collecte, on incisera et on drainera, ou bien on fera le tamponnement aseptique.

ABCÈS URINEUX

A. — Abcès urineux circonscrit.

On incisera, on tamponnera et on instituera la médication buvable et injectable par la Mycolysine.

B. — Infiltration d'urine.

L'infiltration d'urine était jadis un accident très grave. On s'efforcera de faire le diagnostic très tôt et on débridera largement. L'action de la Mycolysine buvable et injectable sera très précieuse pour enrayer l'infection.

Si la suppuration se propage au loin, on poursuivra tous les foyers et on les traitera par le tamponnement antiseptique.

J'ai observé un cas où l'infiltration s'était propagée à la fois au pénis, au-dessus de l'aponévrose périnéale moyenne jusque dans les fosses iliaques.

Ce malade a guéri après une série d'interventions successives, qui ont été faites pour ouvrir et pour drainer les foyers purulents.

LÉSIONS INFLAMMATOIRES CHRONIQUES

On observe assez fréquemment la tuberculose de l'épididyme, qui tend à devenir fistuleuse.

Cette lésion était jadis traitée par la castration. L'opération était le plus souvent inutile, car il existait en même temps des lésions tuberculeuses profondes du côté de la prostate et de la vessie.

Les succès remarquables qui ont été obtenus depuis 1907 par l'action de la Phymalose, préparation spécifique à base de Mycolysine, en combinant l'administration de la Phymalose avec le curetage local, me permettent de conseiller cette méthode mixte comme la méthode de choix pour le traitement de la tuberculose de l'épididyme.

MALFORMATIONS CONGÉNITALES ET ACQUISES

MALFORMATIONS CONGÉNITALES

ECTOPIE TESTICULAIRE

(Procédé de Doyen)

L'ectopie testiculaire est une infirmité assez fréquente. L'opération doit être faite avant l'âge de 12 ans.

Voici la technique que j'ai imaginée en 1898.

OPÉRATION

1er Temps. — Incision inguinale oblique, comme pour l'opération de la cure radicale de la hernie inguinale.

2e Temps. — Incision de la tunique fibreuse commune, qui obture l'orifice inguinal externe, et recherche du testicule.

A. — Il y a hernie congénitale

On ouvre le sac et on attire le testicule au dehors. Il est facile de l'extérioriser avec le cordon, en libérant les adhérences fibreuses périphériques. On exercera sur le testicule les tractions nécessaires pour allonger suffisamment le cordon spermatique.

B. — Il n'y a pas de hernie

On n'hésite pas à ouvrir le repli séreux qui se laisse attirer avec le testicule. C'est le seul moyen de libérer le cordon sur une étendue suffisante pour abaisser le testicule jusqu'au fond du scrotum.

3e Temps. — On reconstitue d'abord l'anneau inguinal interne

©Académie nationale de médecine

(voir t. IV, p. 64 et 65). On suture ensuite le point le plus convenable du tissu fibro-celluleux du cordon spermatique au périoste de la crête

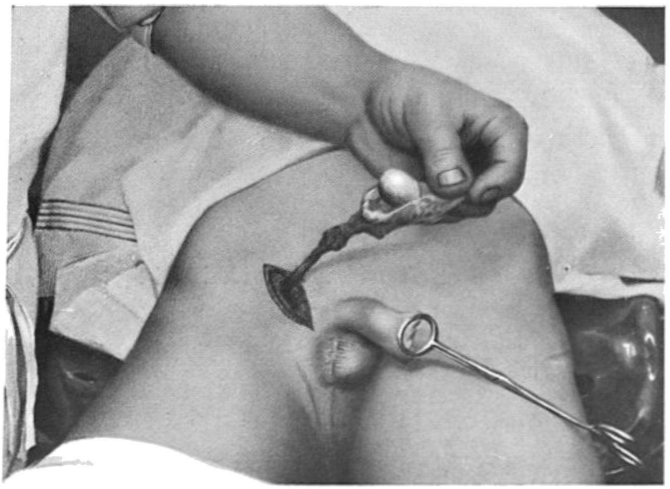

Fig. 42. — Ectopie testiculaire. Découverte du testicule et allongement du cordon spermatique.

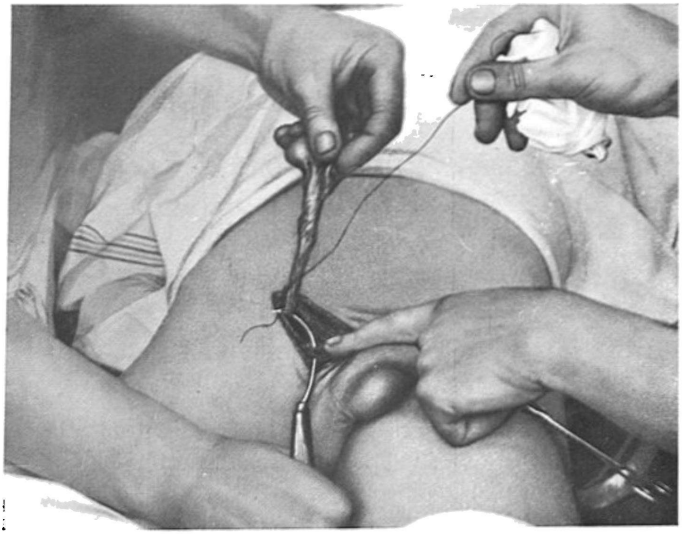

Fig. 43. — Id. Suture de la tunique fibreuse du cordon aux plans fibreux du voisinage de l'épine pubienne.

pectinéale et aux tissus fibreux du voisinage de l'épine pubienne. Cette suture des tissus fibreux de la partie moyenne du cordon spermatique

aux tissus fibreux de l'orifice externe du canal inguinal est le seul procédé capable de prévenir l'ascension ultérieure du testicule.

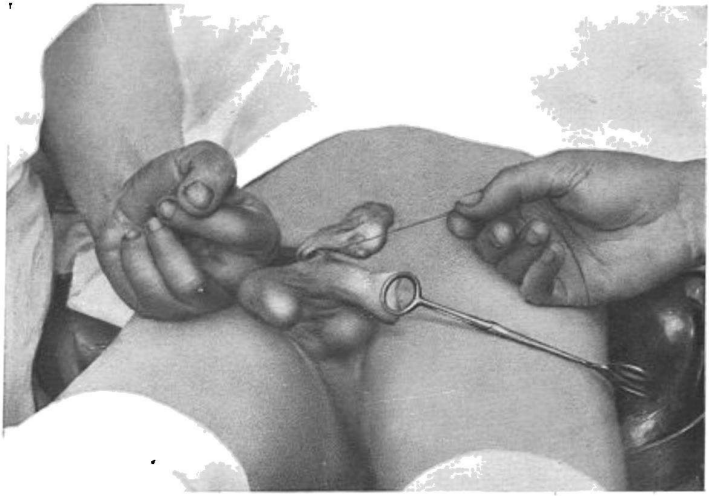

Fig. 44. — Id. Distension du scrotum, et création de la loge où va être fixé le testicule.

En effet, le testicule reste suspendu à la partie du cordon qui se trouve au-dessous de cette suture et la fixation du cordon à l'anneau inguinal externe l'empêche à jamais de se raccourcir.

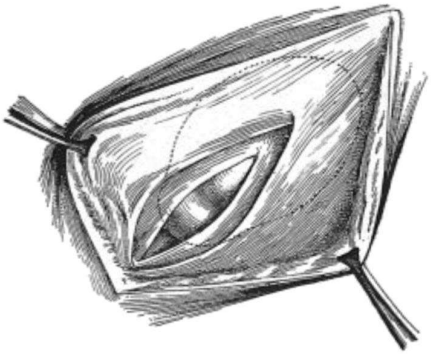

Fig. 45. — Id. Incision du canal inguinal et découverte du testicule. (Fig. schématique).

4e Temps. — Dès que le cordon est solidement fixé au périoste de l'orifice inguinal externe, on ferme la partie supérieure de l'anneau inguinal externe comme dans la cure radicale de la hernie inguinale

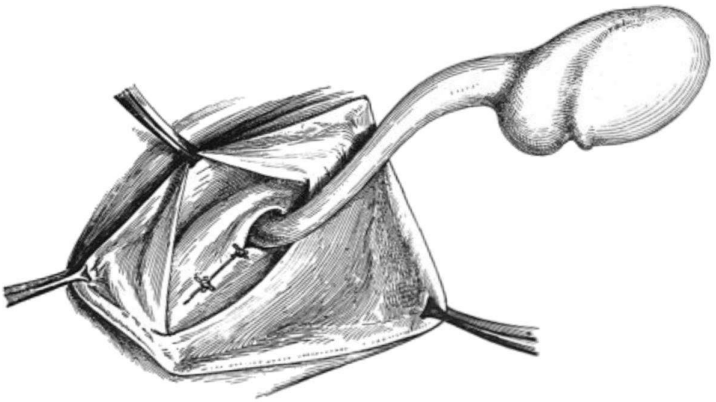

Fig. 46. — Id. Reconstitution de l'anneau inguinal interne par la suture du tendon conjoint au pilier externe et profond.

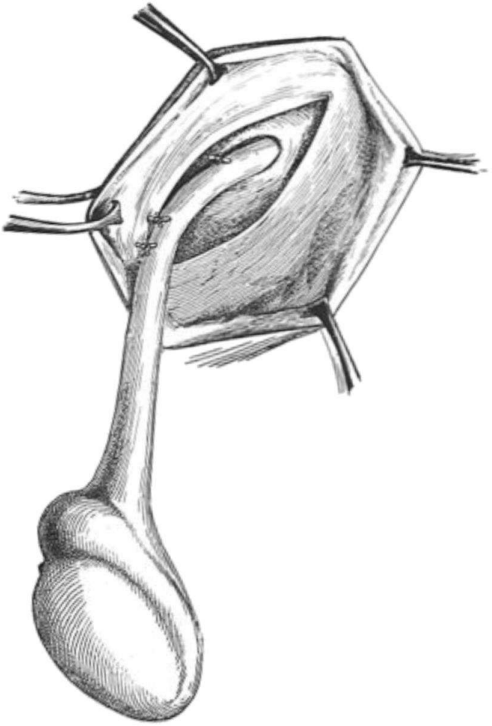

Fig. 47. — Id. Suture de la tunique fibreuse du cordon aux plans fibreux profond et superficiel.

par le procédé de Doyen (t. IV, p. 71). On dilate ensuite sur l'index la loge cutanée du scrotum, que doit désormais habiter le testicule. On l'y fixe temporairement par une petite anse de soie, qui est suturée extérieurement à la peau.

Cette suture temporaire sera enlevée au bout de 8 à 10 jours.

5e *Temps*. — Suture de la plaie cutanée inguinale.

SUITES ÉLOIGNÉES DE L'OPÉRATION

Ce procédé de cure radicale de l'ectopie testiculaire donne d'excellents résultats si on le pratique avant l'âge de 12 ans. Si l'on

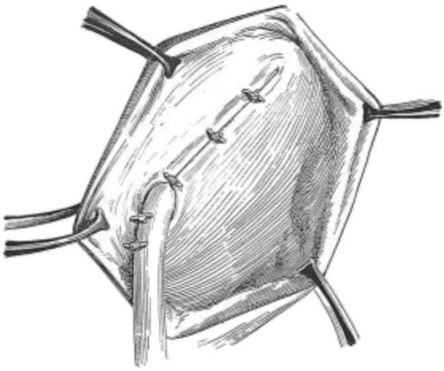

FIG. 48. — Id. Reconstitution de la paroi antérieure du canal inguinal et de l'anneau inguinal externe.

opère trop tard, on s'expose à ce que le testicule demeure atrophié.

— On ne doit pas oublier que le testicule ectopié a une tendance remarquable à subir la transformation cancéreuse. Voici une de ces observations.

Pseudo-hermaphrodisme. — Cryptorchidie et hypospadias périnéal. — Cancer du testicule

M. X... est né en 1872; son père et sa mère sont vivants, normalement constitués et jouissent d'une bonne santé. Du côté de la mère, deux oncles ont été atteints d'hypospadias avec cryptorchidie unilatérale. L'un d'eux a été opéré en 1870 de son hypospadias et il a pu se marier; il a eu deux enfants bien constitués. L'autre a été également opéré, il s'est marié, mais il a été perdu de vue par sa famille, ayant émigré en Amérique.

M. X... a trois sœurs vivantes et bien constituées, dont l'aînée est mère de quatre garçons normaux.

Il est venu au monde avec une absence complète de testicules, une verge rudimentaire, sans méat, présentant à sa base une gouttière périnéale, à la partie inférieure de laquelle s'ouvre l'orifice uréthral. Les médecins qui furent consultés au sujet de cette malforma-

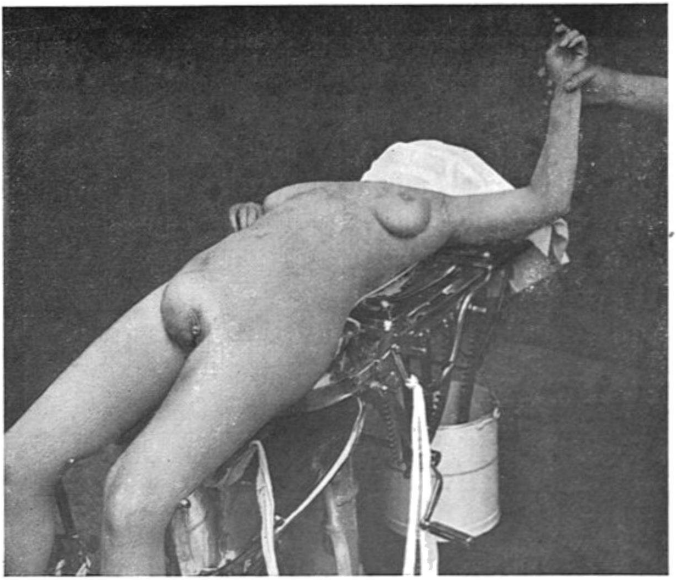

Fig. 49. — Pseudo-hermaphrodisme. Cryptorchidie. Cancer du testicule droit ectopié.

tion conseillèrent d'attendre: plus tard on proposa l'opération de l'hypospadias qui ne fut jamais tentée.

Vers l'âge de seize ans, les seins commencèrent à se développer et ils atteignirent en quelques années des dimensions féminines. C'est aussi vers cet âge que M. X... commença à souffrir de son infériorité sexuelle. Il déclare toutefois qu'il se sentait très nettement attiré vers le sexe féminin et qu'il était sujet à des érections fréquentes, accompagnées d'une sorte d'éjaculation par l'orifice périnéal de l'urèthre.

Cette particularité physiologique lui permit même de tenter le coït; le spasme génésique, très vif, s'accompagnait presque invariablement de syncope.

Les érections prolongées provoquaient chez M. X... des douleurs inguinales. Il percevait surtout à ce moment ses testicules dans les

trajets inguinaux. Le palper déterminait la douleur bien connue que provoque la pression des testicules.

Il y a environ sept mois, M. X..., étant à bicyclette, reçut un choc violent au niveau de la région inguinale droite ; le testicule fut contusionné. Quelque temps après il vit se développer, dans le trajet inguinal, une petite tumeur du volume d'une noix qui ne l'inquiéta pas beaucoup au début, car le testicule ne paraissait guère plus sen-

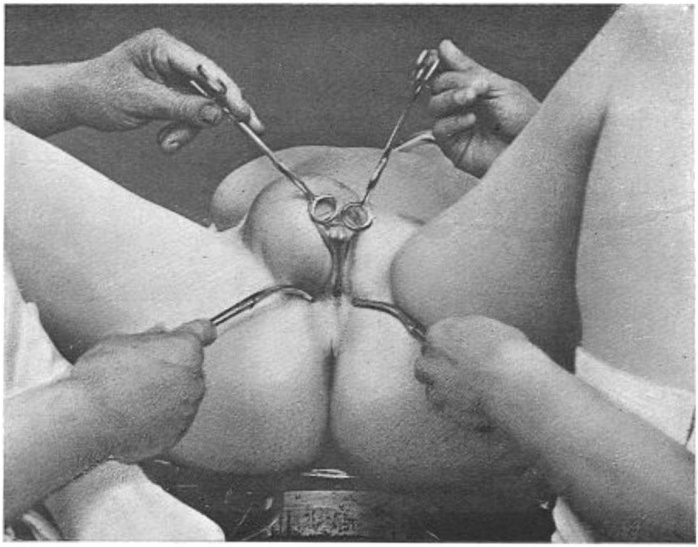

Fig. 50. — Id. Aspect du rudiment du pénis et du méat périnéal.

sible qu'à l'état normal. Cinq mois plus tard, M. X... reçut, au même point, un nouveau choc.

Ce traumatisme détermina un accroissement rapide de la tumeur, qui atteignit au bout d'un mois les dimensions du poing. C'est à l'occasion de cette tumeur qu'il m'a été donné d'examiner ce malade.

La taille de M. X... est de 1m,67 ; son poids est de 70 kilos. L'aspect général du corps est celui d'une femme (fig. 49) ; le sujet est imberbe, ses traits sont fins, son visage est doux et le jeu de la physionomie est nettement féminin.

La poitrine et les hanches sont très développées ; le développement des seins est remarquable ; les glandes retombent sur la poitrine comme les mamelles d'une femme qui aurait allaité pendant long-

temps. Le sein gauche est plus développé que le sein droit: la mensuration de la poitrine a donné comme résultat : largeur de poitrine, 32 centimètres et demi; circonférence du sein droit prise à la base de la glande, 41 centimètres et demi; circonférence du sein gauche, 45 centimètres et demi; profil vertical du sein droit, 23 centimètres et demi; profil vertical du sein gauche, 25 centimètres et demi; distance transversale des deux seins, 9 centimètres et demi.

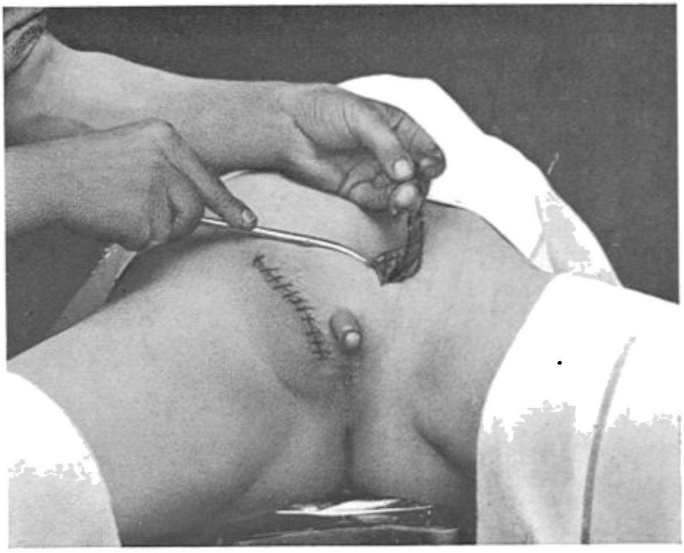

Fig. 51. — Id. L'ablation du testicule cancéreux vient d'être faite. Opération de l'ectopie testiculaire gauche.

La peau du corps est blanche et ne comporte aucun revêtement pileux, les aisselles sont glabres et le pénil n'est recouvert que d'un léger duvet. Les membres sont arrondis, mais les muscles se dessinent dans les efforts de contraction; le malade a d'ailleurs pratiqué tous les sports et il excelle dans certains d'entre eux. Les mains sont petites, bien faites, et les doigts sont allongés; ce sont des mains de femme.

Les gestes sont essentiellement féminins.

Le sexe est représenté par un pénis de 2 centimètres à 2 centimètres et demi de longueur, dont le gland est à demi découvert et ne présente pas de méat. Celui-ci s'ouvre au périnée à la base d'un sillon qui s'étend du pénis à la partie supérieure de l'arcade sous-pubienne (fig. 50).

Au point de vue physiologique, on constate les particularités sui-

vantes : la voix est aiguë, les seins sont dénués de toute sensibilité et leur contusion n'éveille pas une douleur plus grande qu'en un autre point quelconque du corps ; enfin le coït s'accomplit aussi normalement que la conformation génitale du sujet le permet ; lorsque la verge devient turgescente, son volume est plus que doublé.

La tumeur pour laquelle le malade est venu me consulter occupe la région inguinale droite et représente le volume du poing. Sa forme est ovoïde et son grand axe est parallèle au pli de l'aine. Elle déborde l'orifice inguinal externe et forme en ce point une saillie qui repousse le pénis à gauche de la ligne médiane. La peau est tendue et légèrement vascularisée.

Ce malade a été opéré le 9 septembre 1912 de sa tumeur testiculaire. Il était âgé de 30 ans. L'examen histologique a démontré qu'il s'agissait d'une tumeur maligne, un épithélioma des cellules séminifères.

Une incision pratiquée dans la région inguinale gauche permit de découvrir le second testicule (fig. 51), qui fut opéré d'ectopie par le procédé ci-dessus décrit.

L'examen le plus minutieusement pratiqué, sous le chloroforme, par le toucher rectal et le cathétérisme vésical combinés, permit de constater qu'il n'existait aucune trace appréciable de prostate.

Les suites opératoires furent simples. Mais le malade mourut un an après de généralisation péritonéale et pulmonaire.

Le côté intéressant de cette observation réside dans l'opposition des sexes qui était frappante, si l'on compare l'aspect extérieur nettement féminin du sujet et la détermination sexuelle véritable de ses rudiments d'organes génitaux. L'extérieur du sujet était celui d'une femme, tandis qu'il possédait les corps caverneux d'un enfant de huit ans et deux testicules en ectopie inguinale.

Si l'urèthre s'était trouvé dilaté par des tentatives réitérées de coït, comme je l'ai observé dans d'autres cas de faux hermaphrodisme, un examen superficiel de ce sujet aurait pu laisser croire qu'il s'agissait d'une femme.

J'avais observé antérieurement trois cas de pseudo-hermaphrodisme masculin. Ces trois sujets différaient considérablement du dernier par leur aspect extérieur ; tous trois étaient ce que l'on appelle « des femmes à barbe ». De tels sujets sont simplement des hommes atteints d'hypospadias et de cryptorchidie, dont les corps caverneux, le système pileux du visage et les seins sont assez développés. Un de ces sujets subissait le coït masculin dans son urètre dilaté et il était con-

sidéré pour cette raison, par son barnum, comme une véritable femme à barbe.

Dans le cas de M. X... qui était imberbe, son pénil ne présentait qu'un léger duvet, et les organes génitaux mâles étaient beaucoup moins développés que chez les trois sujets que j'avais observés auparavant. Cette dernière observation prouverait que l'aspect extérieur du corps tend à prendre celui d'une femme, lorsque les organes génitaux ne sont pas suffisamment développés pour caractériser nettement la détermination masculine.

Ajoutons que les trois hermaphrodites hypospades dont nous venons de parler avaient une prostate de dimension normale, tandis que, chez M. X..., le toucher rectal n'en avait pas décelé le moindre vestige.

Le cas qui fait le sujet de cette observation est donc un cas rare et exceptionnel.

Supposons un examen médico-légal après un crime : si le corps avait été coupé en morceaux, et si le bassin avait disparu, il aurait été difficile de ne pas considérer le sujet comme étant du sexe féminin.

Notre malade différait aussi de la plupart des autres hermaphrodites au point de vue psychologique. Les hermaphrodites sont généralement des dégénérés et leur mentalité est le plus souvent très inférieure. Leurs appétits sexuels sont aussi très variables, et on a publié des observations où les aptitudes génitales d'un même individu s'étaient modifiées avec l'âge.

Certains hermaphrodites, après avoir éprouvé un vif penchant pour le sexe féminin, ont éprouvé plus tard un même penchant aussi vif pour le sexe masculin. D'autres se complaisent également au commerce des deux sexes.

Or M. X... avait l'intelligence assez développée. Il a toujours souffert moralement de son infirmité sexuelle, et il n'a éprouvé de désirs que pour le sexe féminin. Bien mieux, il a surtout recherché, dans la pratique des sports, la virilité qui lui manquait.

MALFORMATIONS ACQUISES

KYSTES DU CORDON

Les kystes du cordon s'opèrent par une petite incision cutanée. Ce sont le plus souvent des kystes spermatiques. On extirpera la poche en prenant soin de ménager les éléments essentiels du cordon.

VARICOCÈLE

Le varicocèle, ou varices des veines du cordon spermatique, peut acquérir un volume considérable.

OPÉRATION

1er Temps. — Incision cutanée oblique, au devant de l'orifice externe du canal inguinal.

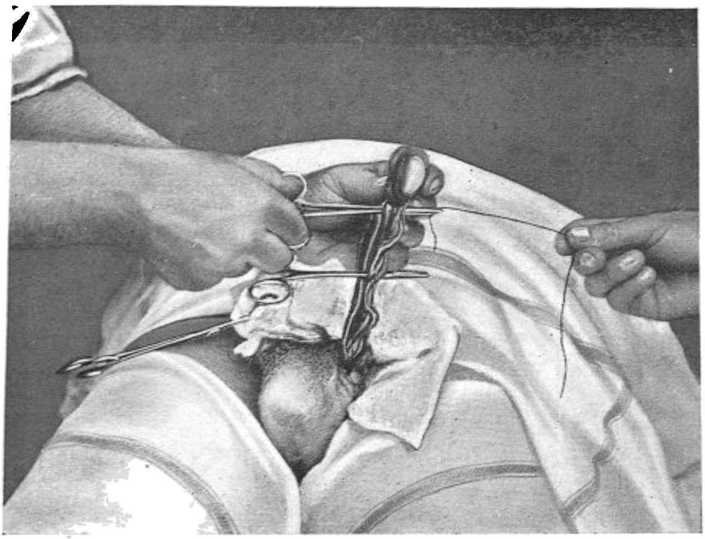

Fig. 52. — Varicocèle. Isolement et ligature des principaux groupes de veines variqueuses.

2e Temps. — Incision de la tunique fibreuse commune ; extériorisation du testicule et de tout le cordon.

3e Temps. — Chacun des 3 principaux groupes de veines variqueuses et dilatées sont reconnus avec soin. On résèque les veines altérées entre 2 ligatures de soie n° 2 ou de fin catgut. On devra ménager 2 ou 3 veines, les moins altérées, pour assurer la circulation en retour. On prendra soin de ménager les deux artères et le canal déférent. Si le cordon se trouve très allongé, on le ramènera à sa longueur normale en réunissant les bouts des veines sectionnées par quelques fines sutures à la soie. On peut également suturer les tissus fibreux du tiers inférieur du cordon aux tissus fibreux de l'orifice externe du canal inguinal.

4e Temps. — Suture de la peau.

RÉSECTION COMPLÉMENTAIRE DU SCROTUM

Dans les cas où la peau du scrotum est trop exubérante, on circonscrit la partie que l'on veut enlever par deux fortes pinces courbes,

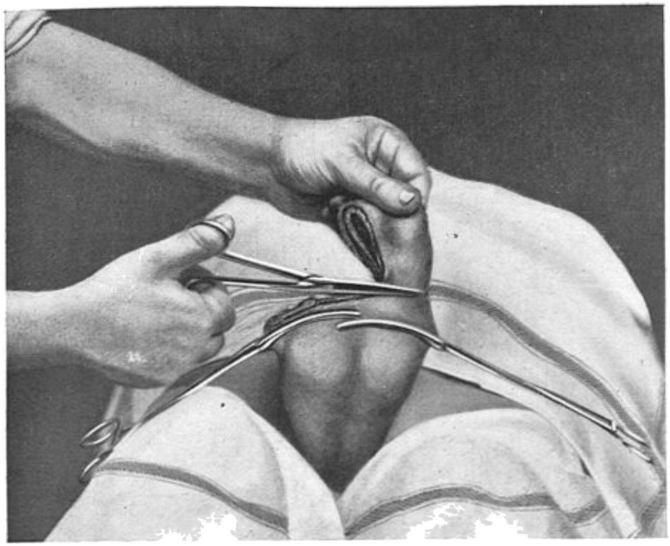

Fig. 53. — Id. Résection de la peau exubérante du scrotum.

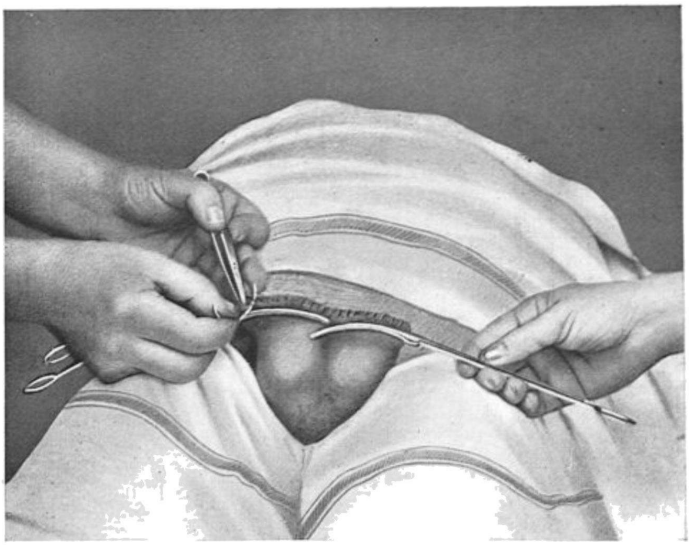

Fig. 54. — Id. La suture est presque terminée.

on résèque la peau à 10 millimètres au delà des pinces et l'on suture avec des agrafes.

HYDROCÈLE

CURE RADICALE PAR L'INVERSION DE LA TUNIQUE VAGINALE

(Procédé de Doyen)

J'ai imaginé en 1890 pour la cure radicale de l'hydrocèle un procédé très élégant, qui consiste à évacuer le liquide par une petite incision, puis à inverser la tunique vaginale.

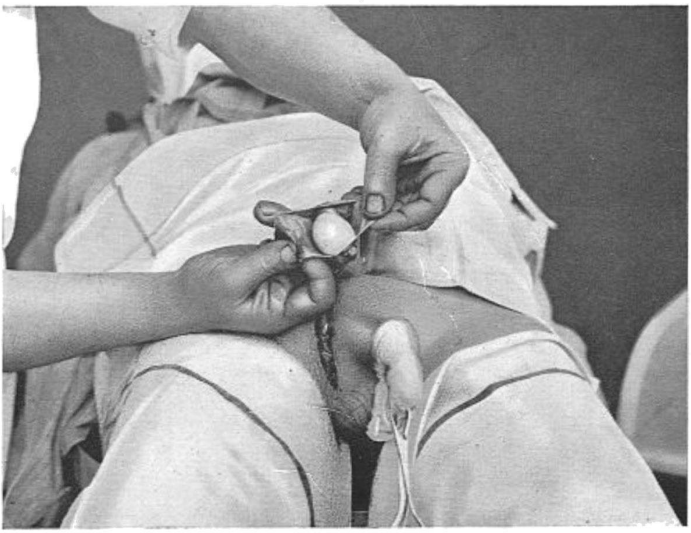

FIG. 55. — Inversion de la tunique vaginale. Le testicule apparaît au dehors.

OPÉRATION

1er Temps. — On tend la peau au-devant de l'hydrocèle, dont on a vérifié la transparence par l'endoscopie en chambre noire.

On fait une incision de 3 centimètres; on met à nu la tunique vaginale et on la saisit avec deux pinces à griffes et à anneaux de Doyen.

2e Temps. — Ponction de la tunique vaginale et évacuation du liquide. On attire immédiatement au dehors le testicule et son enveloppe séreuse, puis on les libère de leurs connexions celluleuses périphériques.

3e Temps. — On agrandit l'orifice de la vaginale par divulsion et on retourne la séreuse de manière à l'inverser entièrement; on

la fixe dans cette position par quelques points de suture à la soie fine, que l'on place au-dessus du testicule.

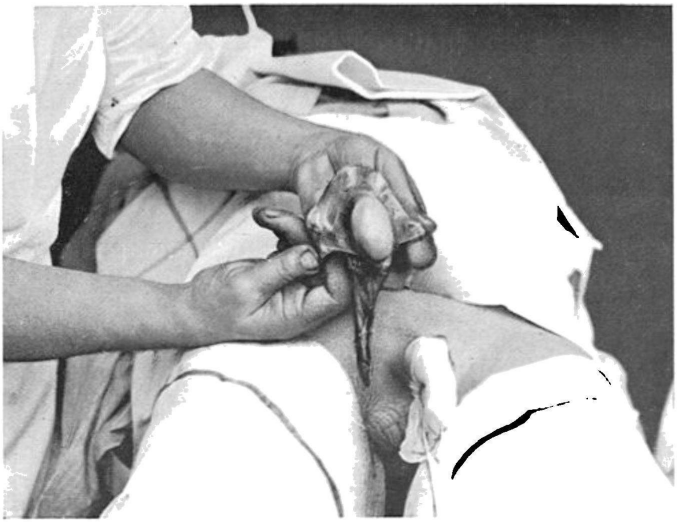

Fig. 56. — Id. La séreuse est complètement extériorisée.

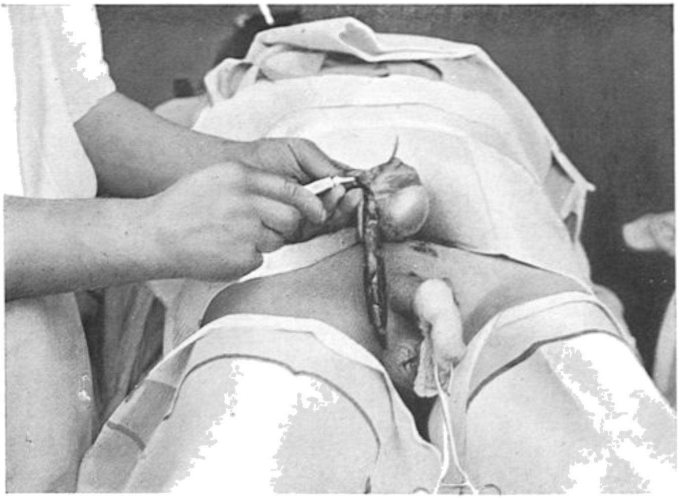

Fig. 57. — Id. La séreuse inversée est fixée dans cette position par deux points de suture.

4e Temps. — Réduction du testicule, qui demeure ectopié hors de la séreuse. Suture de la peau avec les agrafes.

L'opération dure 3 à 4 minutes.

HÉMATOCÈLE

Dans l'hématocèle de la tunique vaginale, l'épaississement considérable de la séreuse exige sa résection. Cette opération exige généralement une hémostase assez laborieuse.

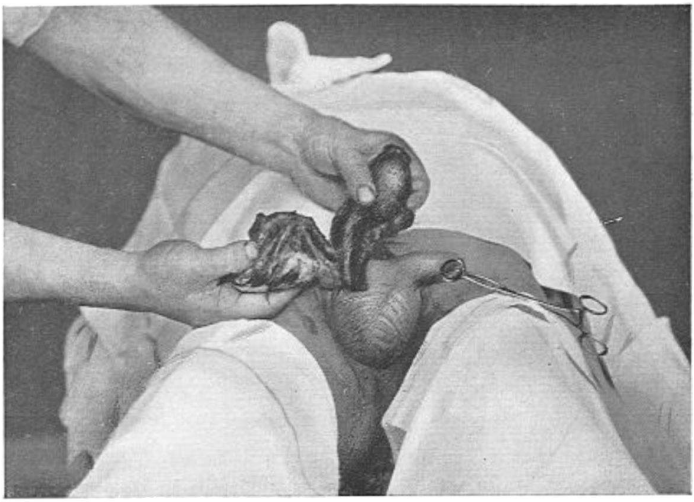

Fig. 58. — Hématocèle de la tunique vaginale avec épaississement de la séreuse. Décortication de la tunique vaginale.

On peut faire l'hémostase des petits vaisseaux par un ou plusieurs surjets à la soie fine.

TUMEURS

TUMEURS BÉNIGNES

FONGUS BÉNIN

Le fongus bénin du testicule est une affection rare : on résèque les tissus exubérants avec le thermocautère. On peut également détruire les tissus pathologiques par l'Électro-coagulation thermique. S'il y a récidive, on extirpe le testicule.

TUMEURS MALIGNES

CANCER DU TESTICULE

Le cancer du testicule est le plus habituellement un épithélioma des cellules séminifères. Ces tumeurs sont très graves car elles se géné-

ralisent très vite aux ganglions lombaires et jusqu'aux groupes lymphatiques voisins de l'origine des veines rénales.

OPÉRATION DE LA CASTRATION

(Procédé de l'écrasement extemporané)

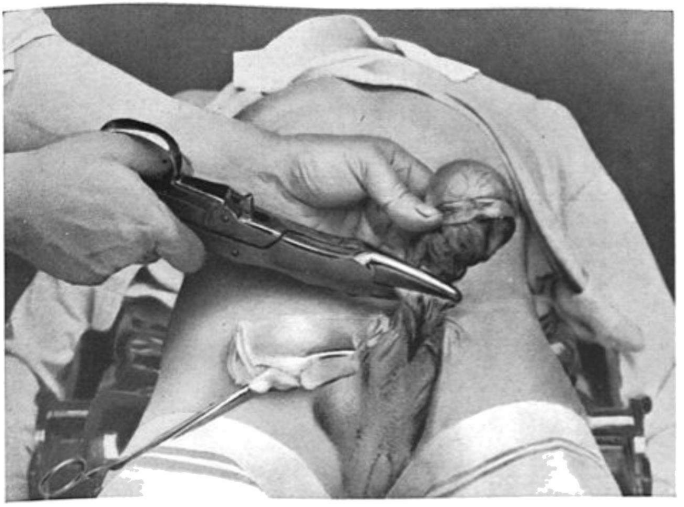

Fig. 59 — Castration. Écrasement extemporané du cordon spermatique, avec l'écraseur grand modèle de Doyen.

Fig. 60. — Plaie résultant de l'ablation d'une énorme tumeur testiculaire, récidivée jusque dans le canal inguinal.

L'extirpation du testicule est très simple si l'on emploie la méthode de l'écrasement extemporané.

Les figures 60 et 61 montrent la plaie et la suture de l'opération du premier cas de cancer que j'ai traité par la cytolase. La tumeur

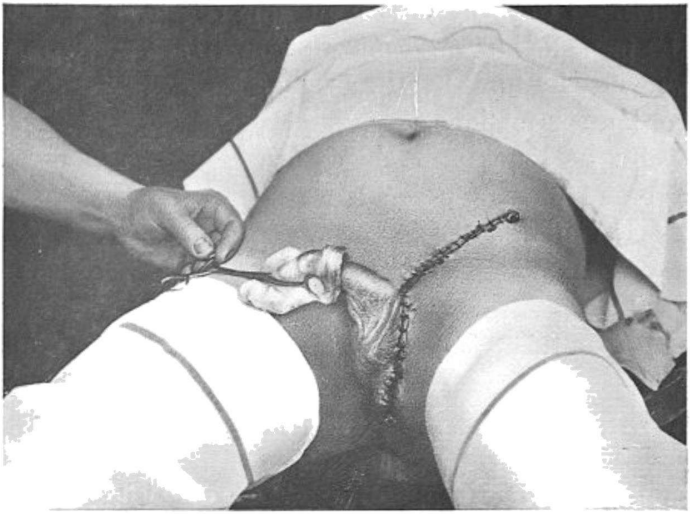

FIG. 61. — Idem. Réunion de la plaie cutanée (janvier 1901). Une 6e récidive s'est produite au tiers inférieur de la cicatrice.

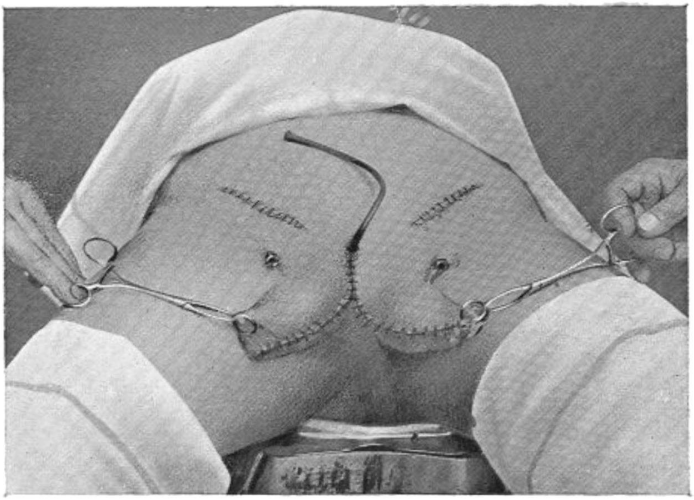

FIG. 62. — Ablation de la verge cancéreuse et des ganglions inguinaux des deux côtés, chez un malade qui avait demandé à conserver ses testicules.

présentait le volume de la tête. Ce malade a eu une 6e récidive en février 1901. Je l'ai réopéré puis je l'ai traité par mon vaccin anti-cancéreux; il est toujours en parfaite santé (avril 1913).

OPÉRATION

1er Temps. — Incision de la peau, que l'on tend au-devant de la tumeur. Le testicule altéré est mis à découvert, revêtu de la vaginale.

2e Temps. — La tumeur est luxée hors de la plaie et on attire à sa suite le cordon spermatique.

3e Temps. — Écrasement du cordon le plus haut possible avec l'écraseur grand modèle, qu'on laisse deux minutes serré à fond, et ligature dans le sillon de l'écraseur avec un catgut N. 3. Section du cordon au-dessous de la ligature, et ligature de sûreté dans le sillon d'écrasement.

4e Temps. — Réduction de la ligature. Suture de la peau.

RÉSECTION TOTALE DES PARTIES GÉNITALES EXTERNES

Cette opération est exceptionnelle et elle ne mérite pas de description spéciale. La technique est subordonnée à l'étendue des lésions, qui sont le plus souvent trop avancées pour permettre une guérison durable.

Je préfère à la résection totale des parties génitales externes, qui n'a été proposée que dans le cas de cancer, l'Électro-coagulation thermique, suivie d'une autoplastie ultérieure.

PÉRINÉE ET URÈTHRE MEMBRANEUX

LÉSIONS TRAUMATIQUES

PLAIES PAR INSTRUMENTS PIQUANTS ET TRANCHANTS

Les plaies du périnée par instruments tranchants et piquants ou bien par armes à feu sont exceptionnelles. On agira suivant les particularités propres à chaque cas.

PLAIES CONTUSES

J'ai observé autrefois une plaie pénétrante du périnée par un échalas, chez un jeune homme de 32 ans, qui était tombé d'un arbre,

dans une vigne, aux environs de Reims. La tige de bois, de 25 millimètres de diamètre, avait perforé le périnée, entre l'urèthre et l'ischion, pour pénétrer dans la partie latérale de la vessie. Le fragment de bois se brisa dans la profondeur de la plaie et le patient le conserva 15 mois, perdant ses urines par la fistule. Un calcul se forma autour de la portion intra-vésicale de ce corps étranger. Je l'ai extrait par la

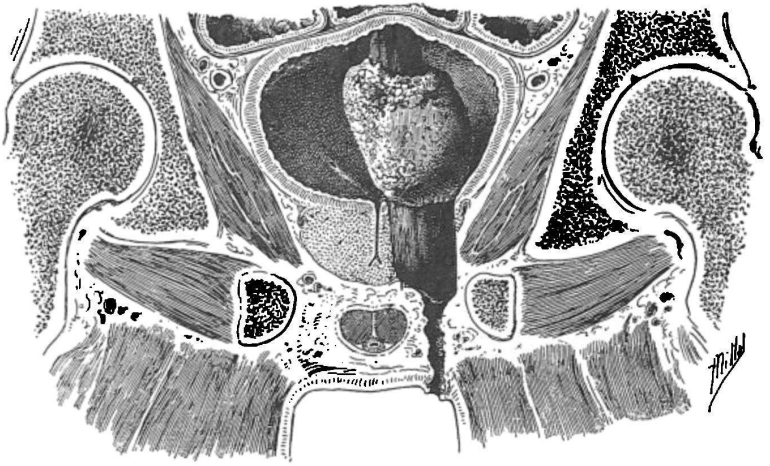

Fig. 63. — Plaie perforante du périnée et de la vessie par un échalas. Rapports du corps étranger, du calcul qui l'entourait et du trajet fistuleux.

taille hypogastrique. Ce malade a guéri sans fistule. (Voir plus loin fig. 118, p. 105, la photographie de cette pièce.)

RUPTURE DE L'URÈTHRE MEMBRANEUX

La rupture traumatique de l'urèthre membraneux peut se produire, par exemple, lorsque le sujet tombe à cheval sur un tronc d'arbre. Cet accident est généralement suivi d'une infiltration d'urine, qui survient à la première miction. Si l'urine est septique, on peut observer dès les premières heures un œdème périnéal assez accentué, qui précède l'apparition des accidents infectieux.

INFILTRATION D'URINE ASEPTIQUE

L'infiltration d'urine par rupture accidentelle de l'urèthre membraneux, chez un sujet dont la vessie n'est pas infectée, rentre dans le chapitre des lésions traumatiques du périnée et de l'urèthre membraneux.

On peut reconnaître cet accident d'après les commémoratifs. On incisera sur la ligne médiane. Il est facile de découvrir le point de la rupture en se guidant sur la saillie d'un cathéter métallique, que l'on a introduit par le méat urinaire.

OPÉRATION

1er Temps. — Incision périnéale médiane de 6 à 8 centimètres.

2e Temps. — Recherche de la plaie uréthrale, en se guidant sur l'extrémité d'une sonde métallique, introduite dans l'urèthre pénien.

3e Temps. — Dès que la plaie uréthrale est mise en évidence, on introduit dans l'urèthre une grosse sonde N. 30, par exemple et on la fait pénétrer jusque dans la vessie.

4e Temps. — Suture de l'urèthre à deux plans, soit en surjet, soit à points séparés, avec de la soie très fine. On fera de préférence cette suture avec des aiguilles à suture artérielle, qui sont d'une grande finesse.

5e Temps. — Toilette de la plaie. Tamponnement aseptique. Suture partielle de la peau.

Je ne laisse pas de sonde à demeure.

On doit obtenir la réunion immédiate, sans fistule.

La plaie superficielle où se trouve la compresse du tamponnement se ferme par réunion secondaire.

LÉSIONS INFLAMMATOIRES

LÉSIONS INFLAMMATOIRES AIGUËS

ABCÈS DE LA GLANDE DE COWPER

On perçoit très bien le petit foyer nodulaire juxta-médian. Si l'action de la Mycolysine buvable et injectable ne provoque pas la résolution, on incisera par la voie périnéale.

OPÉRATION

1er Temps. — Incision cutanée.

2e Temps. — Perforation du foyer avec un instrument mousse et agrandissement de la plaie par divulsion.

3e Temps. — Curetage et tamponnement.

ABCÈS URINEUX

On donne ce nom aux petites collections purulentes juxta-uréthrales du périnée, lorsqu'elles sont localisées. On réserve le nom de phlegmon urineux circonscrit ou diffus aux suppurations étendues ou diffuses qui compliquent l'infiltration de l'urine infectée par les microbes de l'urèthre et de la vessie.

L'abcès urineux est un abcès localisé et de petit volume.

OPÉRATION

1er Temps. — Incision longitudinale médiane.

2e Temps. — Curetage du foyer.

3e Temps. — Vérification de l'état de l'urèthre.

4e Temps. — L'application d'une sonde à demeure est indiquée s'il y a un rétrécissement en aval du point d'origine de l'abcès.

Tamponnement aseptique.

On ne doit pas oublier que l'abcès urineux se forme souvent au-dessus d'un vieux rétrécissement. La cure du rétrécissement est indispensable pour obtenir la cure du foyer infectieux périnéal, qui tendrait à devenir fistuleux (voir plus loin).

PHLEGMON URINEUX CIRCONSCRIT OU DIFFUS

Le phlegmon urineux aigu se produit généralement à la suite d'une infiltration du périnée par de l'urine septique. Il peut se produire aussi à la suite de l'injection interstitielle d'un liquide thérapeutique non stérilisé. Lorsqu'il y a rupture de l'urèthre, la marche du phlegmon est très rapide; la suppuration s'étend en quelques heures vers les bourses et jusqu'à la région ischiatique. Cet accident se produit le plus souvent à la suite d'une fausse route du cathétérisme, chez un sujet atteint de cystite infectieuse.

J'ai observé un phlegmon diffus et gangreneux périnéo-pelvien à la suite d'une injection périnéale d'huile grise non stérilisée, sans qu'il y ait eu rupture de l'urèthre.

Les accidents peuvent se développer avec une acuité extraordinaire : le périnée devient rouge, tendu, œdémateux et même violacé; on observe des phlyctènes superficielles, des plaques gangreneuses, la langue devient sèche et fuligineuse, et l'état général est très grave.

Il faut intervenir dès l'apparition des accidents, qui peuvent être

rapidement mortels. On administrera toutes les 3 ou 4 heures une injection sous-cutanée ou intraveineuse de Mycolysine.

OPÉRATION

1er Temps. — Incision longitudinale du périnée.

2e Temps. — Recherche de tous les prolongements du foyer septique avec une pince courbe, et divulsion de ces trajets.

3e Temps. — Aéro-cautérisation de toutes les surfaces mises à nu.

4e Temps. — Tamponnement antiseptique avec des compresses imbibées de liqueur de Labarraque à 5 p. 100.

SOINS CONSÉCUTIFS

Si l'infiltration d'urine est très étendue, des décollements secondaires peuvent se produire dans la suite jusqu'au-dessus de l'aponévrose moyenne du périnée, dans la cavité de Retzius et dans les espaces celluleux latéro-vésicaux. La persistance des accidents infectieux nécessite l'incision et le tamponnement antiseptique de ces foyers profonds, qu'il faut souvent rechercher par la voie iliaque, en incisant au-dessus de l'arcade crurale.

On traitera ces foyers par le tamponnement antiseptique, et on continuera l'administration de la Mycolysine buvable et injectable.

On remédiera provisoirement à la sténose de l'urèthre, si elle existe, et on attendra la cicatrisation définitive des foyers purulents pour entreprendre la cure radicale du rétrécissement.

LÉSIONS INFLAMMATOIRES CHRONIQUES

ABCÈS URINEUX A RÉPÉTITION

Certains abcès urineux de petite dimension, après avoir été évacués une première fois, se remplissent et s'abcèdent de nouveau. Le pus s'écoule, la petite plaie cutanée se ferme et les accidents se reproduisent par intermittence.

On ne peut guérir ces cas qu'en réalisant la cure radicale du rétrécissement uréthral situé au-dessous du point ulcéré, origine de l'abcès à répétition.

ABCÈS TUBERCULEUX

On peut observer au périnée des abcès tuberculeux, qui sont en rapport avec la tuberculose du tissu cellulaire périnéal. On les traitera

par l'administration de la Phymalose, combinée avec la Mycolysine, par le curetage et par l'Aéro-cautérisation.

MALFORMATIONS CONGÉNITALES ET ACQUISES

MALFORMATIONS CONGÉNITALES

MÉAT PÉRINÉAL

L'abouchement périnéal supplémentaire de l'urèthre est assez rare. On observe plus fréquemment le pseudo-hermaphrodisme périnéo-scrotal, caractérisé par l'abouchement périnéal de l'urèthre membraneux, avec cryptorchidie, bifidité du scrotum et atrophie du pénis. Ce dernier est exclusivement constitué par un rudiment des corps caverneux terminé par une extrémité balanique atrophiée. C'est un de ces cas qui est représenté plus haut.

La cure radicale de ces malformations est possible si elles ne sont pas trop accentuées. Dans le cas de pseudo-hermaphrodisme périnéo-scrotal, la difformité est incurable.

On peut observer également l'imperforation de l'urèthre membraneux ou bien l'abouchement anormal du rectum dans l'urèthre. L'intervention variera suivant chaque cas particulier.

MALFORMATIONS ACQUISES

FISTULES URINEUSES

Les fistules urineuses sont uniques ou multiples. On reconnaît aisément leur trajet à l'induration caractéristique de leurs parois.

La cure de ces fistules exige l'extirpation complète des tissus pathologiques et la cure radicale du rétrécissement uréthral et de la lésion qui les entretient.

OPÉRATION

1er Temps. — Incision ovalaire à grand axe antéro-postérieur, circonscrivant la fistule.

2e Temps. — Extirpation de la totalité du trajet. On reconnaît le point de l'urèthre fistuleux en se guidant sur l'extrémité d'une sonde de métal, introduite par le méat.

3e Temps. — Application d'une sonde à demeure et tamponnement antiseptique. S'il persiste une fistule périnéale, on procédera ultérieurement à la réparation de l'urèthre (voir plus loin).

PROSTATE ET VÉSICULES SÉMINALES

LÉSIONS TRAUMATIQUES

Ces lésions sont rares, en raison de la profondeur de ces organes.

LÉSIONS INFLAMMATOIRES

LÉSIONS INFLAMMATOIRES AIGUËS

ABCÈS DE LA PROSTATE

L'abcès de la prostate est une complication soit de la blennorrhagie, soit du cathétérisme. On l'observe assez fréquemment chez les cava-

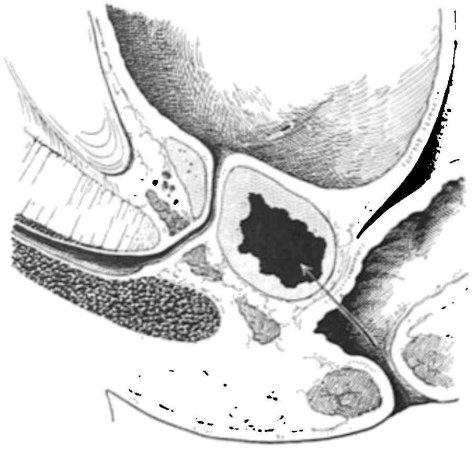

Fig. 64. — Abcès de la prostate faisant saillie dans le rectum.
La flèche indique la voie d'accès par le rectum.

liers infectés par le gonocoque. Si l'action de la Mycolysine ne suffit pas pour obtenir la résolution, on incise le foyer soit par le périnée, soit par le rectum, après dilatation forcée de l'anus.

1° Voie rectale

OPÉRATION

Temps préliminaire. — On dilate l'anus et on reconnaît le point fluctuant.

1er Temps. — Ponction du foyer, qui est mis en évidence par un écarteur ou par un spéculum court.

2e Temps. — Agrandissement de l'orifice par divulsion.

On tamponnera la cavité avec une mèche de gaze imbibée d'une solution de liqueur de Labarraque à 3 p. 100.

2° Voie périnéale

La voie périnéale est la meilleure si la collection se dirige de ce côté et si elle ne fait pas saillie dans l'ampoule rectale.

OPÉRATION

1er Temps. — Incision transversale du périnée.

2e Temps. — Incision profonde pré-rectale. On agit ensuite par divulsion : on écarte le rectum en arrière et on pénètre profondément. On se guidera à la fois sur la saillie du cathéter uréthral et sur celle de l'index gauche, recouvert par un gant de caoutchouc et introduit dans l'ampoule rectale, dont il faut éviter la blessure.

3e Temps. — Ponction du foyer et agrandissement de l'orifice par divulsion.

4e Temps. — Tamponnement antiseptique.

SUPPURATION DES VÉSICULES SÉMINALES

La suppuration des vésicules séminales est assez rare. Cette affection provoque à peu près les mêmes symptômes que la prostatite suppurée.

OPÉRATION

1er Temps. — Incision transversale du périnée.

2e Temps. — Incision profonde pré-rectale. On agit ensuite par divulsion. On écarte le rectum en arrière et on chemine, comme ci-dessus, jusqu'à la prostate.

3e Temps. — On passe entre la prostate et le rectum, que l'on détache par divulsion, et on atteint, au-dessus de la prostate, le foyer purulent, qui est globuleux et induré.

4e Temps. — Perforation du foyer et agrandissement de l'orifice par divulsion. Tamponnement antiseptique.

Traitement général par la Mycolysine buvable et injectable.

LÉSIONS INFLAMMATOIRES CHRONIQUES

TUBERCULOSE DE LA PROSTATE ET DES VÉSICULES SÉMINALES

Ces lésions peuvent être guéries en associant le curetage au traitement phagogène spécifique par la Phymalose et par la Mycolysine combinées.

On incisera le foyer par la voie périnéale, et on fera le curetage, puis le tamponnement antiseptique.

Le malade sera soumis, aussi longtemps qu'il sera nécessaire, au traitement phagogène spécifique par la Phymalose et par la Mycolysine combinées.

On réglera l'administration de ces deux préparations de manière à ne provoquer aucune réaction locale ni générale appréciable. Ce traitement doit être continué pendant un an au moins après la cicatrisation du foyer tuberculeux.

On se tiendra prêt à combattre une récidive, si elle venait à se produire.

MALFORMATIONS CONGÉNITALES ET ACQUISES

MALFORMATIONS ACQUISES

HYPERTROPHIE DE LA PROSTATE

L'hypertrophie de la prostate est un terme inexact, car la prostate n'est jamais atteinte d'une véritable hypertrophie, c'est-à-dire, d'une augmentation de volume régulière et générale de l'organe. L'augmentation de volume de la prostate est produite par le développement de véritables adéno-fibromes prostatiques, dont l'aspect externe et la dureté rappellent les petits fibromyomes de l'utérus. Les adéno-fibromes prostatiques se développent tantôt au-dessous de la muqueuse vésicale, qu'ils soulèvent en formant une saillie considérable en arrière du col vésical, tantôt dans les lobes latéraux de la glande. Il est probable que l'infection microbienne des glandes prostatiques n'est pas sans influence sur la production des adéno-fibromes de la prostate.

L'ablation totale de la prostate n'est pas indispensable et il suffit d'extirper les fibromes exubérants. Il est facile de reconnaître, par

l'exploration, si les fibromes prostatiques font saillie dans la vessie et s'ils forment une luette vésicale, ou bien s'ils siègent dans les lobes latéraux de la glande.

Dans le premier cas, l'opération ne peut se faire que par la taille vésicale sus-pubienne (voir plus loin). Dans le second cas, on peut tenter l'extirpation du lobe exubérant par la voie périnéale ou par la voie coccy-sacrée.

Je préfère, à la prostatectomie totale, l'extirpation des fibromes prostatiques anormaux par la voie sus-pubienne, avec conservation du

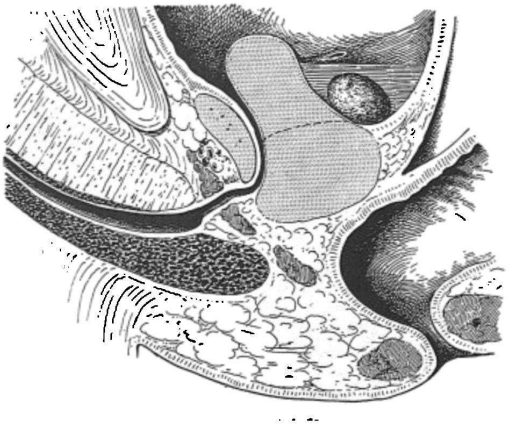

Fig. 65. — Hypertrophie du lobe médian de la prostate constituant une luette prostatique. Dans le bas-fond vésical, un calcul, qui baigne dans l'urine. On voit l'orifice de l'uretère.

reste de la glande, et en prenant soin de blesser le moins possible le canal uréthral.

1° Voie périnéale

OPÉRATION

Temps préliminaire. — On introduit dans la vessie, pour servir de désenclaveur, la tige conductrice du cystoscope de Luys dont on tourne le bec en arrière, de manière à pouvoir abaisser la prostate.

1er Temps. — Incision périnéale médiane, et incision transversale au-devant de l'anus (incision en T renversé).

2e Temps. — Incision transversale profonde et dissection de la paroi antérieure de l'ampoule rectale, qui est réclinée par un large écarteur. On suivra la paroi inférieure de l'urèthre, en se guidant sur le cathéter métallique.

On agit aussi par divulsion jusqu'à la découverte du pôle inférieur de la prostate.

3e Temps. — On abaisse la prostate en agissant sur le bas-fond de la vessie avec le bec du conducteur du cystoscope de Luys ou bien avec un instrument analogue, puis on met à découvert, par divulsion, la face postérieure de l'organe.

4e Temps. — On incisera successivement le lobe gauche, puis le droit, on agrandira l'orifice par divulsion, et on extraira avec une petite pince-gouge de Doyen ou bien avec une tenette fenêtrée de Doyen le ou les adéno-fibromes exubérants.

On s'efforcera de ne pas ouvrir l'urèthre. Si ce conduit se trouve blessé, on s'efforcera de ne pas en agrandir l'orifice et on placera par le périnée un drain vésical.

5e Temps. — Tamponnement aseptique de la plaie.

2° Voie coccy-sacrée

La voie coccy-sacrée ou latéro-rectale permet d'aborder la prostate à ciel ouvert.

OPÉRATION

Le malade est placé dans le décubitus latéral droit (voir tome IV, page 436) comme pour la résection du rectum.

Temps préliminaire. — Dilatation forcée de l'anus avec le spéculum Cusco, et introduction de la tige conductrice du cathéter de Luys dans la vessie, le bec étant tourné en arrière.

1er Temps. — Incision de 12 centimètres, commençant à 4 centimètres de l'anus.

2e Temps. — Découverte du coccyx et des deux dernières vertèbres sacrées, section de leurs attaches fibreuses latérales et résection osseuse avec la pince de Liston.

3e Temps. — Découverte du bord gauche de l'ampoule rectale, qui a été préalablement vidée, après dilatation forcée de l'anus. On détache le rectum en se guidant sur les doigts de la main gauche garnie d'un gant de caoutchouc, et introduits dans l'ampoule rectale. On poursuit la dissection jusqu'à ce qu'on ait découvert entièrement la face postéro-inférieure de la prostate.

4e Temps. — On abaisse la prostate en agissant sur le cathéter coudé, qui a été introduit dans la vessie, et on incise la loge prostatique.

Il est facile d'aborder et d'extirper successivement les adéno-fibromes latéraux et médians.

La meilleure incision de la prostate est l'incision transversale. Cette incision permet de pratiquer la résection cunéiforme de la glande et de faire une réunion transversale aussi parfaite que possible. On lie les artérioles qui saignent.

5e *Temps*. — On place un drain vésical que l'on fixe par un gros fil de soie, dont les chefs aboutissent au dehors.

Tamponnement antiseptique de la plaie. Suture partielle de la peau.

Ce procédé permet d'éviter la destruction du col vésical.

Dès que la plaie coccy-sacrée est en voie de cicatrisation, on place une sonde uréthrale à demeure et on enlève le drain latéro-rectal.

La fistule urinaire sacrée se forme généralement au bout de 4 à 5 semaines.

3° Voie sus-pubienne

La prostatectomie par la voie sus-pubienne sera décrite à propos de la taille hypogastrique.

Cette méthode est la meilleure pour éviter la production d'une fistule urinaire temporaire. Nous verrons qu'il est prudent de drainer directement la loge prostatique par la voie périnéale.

EXTIRPATION DES VÉSICULES SÉMINALES

Cette opération peut se faire par la voie coccy-sacrée (voir ci-dessus). Il suffit de décoller le rectum jusqu'à la hauteur des vésicules séminales, que l'on énuclée de leur loge celluleuse. J'ai également fait cette opération par la voie trans-recto-périnéale (voir p. 120).

TUMEURS

TUMEURS MALIGNES

Les tumeurs malignes de la prostate sont généralement incurables.

On tentera, si l'on peut agir assez à temps, la vaccination anti-néoplasique et l'Électro-coagulation thermique.

On abordera la prostate cancéreuse par la voie coccy-sacrée, en employant la technique qui vient d'être décrite.

Le drainage du champ opératoire se fait mieux par la voie postérieure que si l'on aborde la prostate par la voie hypogastrique. Il est également plus facile de détruire toute l'étendue des tissus pathologiques par la voie postérieure, en les poursuivant avec la curette jusqu'à leurs extrêmes limites. On détruit ensuite par la chaleur pénétrante la zone d'envahissement.

URÈTHRE ET VESSIE

DÉSINFECTION DE L'URÈTHRE ET DE LA VESSIE

La désinfection de l'extrémité antérieure de l'urèthre, lorsque les voies urinaires semblent saines, la désinfection de tout l'urèthre et de la vessie, lorsque les voies urinaires sont infectées, doit précéder l'exploration.

1° Lavage de l'urèthre antérieur

Si les voies urinaires paraissent saines et si l'urine est limpide, on devra désinfecter l'urèthre antérieur avant l'introduction des instruments, qui pourraient entraîner vers la profondeur les microbes de la fosse naviculaire.



FIG. 66. — Poire de caoutchouc de 150 centimètres cubes, avec canule conique en caoutchouc rouge.

On désinfecte l'urèthre antérieur par le lavage à canal ouvert.

On emploie une poire de caoutchouc de 150 centimètres cubes environ, préalablement stérilisée, ainsi que la canule d'ébonite et la canule conique de caoutchouc rouge qui lui sont adaptées.

On a fait préparer une solution boriquée tiède (à 40° centigrades), à laquelle on ajoute, avec une éprouvette graduée de 5 centimètres cubes, 1 p. 100 de liqueur de Labarraque de la maison Frère, rue Jacob, soit 3 centimètres cubes de liqueur de Labarraque pour environ 300 centimètres cubes d'eau boriquée.

On fait uriner le malade, ce qui lave l'urèthre de haut en bas. On remplit la poire, et on introduit la canule conique de caoutchouc rouge dans le méat, jusqu'à 3 ou 4 centimètres de profondeur; on presse vivement la poire, de manière à laver l'urèthre antérieur par le va-et-vient du jet direct et du jet récurrent, qui ressort par le méat.

2° Lavage de tout l'urèthre et de la vessie

On remplit la poire et on fait uriner le patient, puis on lave l'urèthre antérieur, comme ci-dessus. On remplit la poire une seconde fois; on dit au malade d'uriner les quelques gouttes d'urine qui sont venues des reins dans les derniers instants, et on introduit la canule de caoutchouc rouge jusqu'à ce que ses parois obturent complètement le méat; on serre le gland sur la canule, et on presse doucement la poire. L'urèthre se gonfle et le liquide remplit la vessie. On l'évacue immédiatement par la miction.

Ces deux procédés de lavage de l'urèthre antérieur ou de tout l'urèthre y compris la vessie, sans cathétérisme, doivent être le prélude de toute introduction d'un instrument dans l'urèthre ou dans la vessie. C'est la même technique que j'ai conseillée pour le traitement des suppurations de l'urèthre et de la vessie (voir p. 3).

EXPLORATION DE L'URÈTHRE ET DE LA VESSIE

EXPLORATION DE L'URÈTHRE

CATHÉTÉRISME

Le cathétérisme peut être fait d'emblée, pour vider la vessie, lorsqu'il n'y a aucun signe probable de rétrécissement uréthral.

1° Cathétérisme avec une sonde de caoutchouc rouge

La sonde ayant été préalablement stérilisée, on l'enduit de glycérine ou d'huile stérilisée, et on l'introduit doucement dans le méat, préalablement désinfecté.

Si le malade est pusillanime, on peut faire une injection intra-uré-

thrale de 20 centimètres cubes de solution de chlorhydrate de cocaïne à 1/20.

INSTRUMENTS POUR L'EXPLORATION DE L'URÈTHRE

Fig. 67.

De haut en bas : bougies filiformes; bougies à boule; bougies coniques; sondes molles de Nélaton en caoutchouc rouge; sondes de gomme à extrémité olivaire; sondes à béquille; sondes de Petzer; mandrin à grande courbure et mandrin à béquille pour sondes de Petzer.

La sonde, de 6 à 8 millimètres de diamètre (nos 18 à 24), est introduite lentement, centimètre par centimètre.

On perçoit très bien l'effort nécessaire pour franchir la prostate et le col vésical.

INSTRUMENTS POUR L'EXPLORATION DE LA VESSIE ET POUR LA DILATATION DE L'URÈTHRE



Fig. 68.

De haut en bas : cystoscope de Nitze, pour cathétériser les uretères; cystoscope simple de Nitze; cystoscope à vision directe de Luys et porte-lampe; dilatateurs de l'urèthre à conducteur, modèle conique de Doyen; uréthrotomes électrolytiques de Doyen à 4 contacts et à conducteur.

L'urine s'écoule aussitôt. On la recueillera aseptiquement pour l'analyse clinique, microscopique et bactériologique.

2° Cathétérisme avec une sonde de gomme à extrémité olivaire, ou bien avec une sonde à béquille.

Dans certains cas, il est plus facile d'introduire une sonde à béquille nos 16, 18 ou 20. Ces instruments sont plus rigides que la sonde en caoutchouc rouge et ils pénètrent plus rapidement dans la vessie.

3° Cathétérisme avec la sonde métallique

L'on emploie le plus souvent une sonde à grande courbure n° 20. 24 ou 26, du modèle destiné à l'évacuation des graviers dans l'opé-

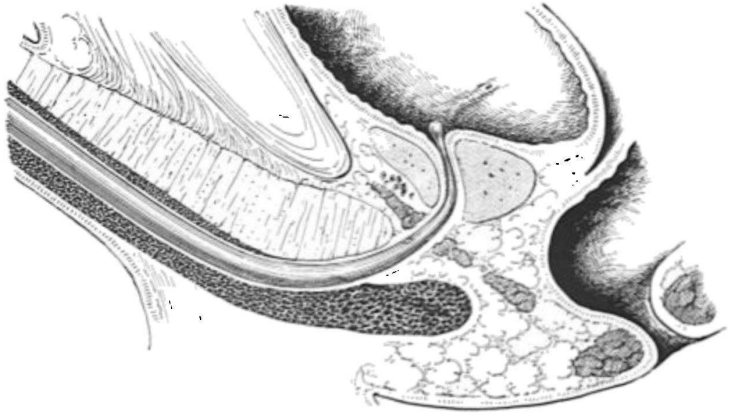

Fig. 69. — Exploration de l'urèthre avec une bougie conique à extrémité olivaire.

ration de la lithotritie. On peut employer aussi une sonde en étain de l'ancien modèle. La sonde en étain est très commode, parce qu'on peut en modifier à volonté la courbure.

On doit s'exercer à introduire dans l'urèthre des sondes à bec très court et à courbure brusque, afin de pouvoir introduire sans difficulté les différents types de cystoscopes.

RÈGLES DU CATHÉTÉRISME AVEC LA SONDE DE MÉTAL

1° L'instrument doit être introduit doucement et sans effort, de manière qu'il soit en quelque sorte aspiré par l'urèthre;

2° Le bec de l'instrument doit suivre, sans dévier un seul instant du plan médian, la paroi antérieure de l'urèthre ;

3° La bascule du pavillon de la sonde doit commencer au moment où le bec vient de franchir l'aponévrose périnéale moyenne.

POSITION DU MALADE

Le malade sera étendu sur le dos, les cuisses à demi-fléchies et légèrement écartées, le siège élevé sur un coussin dur.

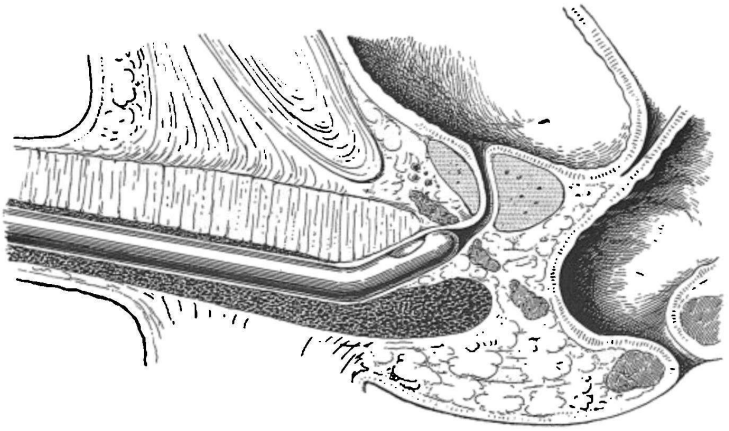

Fig. 70. — Cathétérisme de la vessie avec une sonde à béquille (d'après une coupe anatomique sagittale).

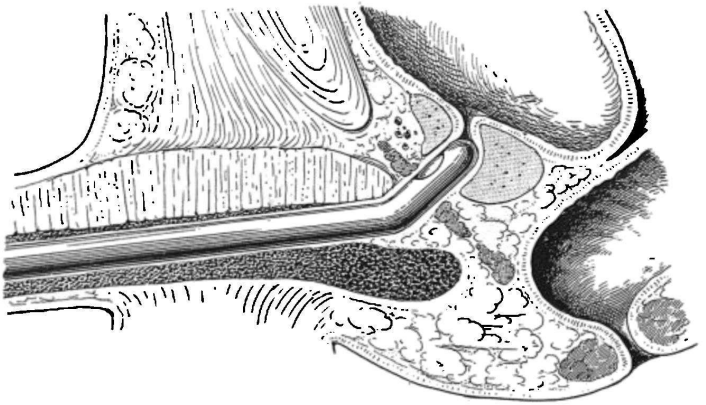

Fig. 71. — Id. L'extrémité de la sonde à béquille franchit la prostate.

On emploiera de préférence une table d'opération munie d'un mécanisme de renversement, ce qui est indispensable si l'on veut pratiquer la cystoscopie directe de Luys.

TECHNIQUE DU CATHÉTÉRISME

Le chirurgien est placé à gauche du malade, s'il tient la sonde de la main droite, et du côté opposé s'il la tient de la main gauche. Il faut s'exercer à être ambidextre.

1er Temps. — Introduction de la sonde jusqu'à l'urèthre membraneux. Ce temps du cathétérisme s'exécute facilement. On perçoit le moment où le bec de la sonde atteint le rétrécissement anatomique

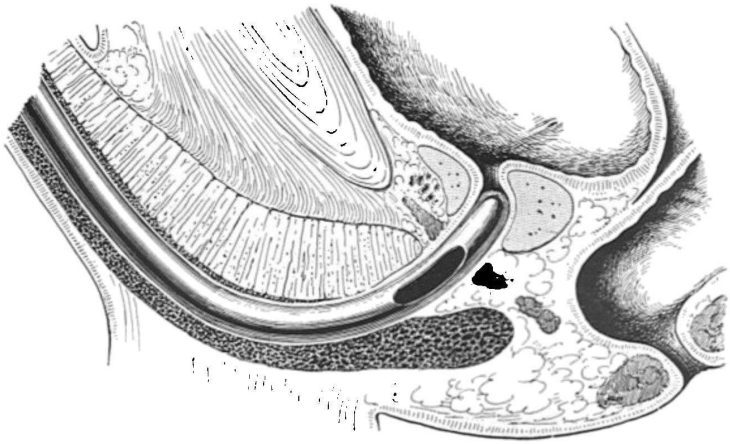

Fig. 72. — Cathétérisme de la vessie avec une sonde métallique à grande courbure.

de l'aponévrose moyenne du périnée, au-dessous duquel on a pratiqué tant de fausses routes.

2e Temps. — L'index de la main restée libre est placé au-dessous du scrotum, où il guide le bec de la sonde, qu'il pousse en haut, au contact de la paroi antérieure de l'urèthre. Le bec de l'instrument, *qui doit se trouver rigoureusement sur la ligne médiane*, pénètre immédiatement dans l'urèthre membraneux.

Les fausses routes ne se produisent que lorsque le bec de la sonde est dirigé soit en bas, soit latéralement; en pareil cas, une petite dépression se produit, et l'urèthre est perforé; et à chaque nouvelle tentative de cathétérisme, la sonde tend à reprendre la mauvaise direction.

3e Temps. — Dès que le bec de la sonde pénètre dans l'urèthre membraneux, le chirurgien abaisse doucement le pavillon, *sans pousser*, et l'extrémité de l'instrument est comme aspirée par la vessie.

EXPLORATION DE L'URÈTHRE AVEC LA BOUGIE A BOULE

S'il y a la moindre probabilité de rétrécissement, on doit commencer par l'exploration de l'urèthre avec la bougie à boule. On emploie une bougie à boule n° 16 ou 18. Si la bougie pénétre sans difficulté, il est probable que l'urèthre est normal.

On peut introduire aussitôt après une sonde olivaire n° 22, ou bien une sonde métallique de gros calibre.

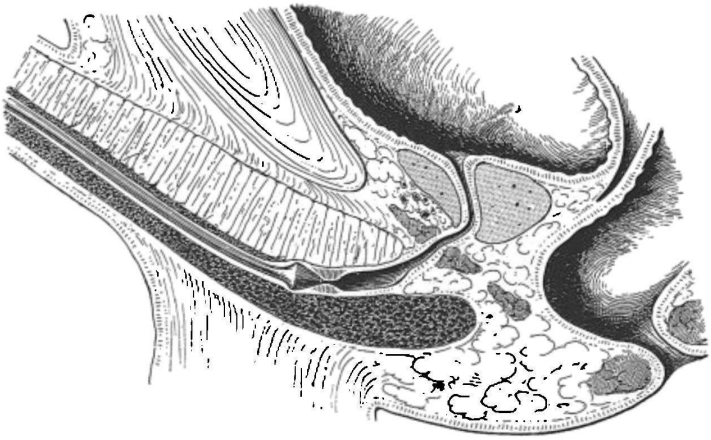

Fig. 73. — Exploration d'un rétrécissement de l'urèthre avec une bougie à boule.

L'exploration avec la bougie à boule permet de reconnaître les rétrécissements des portions spongieuse et membraneuse. Si la bougie n° 16 est arrêtée, on explore avec des bougies plus petites : n°s 12, 8, 6, 4, et si l'on ne réussit pas, avec des bougies n° 1 puis avec des bougies filiformes droites, ou bien à extrémité tortillée.

Si les bougies filiformes ne pénètrent pas, on introduit à la fois un faisceau de 8 à 10 de ces bougies, on les pousse jusqu'au rétrécissement, et l'on essaie d'introduire successivement chacune d'elles.

URÉTHROSCOPIE

L'uréthroscopie se fait avec le cystoscope de Luys, qui est un tube à paroi mince, où l'on introduit une petite lampe électrique à faible voltage. On introduit le tube, muni de son mandrin, dont l'extrémité,

qui est articulée, se trouve coudée. On redresse la tige coudée, on enlève le mandrin et on place la lampe, portée sur une tige de longueur convenable. On corrige la réfraction de l'œil en plaçant sur un ergot supérieur une lentille bi-convexe de courbure convenable.

Le cystoscope pénètre d'abord jusque dans la vessie. On commence par explorer le col vésical, puis on explore l'urèthre sur toute sa longueur, d'arrière en avant, en retirant l'instrument petit à petit.

On reconnaît les ulcérations du col vésical ou de l'urèthre, s'il y en a, ainsi que les points enflammés. On peut voir sourdre une gouttelette de pus d'un cul-de-sac glandulaire infecté.

Le cysto-uréthroscope à vision directe de Luys est un instrument facile à manier et tous les chirurgiens doivent apprendre à en faire usage.

EXPLORATION DE LA VESSIE

EXPLORATION AVEC LE CATHÉTER COUDÉ

L'exploration de la vessie se faisait autrefois avec le cathéter coudé de Mercier. Les explorateurs à petite courbure de Guyon, construits par Collin, sont plus faciles à introduire. On évacue d'abord la vessie, on la lave avec de l'eau boriquée tiède, et on injecte avec une seringue graduée 100 à 150 centimètres cubes d'eau boriquée tiède. On fera l'injection très doucement, de manière à ne pas provoquer de contraction réflexe de la vessie, ce qui se produit lorsqu'elle est enflammée et irritable.

On introduit ensuite le cathéter explorateur, de préférence le modèle moyen (n° 2), et, après avoir apprécié l'étendue de l'urèthre prostatique, on explore la vessie en tous sens, particulièrement le bas-fond, siège des calculs vésicaux. L'exploration avec le cathéter peut être combinée avec le toucher rectal.

L'exploration de la vessie avec le cathéter métallique est très utile, mais elle ne présente pas aujourd'hui la même importance que jadis. En effet, il est de règle de compléter cet examen par la cystoscopie, qui donne les indications précises.

CYSTOSCOPIE

1° Emploi du cystoscope à prisme

Le cystoscope à prisme est le plus employé. Au modèle primitif de Nitze se sont succédé des modèles remarquables par la luminosité et par l'étendue du champ optique.

La vessie doit avoir été préalablement lavée avec de l'eau stérilisée. On introduit 150 centimètres cubes environ d'eau stérilisée tiède, et on procède à la cystoscopie. Il faut prendre soin de ne pas faire saigner la muqueuse, la moindre trace de sang obscurcissant le champ optique.

On examine successivement le bas-fond et la paroi de la vessie, où l'on peut découvrir des calculs libres, des papillomes, des loges, des calculs enchatonnés, des plaques calcaires.

On peut procéder ensuite, s'il paraît utile, au cathétérisme des uretères, afin de juger l'état des reins.

L'introduction de la sonde urétérale est très facile pour tout chirurgien qui s'y est suffisamment exercé.

2° Emploi du cystoscope à vision directe

La cystoscopie à vision directe, par la méthode de Luys, exige que la vessie soit dans un état de vacuité complète. On pratique le lavage comme ci-dessus, et on introduit le cystoscope muni de son mandrin. On enlève le mandrin, et on laisse la vessie se vider. On renverse alors le lit d'opération, de manière que la vessie se remplisse d'air par aspiration. On introduit la petite lampe électrique, et on procède à la cystoscopie. Le cystoscope de Luys permet de localiser beaucoup mieux la lésion que le cystoscope à prisme. L'instrument est relié à un aspirateur, en rapport avec une trompe à vide, qui assure l'évacuation de l'urine à mesure de son arrivée.

On peut pratiquer, grâce au cystoscope à vision directe de Luys, le cathétérisme des uretères.

LÉSIONS TRAUMATIQUES ET LÉSIONS INFLAMMATOIRES DE L'URÈTHRE

Ces lésions ont été décrites en grande partie, ainsi que le traitement qu'elles comportent, à propos de la chirurgie du pénis.

MALFORMATIONS CONGÉNITALES ET ACQUISES

MALFORMATIONS CONGÉNITALES

Les opérations concernant le Phimosis, l'Hypospadias et l'Épispadias ont été décrites à propos de la chirurgie du Pénis.

ABOUCHEMENT ANORMAL DU RECTUM DANS L'URÈTHRE

Les figures 74, 75, 76 et 77 représentent plusieurs variétés de cette malformation. On rétablira d'abord l'anus dans ses rapports nor-

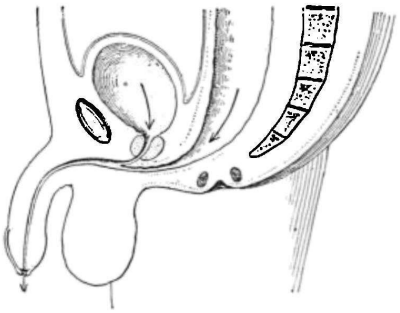

Fig. 74. — Imperforation de l'anus. Ouverture du rectum dans l'urèthre membraneux.

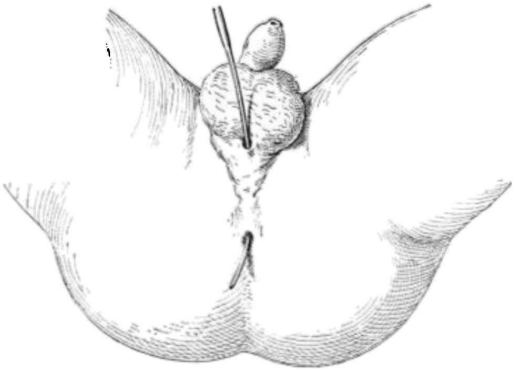

Fig. 75. — Id. Même cas, avec complication d'une double fistule périnéale.

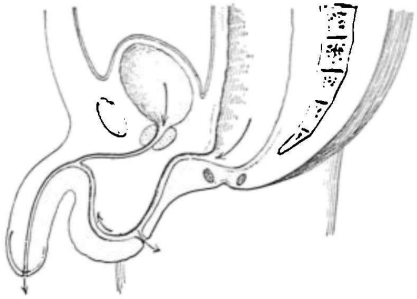

Fig. 76. — Imperforation de l'anus. Ouverture du rectum au niveau des bourses et dans l'urèthre pénien.

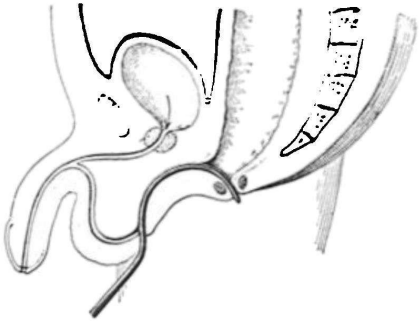

Fig. 77. — Id. Introduction d'un cathéter cannelé dans la fistule scrotale pour reconstituer l'anus normal.

maux, puis on extirpera les trajets supplémentaires et on oblitérera les orifices fistuleux par l'une des techniques déjà décrites.

MALFORMATIONS ACQUISES

Les opérations concernant les fistules accidentelles de l'urèthre ont été décrites à propos de la chirurgie du pénis.

RÉTRÉCISSEMENTS DE L'URÈTHRE

Les rétrécissements inflammatoires de l'urèthre sont souvent multiples. Ils siègent le plus souvent dans la partie spongieuse et sont consécutifs à l'uréthrite blennorrhagique.

Les rétrécissements cicatriciels siègent au niveau de l'urèthre périnéal ou membraneux.

Les rétrécissements inflammatoires peuvent être très accentués.

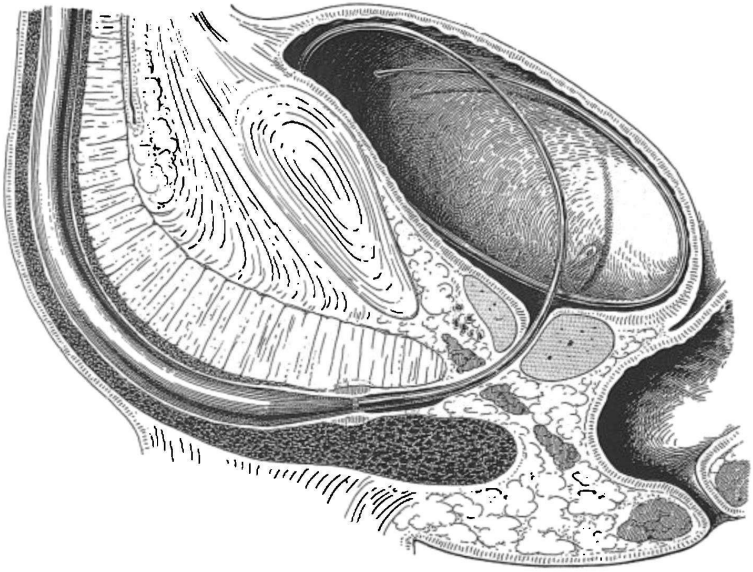

Fig. 78. — Dilatation de l'urèthre rétréci avec une sonde conique et à conducteur de Doyen.

Parfois leur longueur est de 10 à 15 millimètres et leur paroi est devenue fibreuse. Les parois des rétrécissements cicatriciels sont plus résistantes encore. J'ai observé un de ces rétrécissement en forme d'Y, au milieu d'une masse de tissus cicatriciels de près de 2 centimètres de longueur (fig. 83).

On traitera les rétrécissements de l'urèthre soit par la dilatation ou par l'électrolyse, soit, s'ils sont fibreux, par la résection du segment rétréci.

Dilatation progressive

1° AVEC LES BOUGIES OLIVAIRES

Si le rétrécissement est unique et peu marqué, on peut pratiquer la dilatation avec de simples bougies olivaires.

On fait un lavage de l'urèthre (voir ci-dessus) et on introduit une première bougie, du calibre de la bougie exploratrice à boule la plus grosse qui a pu franchir le rétrécissement.

On passe successivement 2 ou 3 bougies, de numéro en numéro, (elles sont graduées par 1/3 de millimètre de diamètre); on recommence la dilatation 2 ou 3 fois par semaine.

2° AVEC LES BÉNIQUÉS DE MÉTAL A CONDUCTEUR

On obtient un résultat plus rapide en employant la dilatation par les béniqués à extrémité conique (modèle de Doyen) et à conducteur. On introduit un premier numéro, le plus petit, qui puisse franchir le rétrécissement, dont on a déterminé le diamètre en l'explorant avec les bougies à boule. Le béniqué est muni de la bougie filiforme.

On sort le béniqué, on dévisse la bougie et on visse un béniqué de numéro supérieur. On peut sauter deux numéros, si le rétrécissement n'est pas très dur. (Les béniqués sont gradués par 6e de millimètre de diamètre.) Je n'emploie guère la dilatation avec le béniqué que comme complément de l'électrolyse.

Électrolyse de l'uréthre

L'électrolyse de l'urèthre est le procédé de choix, quelle que soit la simplicité du cas. Elle est toujours préférable à la dilatation progressive, à laquelle elle est très supérieure, puisque le résultat est obtenu en une seule séance.

OPÉRATION

On introduit dans l'urèthre un uréthrotome spécial à conducteur, constitué par quatre arcs métalliques divergents, puis convergents, qui constituent autant de points de contact (modèle de Doyen). On doit avoir à sa disposition 3 ou 4 de ces uréthrotomes à olive ajourée, correspondant aux numéros 22, 24, 26 et 28 de la filière Charrière (graduée par 1/3 de millimètre.)

On introduit l'instrument jusqu'à ce que l'extrémité de l'olive ajourée soit au contact du rétrécissement et on adapte le fil conducteur. L'autre fil du circuit aboutit à une plaque métallique garnie de feutre, et mouillée d'eau salée tiède, que l'on applique sur la région abdominale sus-pubienne.

On fait passer un courant de 20 à 30 milli-ampères, le pôle négatif étant du côté de l'urèthre. On ferme le courant très doucement, sur la

borne de 1 milli-ampère, et on pousse le rhéostat jusqu'à ce que la sensation de cuisson soit assez forte. Pendant ce temps, le chirurgien appuie doucement sur l'extrémité de l'uréthrotome, qui franchit le rétrécissement en 15, 20 ou 30 secondes. On ramène le rhéostat au 0 et on enlève l'uréthrotome. On peut passer immédiatement après un béniqué de diamètre convenable.

On passera tous les 8 jours, pendant 4 à 6 semaines, un béniqué

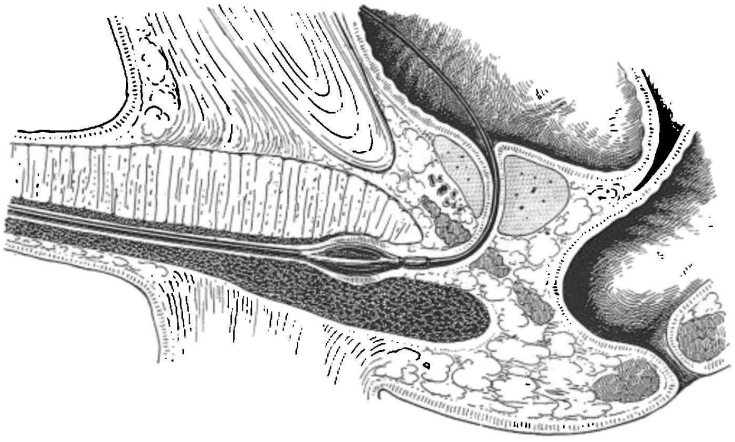

Fig. 79. — Électrolyse d'un rétrécissement de l'urèthre avec l'électrolyseur uréthral à quatre branches et à conducteur, de Doyen.

de gros calibre ou bien une bougie olivaire de même diamètre, afin de prévenir la reproduction du rétrécissement.

Uréthrotomie interne de Maisonneuve

Cette opération ne doit être mentionnée qu'au point de vue historique. Elle donne des résultats très inférieurs à ceux de l'électrolyse.

Résection partielle de l'urèthre

La résection partielle de l'urèthre se fait le plus souvent pour remédier aux rétrécissements cicatriciels de la partie périnéale ou membraneuse du conduit.

Le rétrécissement peut être infranchissable, le trajet se trouvant trop anfractueux pour laisser passer une bougie filiforme. Dans ces cas, l'écoulement de l'urine s'effectue goutte à goutte.

OPÉRATION

Temps préliminaire. — Introduction d'une sonde métallique dans l'urèthre spongieux.

1er Temps. — Incision périnéale médiane.

2e Temps. — Découverte de la saillie du bout de la sonde et du

Fig. 80. — Résection d'un rétrécissement fibreux de l'urèthre. Section transversale de l'urèthre sur l'extrémité du cathéter.

cordon qui réunit l'urèthre spongieux à l'urèthre membraneux, jusqu'à l'orifice de l'aponévrose transverse du périné.

3e Temps. — Section transversale de l'urèthre sur le bout de la sonde. Le cordon fibreux est extirpé, segment par segment, jusqu'à la portion saine. On tombe très vite sur le bout supérieur de l'urèthre, sans qu'il soit jamais besoin de pratiquer le cathétérisme rétrograde. On introduit une grosse sonde et on vide la vessie.

4e Temps. — *Réunion de l'urèthre.* On suture les demi-circonférences postérieures des deux bouts de l'urèthre au tissu celluleux rétro-

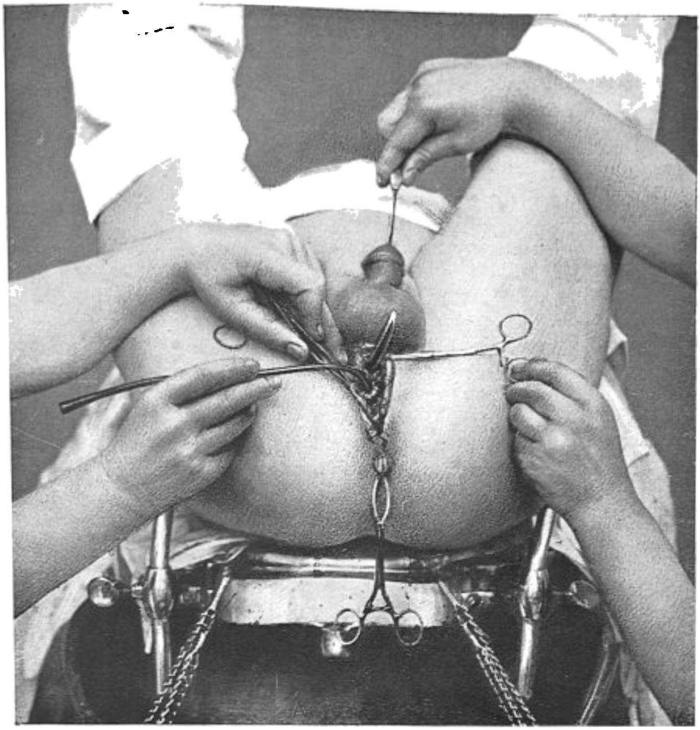

Fig. 81. — Id. Cathétérisme du bout inférieur de l'urèthre.

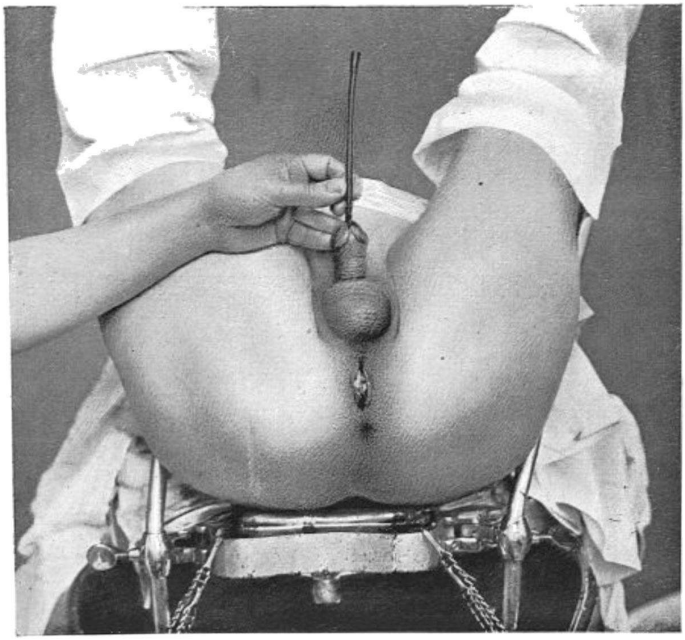

Fig. 82. — Id. L'opération est terminée; on enlève la sonde.

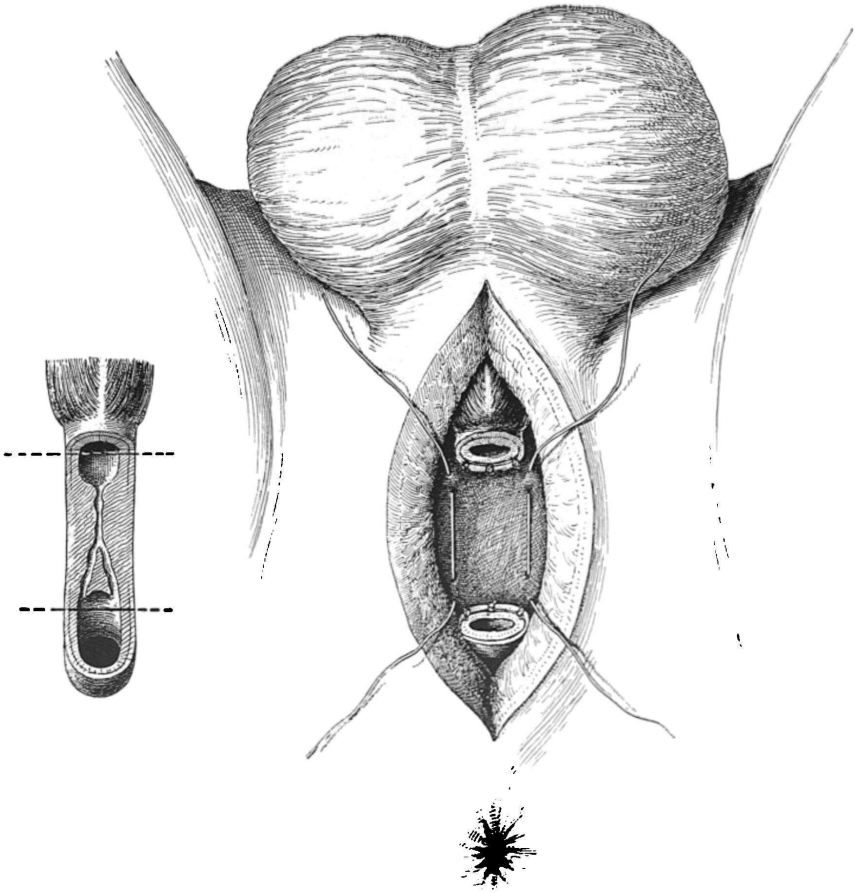

Fig. 83 et 83 *bis*. — Schéma et résection d'un rétrécissement en Y.

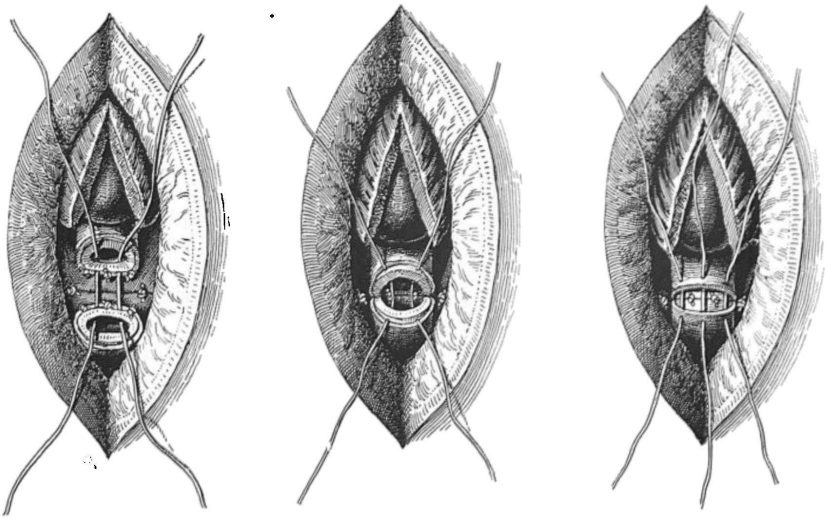

Fig. 84, 85 et 86. — Idem. Réunion de l'urèthre.

uréthral. On rapproche ensuite les deux orifices par deux fortes sutures latérales à la soie n° 3.

On réunit ensuite la demi-circonférence postérieure des deux bouts de l'urèthre par 2 points de soie n° 2.

On place alors une grosse sonde à demeure et on réunit la mu-

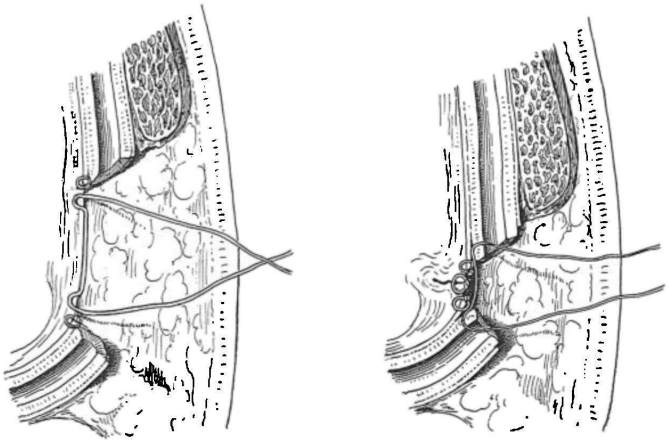

Fig. 87 et 88. — Id. Coupes sagittales correspondant aux fig. 83 et 84.

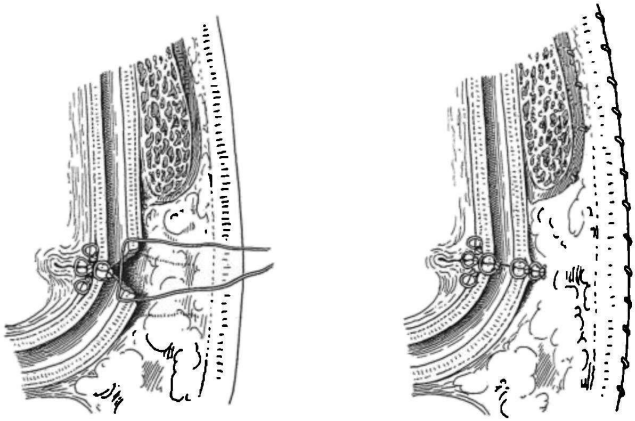

Fig. 89 et 90. — Id. Coupes sagittales correspondant aux fig. 85 et 86.

queuse en avant d'elle par 4 ou 5 points séparés à la soie très fine. L'emploi des fines aiguilles à artérioraphie permet de faire une suture assez serrée pour que l'on puisse enlever immédiatement la sonde uréthrale, qui sert simplement de mandrin pour l'autoplastie du canal. La suture ne doit laisser passer aucune goutte d'urine.

5° *Temps*. — Pose d'un deuxième plan de fines sutures cellulo-

celluleuses, sur la paroi cellulo-fibreuse du canal de l'urèthre, et sutures de renfort, avec de la soie n° 2, sur les plans cellulo-fibreux périphériques.

6e Temps. — Tamponnement aseptique. Suture partielle de la peau.

SUITES OPÉRATOIRES

Cette opération, lorsque la suture a été bien faite, est suivie d'une réunion rapide. On ne doit pas laisser de sonde à demeure, le contact de la sonde pouvant favoriser la suppuration de la ligne de réunion, ce qui exposerait à l'élimination des sutures et à l'établissement d'une fistule périnéale.

OPÉRATIONS SUR LA VESSIE ET SUR L'URETÈRE PELVIEN

LÉSIONS TRAUMATIQUES

PLAIES PAR INSTRUMENT PIQUANT OU TRANCHANT

Les plaies de la vessie sont assez fréquentes. Lorsque la vessie est pleine d'urine, l'infiltration urineuse est immédiate. Les plaies extra-péritonéales de la vessie ne sont pas très graves lorsque l'instrument vulnérant n'a pas blessé la paroi postérieure de l'organe. J'ai cité, à propos des plaies du périnée, une plaie pénétrante de la vessie par la voie inter-ischio-pelvienne avec persistance d'un corps étranger volumineux, qui s'est entouré d'un calcul urique.

On interviendra le plus tôt possible; on subordonnera l'opération à chaque cas particulier.

PLAIES PAR ARMES A FEU

Les plaies de la vessie par armes à feu sont graves parce que le projectile perfore habituellement l'organe de part en part. La lésion vésicale se complique ainsi d'une plaie pénétrante du péritoine et souvent aussi de l'intestin. On devra intervenir le plus tôt possible.

On fera la taille sus-pubienne et on traitera le foyer par le tamponnement antiseptique. Si l'on découvre des lésions péritonéales et intestinales, on fera la laparotomie.

LÉSIONS INFLAMMATOIRES

LÉSIONS INFLAMMATOIRES AIGUËS

ABCÈS PÉRI-VÉSICAUX

Le phlegmon de la cavité de Retzius se manifeste par une tuméfaction rouge et douloureuse de la région sus-pubienne.

OPÉRATION

1er Temps. — Incision sus-pubienne médiane de 5 à 6 centimètres.

2e Temps. — Incision de la ligne blanche et des muscles pyramidaux.

3e Temps. — Perforation du foyer avec les ciseaux mousses et agrandissement de l'orifice par divulsion.

4e Temps. — Toilette et tamponnement du foyer.

CYSTITE PURULENTE

La cystite purulente est tantôt localisée, cystite du col, tantôt généralisée.

La fermentation ammoniacale de l'urine dans la vessie provoque la formation de dépôts phosphatiques en plaques ou de véritables calculs. J'ai observé l'incrustation calcaire de toute la muqueuse vésicale, atteinte de cystite chronique.

A. — Cystite du col

La cystite du col est généralement d'origine blennorrhagique. On la traitera par l'irrigation antiseptique discontinue avec la liqueur de Labarraque de 1/300 à 1/100 (voir p. 3, *Traitement de la Blennorrhagie*). Si le cas est rebelle, on fera la cystoscopie directe par la méthode de Luys et on recherchera s'il existe de petites exulcérations de la muqueuse du col ou de la muqueuse uréthrale. S'il en existe, on les cautérisera avec un stylet recouvert à son extrémité de nitrate d'argent fondu. On continuera pendant quelques semaines l'irrigation antiseptique discontinue.

B. — Cystite totale

S'il n'y a pas de corps étrangers, on guérit très vite la cystite totale par la méthode de l'irrigation antiseptique discontinue, déjà décrite.

S'il y a un ou plusieurs corps étrangers, il faut les extraire. Voir *Taille périnéale et Taille hypogastrique.*

LÉSIONS INFLAMMATOIRES CHRONIQUES

ULCÉRATIONS LOCALISÉES

On observe dans certaines cystites chroniques des ulcérations localisées qu'il faut traiter par la cautérisation soit à l'aide du cystoscope de Luys, soit en pratiquant la taille sus-pubienne.

Lorsque la vessie est incrustée de plaques calcaires, il faut en pratiquer le curetage, qui sera répété s'il y a lieu.

On améliore ces cas très vite par le traitement intensif à la Mycolysine buvable et injectable.

CYSTITE TUBERCULEUSE

La cystite tuberculeuse atteint le plus souvent le bas-fond de la vessie. Cette affection est très rebelle; elle doit être traitée par ma méthode phagogène, c'est-à-dire par la combinaison de l'extrait de Phymalose et de l'extrait de Mycolysine avec les injections sous-cutanées de Phymalose.

CORPS ÉTRANGERS DE LA VESSIE

Calculs vésicaux

On a observé dans la vessie les corps étrangers les plus variés. Mon maître le Dr Galliet, de Reims, a extirpé en 1878 un gros calcul phosphatique au centre duquel se trouvait un haricot, qu'un jeune homme avait placé dans le méat pour pouvoir se sonder avec un fétu de paille.

Il est habituel que les corps étrangers vésicaux produisent une irritation locale suivie de cystite microbienne et de l'enrobage du corps étranger par des dépôts alcalino-terreux stratifiés.

Les calculs uriques et oxaliques se forment au contraire par simple cristallisation et ils n'exigent pas la fermentation microbienne de l'urine. Ces derniers calculs se forment aux dépens d'une ou de plusieurs petites concrétions arrêtées dans la vessie et ils peuvent acquérir un volume considérable. Tantôt ils sont multiples, tantôt il n'y en a qu'un. Les calculs uriques et oxaliques grossissent par superposition de couches concentriques à peu près identiques tant que la vessie demeure asep-

tique. Dès que la vessie est envahie par les microbes, le calcul s'entoure de couches phosphatiques plus ou moins poreuses. Nous figurerons à propos de la taille de la vessie un certain nombre de calculs vésicaux.

Calculs enchatonnés

Les calculs vésicaux se forment parfois dans des diverticules ou loges vésicales, et ils n'apparaissent à l'extérieur que sous les formes d'une saillie plus ou moins acérée.

On reconnaît facilement les calculs vésicaux soit par l'exploration

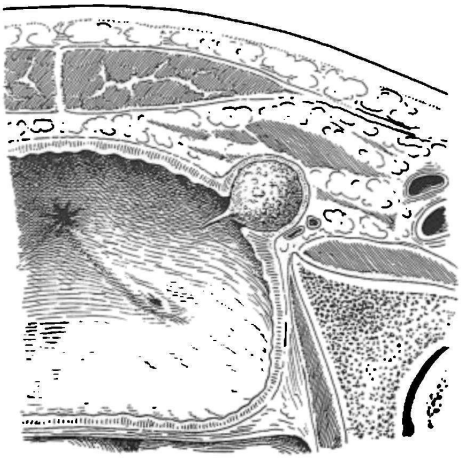

Fig. 91. — Calcul enchatonné dans une loge latérale de la vessie. Ce calcul a été découvert par le cystoscope, grâce à une pointe très aiguë qui faisait saillie hors de sa loge.

vésicale avec l'explorateur métallique, soit par la cystoscopie ou par la radiographie.

Nous étudierons à propos de la technique générale des opérations sur la vessie la Lithotritie et les différentes méthodes de Taille vésicale.

MALFORMATIONS CONGÉNITALES ET ACQUISES

MALFORMATIONS CONGÉNITALES

EXTROPHIE VÉSICALE

L'extrophie vésicale est caractérisée par l'absence congénitale de la paroi antérieure de la vessie et de la paroi supérieure de l'urèthre. La

muqueuse vésicale fait hernie au-dessus du pubis sous l'aspect d'une tumeur rougeâtre et saignante, où l'on aperçoit les orifices des uretères. Les corps caverneux aboutissent à la partie inférieure de la tumeur, où ils forment un rudiment de pénis. Les muscles droits sont écartés et ils laissent passage à la hernie vésicale.

La technique opératoire variera dans ses détails suivant les cas particuliers. Elle comprend deux temps principaux, la reconstitution de la paroi vésicale et la reconstitution du méat urinaire.

1° — Reconstitution de la paroi antérieure de la vessie

PREMIER PROCÉDÉ

1er Temps. — Dissection de toute la périphérie de la tumeur vésicale, qui doit être assez étendue pour suffire à la reconstitution de la

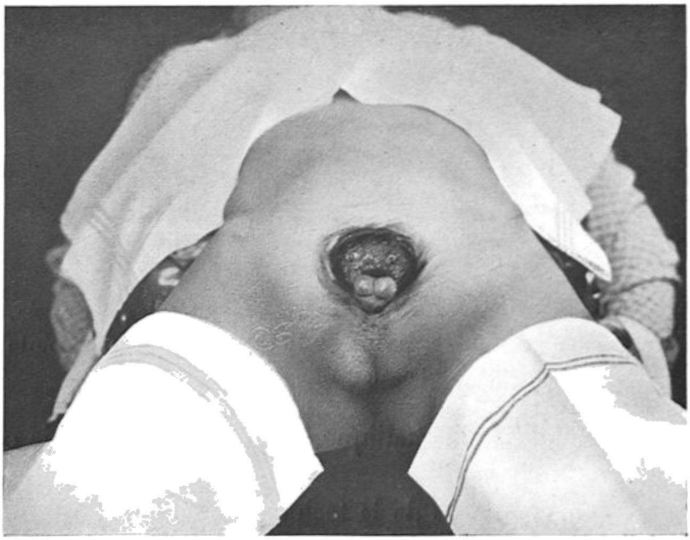

Fig. 92. — Extrophie vésicale. On distingue en saillie les orifices des deux uretères. Les corps caverneux sont très développés.

vessie, après qu'on l'aura invaginée dans la profondeur à l'exception de la région du col.

2e Temps. — Réunion longitudinale de la vessie en surjet et à deux plans, avec de la soie fine, reconstituant le réservoir urinaire.

3e Temps. — Désinsertion des attaches inférieures des deux muscles

droits de l'abdomen, qui sont transplantés au voisinage du pubis, de manière à fortifier la paroi antérieure de la vessie reconstituée.

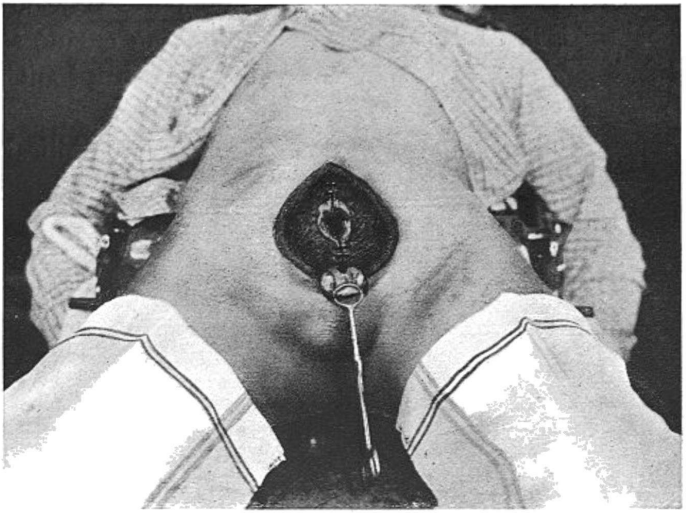

Fig. 93. — La périphérie de la hernie vésicale a été détachée de la peau. Suture longitudinale de la muqueuse.

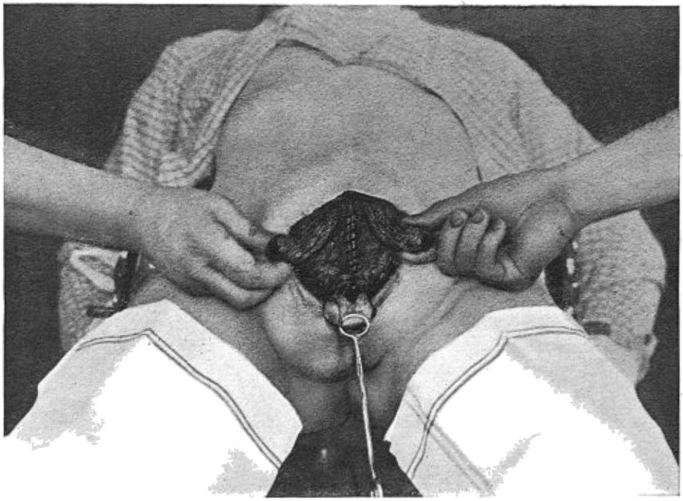

Fig. 94. — Id. La vessie est refermée. Désinsertion des attaches inférieures des deux muscles droits, qui seront réunis l'un avec l'autre sur la ligne médiane et, en bas, au pubis.

On procède ensuite à la suture longitudinale de la partie supérieure de la plaie cutanée.

DEUXIÈME PROCÉDÉ

Lorsque la tumeur constituée par la muqueuse vésicale n'est pas très considérable, il faut tailler un grand lambeau cutané sous-ombilical qui sera rabattu en bas pour reconstituer la paroi antérieure du réservoir urinaire.

1er Temps. — Taille d'un lambeau cutané sous-ombilical; on fera deux incisions libératrices latérales.

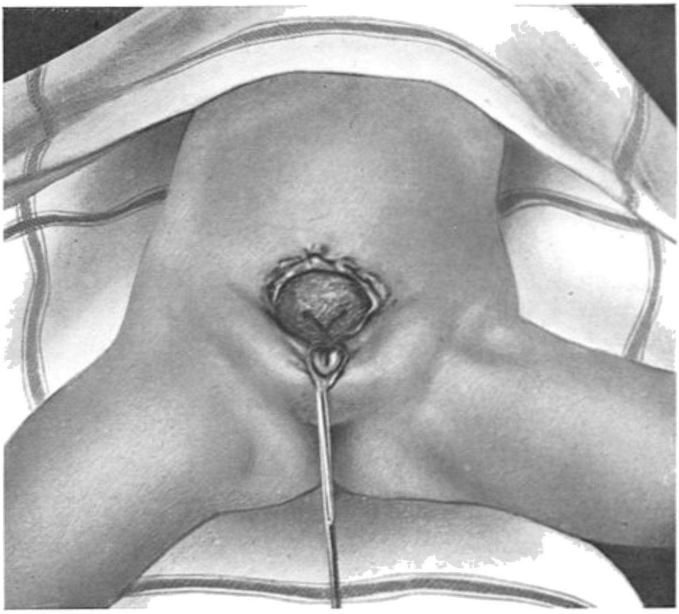

Fig. 95. — Extrophie vésicale. Autre cas. Les corps caverneux sont rudimentaires.

2e Temps. — Libération du lambeau cutané et suture latérale de ce lambeau à la muqueuse vésicale, qui a été avivée à cet effet.

3e Temps. — Suture longitudinale de la partie supérieure de la plaie, après mobilisation des deux triangles cutanés latéraux.

On procède ensuite à la réfection de l'urèthre.

2e — Reconstitution de l'urèthre.

1er Temps. — Dissection d'un lambeau cutané transversal sous-pénien et inter-inguino-fémoral, où un petit orifice est percé pour l'implantation du rudiment de verge.

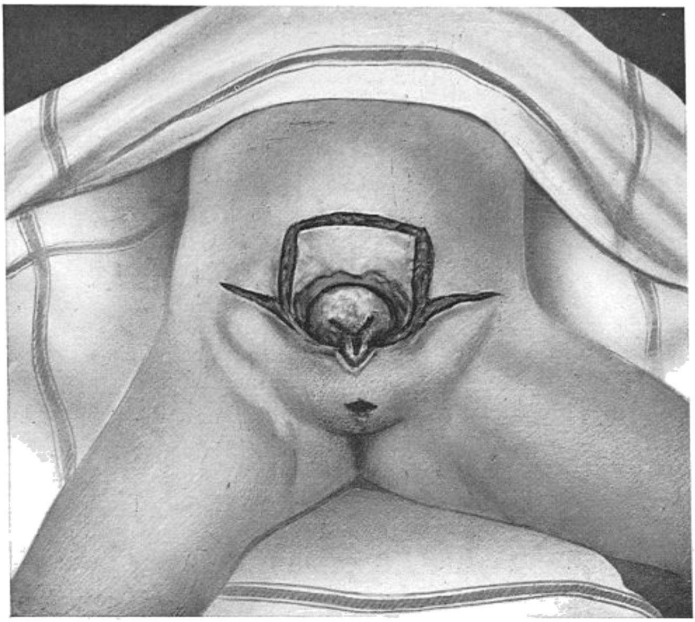

Fig. 96. — Id. Taille du lambeau cutané sous-ombilical, qui reconstituera la paroi vésicale antérieure. Tracé des incisions latérales.

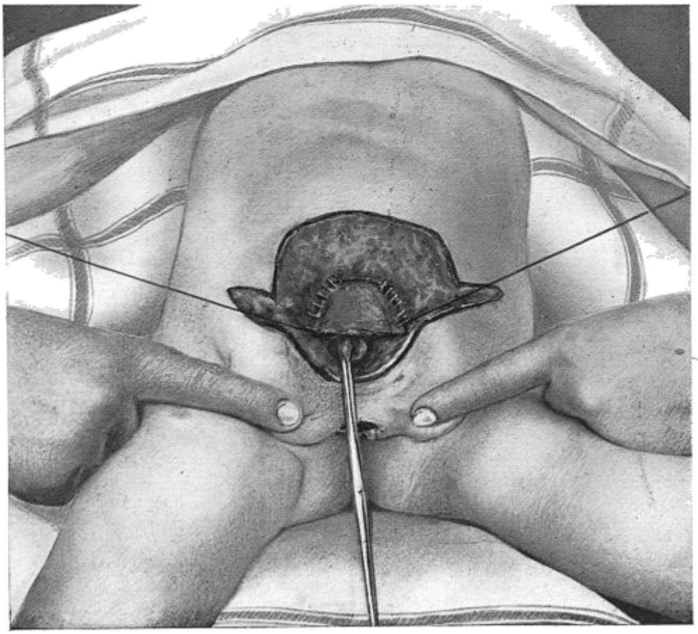

Fig. 97. — Id. La paroi antérieure de la vessie est reconstituée. Mobilisation des deux lambeaux cutanés latéraux et perforation de la peau, au point où sera le méat urinaire.

2e *Temps*. — Le lambeau cutané transversal est mobilisé : on l'attire au-dessus du pénis pour former la nouvelle paroi antérieure de l'urèthre.

3e *Temps*. — Le rudiment pénien est suturé après avivement

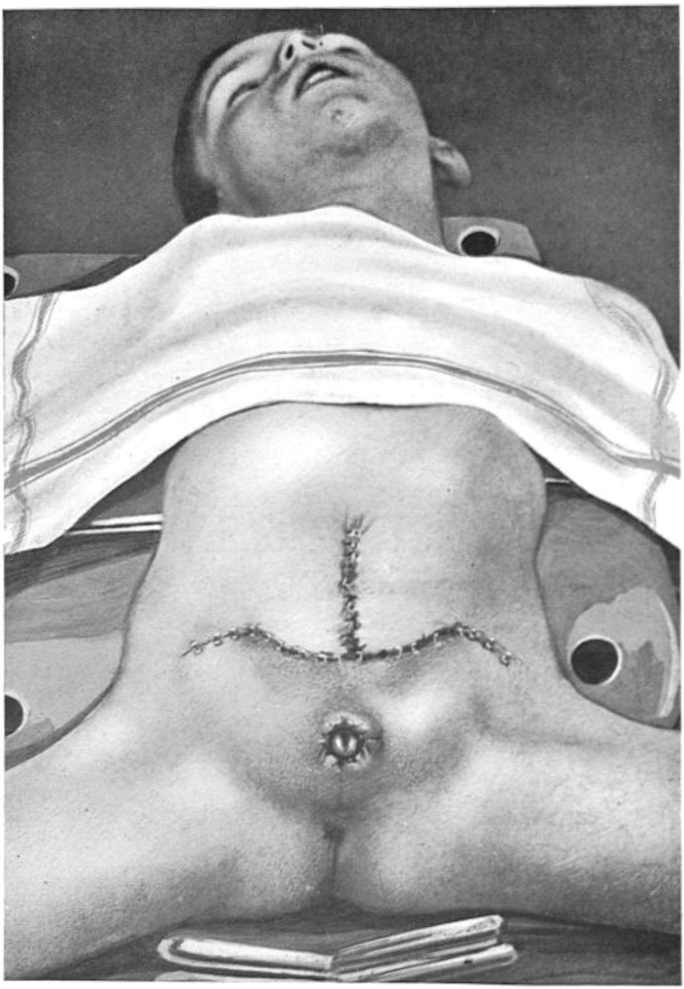

Fig. 98. — La suture cutanée en T renversé est terminée. Suture du rudiment de pénis à l'orifice cutané qui a été créé pour le recevoir.

à l'orifice qui a été créé au milieu du lambeau cutané interfémoral.

4e *Temps*. — Réunion des surfaces saignantes par la suture à points séparés. La peau doit être assez lâche pour permettre de fermer entièrement la plaie.

Cette opération remédie à l'infirmité première et elle permet au sujet de porter un urinal convenable.

MALFORMATIONS ACQUISES

FISTULES VÉSICALES

A. — Fistules périnéales

Les fistules périnéales de la vessie proprement dites sont assez rares. Le seul cas qu'il m'ait été donné d'observer, et qui était consécutif à la pénétration d'un échalas dans le périnée, a guéri après l'extraction du morceau de bois demeuré dans la plaie. Ce corps étranger a été extirpé par la taille sus-pubienne (voir plus loin).

B. — Fistules sus-pubiennes

Ces fistules sont consécutives à la taille sus-pubienne. Souvent elles se referment d'elles-mêmes.

Si la fistule persiste, on la traitera, comme les autres fistules, par l'extirpation totale du trajet et par la double suture de la vessie en cordon de bourse, avec invagination de la muqueuse vers l'intérieur.

TUMEURS

TUMEURS BÉNIGNES

PAPILLOMES

Les papillomes de la vessie sont assez fréquents. Ils sont généralement pédiculés et multiples. Souvent ils ne sont que le premier stade d'un épithélioma. On doit en faire l'ablation par la taille hypogastrique.

On détruira avec soin leur point d'implantation par l'Électro-coagulation thermique.

FIBROMES

J'ai observé un fibrome de la paroi antérieure de la vessie, qui a été extirpé après décortication sous-péritonéale de la tumeur. La vessie a été refermée par deux surjets superposés.

TUMEURS MALIGNES

CANCER

Le cancer de la vessie est généralement un cancer papillaire. Souvent il se développe dans le bas-fond vésical, où il se confond avec le cancer

de la prostate. Le cancer de la vessie doit être reconnu très tôt si l'on veut le combattre avec de réelles chances de succès.

La seule méthode réellement efficace est l'Électro-coagulation thermique, qui se fera à ciel ouvert, par une large brèche hypogastrique.

Dans certains cas on établira d'abord l'ouverture sus-pubienne et on fera l'Électro-coagulation dans une séance ultérieure.

On laissera béante l'ouverture sus-pubienne pendant plusieurs mois, afin de vérifier la bonne cicatrisation de la plaie.

TECHNIQUE GÉNÉRALE DES OPÉRATIONS SUR LA VESSIE

OPÉRATIONS PAR LES VOIES NATURELLES

INTERVENTION PAR LA CYSTOSCOPIE DIRECTE

On peut réaliser par la cystoscopie directe la cautérisation des petites ulcérations du col ou des parties accessibles de la muqueuse vésicale, l'ablation des petits polypes et la cautérisation de leur point d'implantation, et l'extraction des corps étrangers de petit volume, que l'on extraira avec une pince appropriée.

On peut extraire également par le tube du cystoscope de Luys les calculs de moins de 6 millimètres de diamètre.

La cystoscopie directe est donc à la fois une méthode d'exploration et une voie d'accès pour les instruments de petit diamètre.

EXTIRPATION DES CORPS ÉTRANGERS

Parmi les instruments qui peuvent servir à l'extraction des corps étrangers de la vessie par la voie naturelle, nous citerons l'instrument de Collin pour l'extraction des épingles à cheveux.

LITHOTRITIE

La lithotritie des calculs vésicaux, suivie de l'évacuation immédiate des fragments, est une opération bien réglée. La lithotritie est la méthode de choix lorsque la topographie de la vessie et la résistance du calcul ou des calculs permettent de la mener à bien.

INDICATIONS OPÉRATOIRES

1° *Urèthre.* — L'urèthre doit être assez large pour permettre le passage d'un cathéter de 10 millimètres de diamètre chez l'adulte, (n° 30 de la filière Charrière).

2° *Vessie.* — La vessie doit présenter des parois résistantes et suffisamment épaisses. Ainsi chez l'enfant la lithotritie est assez dangereuse, parce que les parois de la vessie sont minces et pourraient s'interposer entre le calcul et les branches du lithotriteur.

La profondeur exagérée du cul-de-sac rétro-prostatique, l'existence d'une hypertrophie du lobe moyen ou de loges vésicales sont des contre-indications à la lithotritie, car elles empêchent à la fois le broiement et l'évacuation des fragments.

L'existence d'une cystite intense et douloureuse, avec contracture réflexe de la musculature vésicale, est également une contre-indication de la lithotritie.

3° *Calculs.* — Le volume excessif d'un calcul et sa dureté excessive sont aussi des contre-indications formelles. La lithotritie ne doit être préférée à la taille que si elle ne présente aucun danger.

4° *Reins.* — La néphrite interstitielle, assez fréquente chez les calculeux, et l'infection microbienne des voies urinaires supérieures doivent être prises en considération, en raison des complications graves que peuvent provoquer ces lésions : anurie, néphrite ascendante suraiguë.

Cas justiciables de la lithotritie

J'ai pratiqué avec succès la lithotritie chez un petit garçon de 8 ans, pour un calcul unique de 2 centimètres de diamètre, et j'ai évacué la totalité des fragments en une seule séance. Mais cette opération est trop délicate à cet âge pour que l'on puisse la recommander. La lithotritie exige en effet, chez les jeunes enfants, une grande adresse manuelle.

Chez l'adulte la lithotritie est indiquée toutes les fois que la vessie et les reins sont en état satisfaisant, et que la dureté des calculs ou la présence de loges vésicales ne s'opposent ni au broiement ni à l'évacuation.

On vérifiera le calibre de l'urèthre et on procédera s'il le faut à l'incision du méat. L'urèthre doit admettre un béniqué n° 60 (10 millimètres de diamètre).

Désinfection préliminaire de la vessie

Si la vessie est infectée de microbes, on la désinfectera pendant quelques jours par l'irrigation antiseptique discontinue (voir ci-dessus). On fera également des injections sous-cutanées de Mycolysine.

Cystoscopie à prismes

On fera, avant l'opération, une dernière exploration avec le cystoscope à prismes, afin d'apprécier l'état des parois vésicales, le volume et le nombre des calculs et de reconnaître enfin s'il existe une luette prostatique, un bas-fond très déclive ou des loges vésicales.

INSTRUMENTATION

On devra posséder, outre le matériel à cystoscopie directe et indirecte, deux seringues de verre de 200 centimètres cubes avec canules de gros diamètre, des sondes en caoutchouc rouge de gros diamètre, des explorateurs vésicaux métalliques, 4 sondes à évacuation à grande et à petite courbure, nos 24, 26, 28 et 30 de la filière Collin, deux aspirateurs de Collin et un double jeu de lithotriteurs à cuiller et de lithotriteurs fenêtrés de Collin nos 0, 1, 2 et 2 1/2.

On préparera en outre tous les instruments nécessaires pour la taille hypogastrique, qui pourrait devenir nécessaire au cours de l'intervention.

OPÉRATION

Temps préliminaire. — Le malade, préalablement anesthésié, est placé horizontalement sur la table d'opération, les jambes fléchies et légèrement écartées. La vessie est lavée avec soin et on y injecte 150 grammes d'eau boriquée tiède.

1er Temps. — Introduction du lithotriteur fenêtré de Collin n° 2 ou n° 2 1/2. On écarte les mors de l'instrument, on les couche de côté et l'on saisit le calcul. On arrive généralement à faire très vite une bonne prise soit à droite, soit à gauche. Les cas les plus difficiles sont ceux où le cul-de-sac rétro-prostatique est profond. Dans ces cas, il est nécessaire de tourner les mors du lithotriteur en arrière, pour saisir le calcul dans le bas-fond de la vessie. Il est préférable de ne pas tenter la lithotritie lorsque le bas-fond vésical est très profond, parce que les instru-

ments auraient peine à y broyer suffisamment les fragments provenant de la première prise.

Dès que la prise est bonne, on serre les mors sur le calcul et on le broie d'un seul coup par une rotation rapide et puissante de la vis de rappel. On sent la pierre éclater. Aussitôt après on écarte les mors du

INSTRUMENTS POUR LA LITHOTRITIE



FIG. 99.

Seringue de 200 centimètres cubes; explorateurs vésicaux; lithotriteurs de Collin à écrou brisé et à mors fenêtrés n°s 0, 1, 2 et 2 1/2; lithotriteurs de Collin à mors en cuiller n°s 0, 1, 2 et 2 1/2; sondes évacuatrices pour les graviers de différents calibres et de différentes courbures; aspirateur de Collin.

lithotriteur, et on les couche du côté où a eu lieu la première prise. On saisit ce qui se présente, on serre et on broie d'un seul coup. On continue à écraser les premiers fragments pendant 6 à 10 minutes. Bientôt on ne perçoit plus que du sable fin, qui ne provoque aucune prise sérieuse. On peut faire, lorsqu'on connaît bien le mouvement du lithotriteur, 2 prises effectives par minute.

2e *Temps.* — *Évacuation des graviers.* On introduit une grosse sonde à évacuation et on injecte à 8 ou 10 reprises, avec force, une pleine seringue d'eau boriquée tiède de 150 centimètres cubes. Le patient

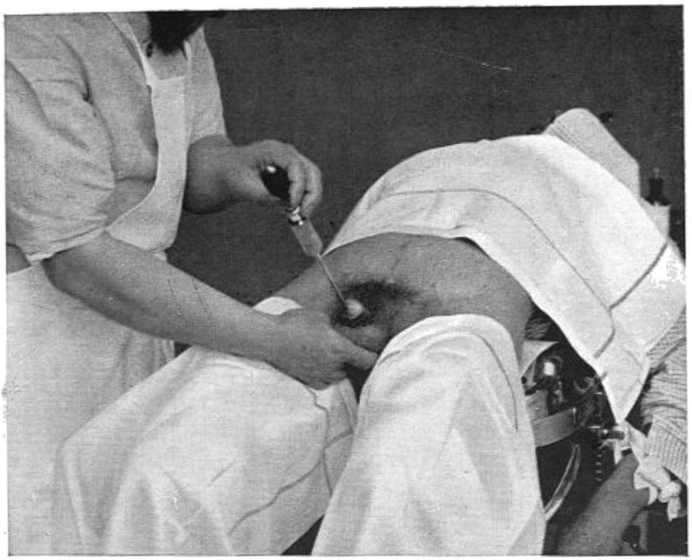

Fig. 100. — Introduction du lithotriteur. Dès que l'on a franchi l'urèthre pénien, l'index droit pousse le bec de l'instrument vers la paroi supérieure de l'urèthre, afin de l'aider à franchir l'aponévrose périnéale moyenne.

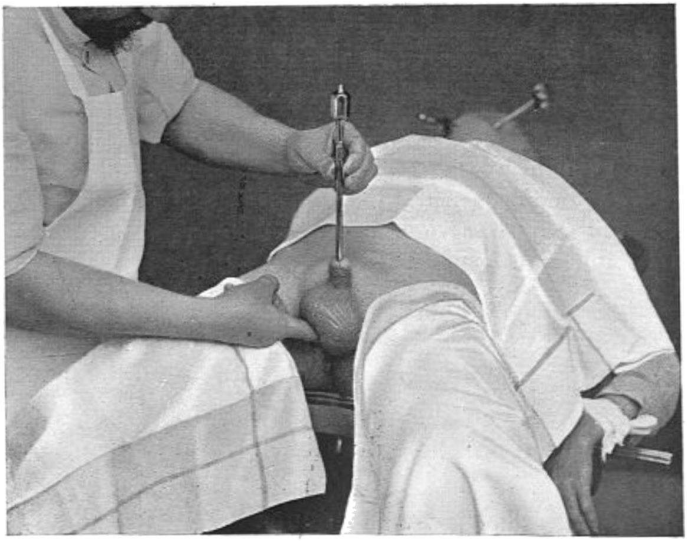

Fig. 101. — Introduction de la sonde évacuatrice à grande courbure. L'index droit exécute le même mouvement que pour l'introduction du lithotriteur.

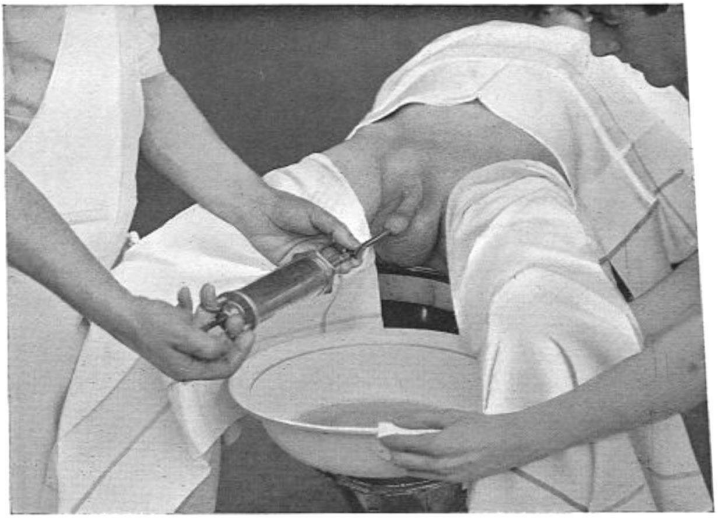

FIG. 102. — Le broiement est presque terminé. Évacuation des graviers avec la seringue, qui projette dans la vessie un violent jet d'eau tiède : on retire aussitôt la seringue, et les graviers sont projetés au dehors avec le liquide.

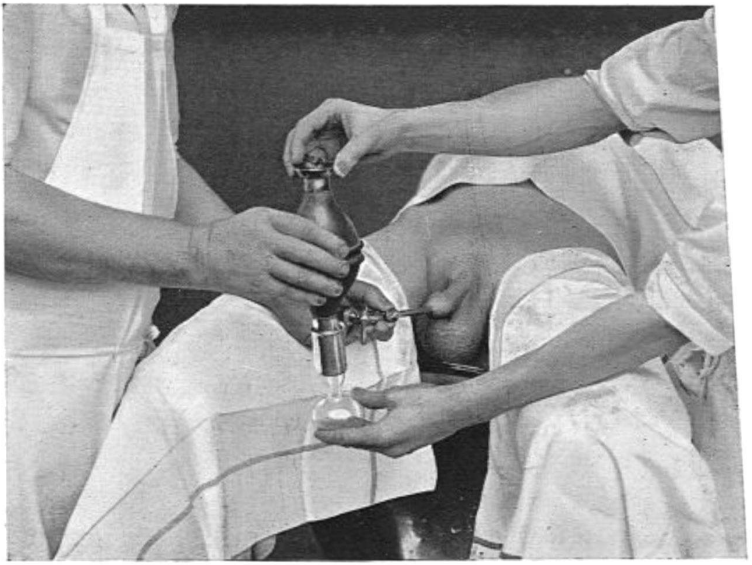

FIG. 103. — Dernier temps de l'évacuation des graviers contenus dans la vessie. Aspiration des graviers résiduels avec l'aspirateur à poire élastique de Collin.

à ce moment, ne doit pas être profondément anesthésié, afin que la vessie soit contractile. Chaque jet de liquide provoque la sortie d'une grande quantité de graviers.

3e Temps. — *Aspiration des graviers.* On injecte de nouveau dans



Fig. 104. — Aspect des graviers évacués après la lithotritie. En haut, deux gros calculs uriques, en bas, deux gros calculs phosphatiques. (Réduction de 1/5.)

la vessie 100 centimètres cubes d'eau boriquée tiède et on introduit l'extrémité de la sonde dans l'orifice de l'aspirateur de Collin, qu'un aide tient entre les deux mains comme le représente la figure 103.

Le chirurgien presse vivement la poire de caoutchouc entre les doigts de la main droite, qu'il retire aussitôt, et on voit les graviers

affluer dans le récipient de verre. La sonde évacuatrice est tournée tantôt à droite, tantôt à gauche. Dès que les graviers cessent d'être aspirés, on entend sur l'extrémité de la sonde le cliquetis des fragments résiduels encore volumineux et non broyés.

4e *Temps.* — On enlève la sonde, après avoir laissé écouler l'eau boriquée et l'avoir remplacée par une nouvelle quantité de 100 centimètres cubes, on réintroduit le lithotriteur et on broie les fragments résiduels. Parfois le noyau d'un calcul est tellement dur qu'on ne peut le broyer qu'avec l'aide du maillet. L'emploi du maillet pour broyer le noyau du calcul exige une grande force manuelle et une grande dextérité. On peut employer en dernier lieu un lithotriteur à cuiller.

S'il existe plusieurs calculs, on les saisit et on les broie successivement.

5e *Temps.* — Évacuation des derniers graviers par les injections vésicales, puis avec l'aspirateur.

6e *Temps.* — *Vérification de l'état de la vessie avec le cystoscope.* L'emploi du cystoscope à prismes n'est possible que si la muqueuse ne saigne pas. S'il y a du sang on se contentera de vérifier l'absence de fragments calculeux de la vessie avec l'explorateur métallique. On fait un dernier lavage avec de l'eau boriquée, et on replace le malade dans son lit en l'entourant de draps chauds.

On fera une injection sous-cutanée de 50 centimètres cubes de Mycolysine et on répétera cette injection pendant plusieurs jours.

SUITES OPÉRATOIRES

Les suites opératoires sont très simples, s'il ne survient pas de complications infectieuses ou vésicales.

On fera la cystoscopie avec le cystoscope à prismes 12 ou 15 jours après l'opération, afin de vérifier la complète évacuation des graviers.

ACCIDENTS DE LA LITHOTRITIE

Rupture de la vessie

La vessie, lorsqu'elle est très irritable, pourrait se rompre sous l'action d'une injection trop violente. Si cet accident se produit, le liquide ne ressort pas et il vient un peu de sang. On fera immédiatement la taille hypogastrique pour rechercher le point de la rupture et on traitera la plaie par le tamponnement aseptique.

Blessure de la muqueuse

La blessure de la muqueuse entre les mors du brise-pierre est dangereuse si la vessie est atteinte de cystite infectieuse. Cet accident détermine toujours un certain écoulement de sang.

Fig. 105. — Taille périnéale. 1er temps. Incision de la peau et découverte du bulbe de l'urèthre.

On fera des lavages fréquents de la vessie avec de l'eau boriquée additionnée de 1/200 de liqueur de Labarraque.

Néphrite infectieuse

Les accidents infectieux dits de néphrite ascendante, s'ils se produisent, sont très graves, car l'infection est le plus souvent bilatérale.

On la combattra par les injections sous-cutanées ou intra-veineuses de Mycolysine.

TAILLE PÉRINÉALE

Cette opération est très ancienne. La taille périnéale ne donne vers la vessie qu'une voie d'accès très étroite et il ne faut pas compter extirper par cette voie des calculs de plus de 35 millimètres de diamètre.

Fig. 106. — Id. Introduction du lithotome à lame cachée jusque dans la vessie.

La taille périnéale ne présente aucune difficulté, surtout chez l'enfant, où cette opération se termine en quelques minutes. Chez l'enfant, on peut extirper par la taille périnéale des calculs de 15 à 20 millimètres de diamètre. Mais cette opération a l'inconvénient de blesser au moins l'un des canaux éjaculateurs.

Instrumentation

On doit préparer deux cathéters cannelés à grande courbure, un bistouri, quelques pinces hémostatiques, un lithotome simple et un

lithotome double, des tenettes droites et courtes à cuiller et des tenettes annulaires de Doyen (voir fig. 110).

OPÉRATION

Temps préliminaire. — Lavage de la vessie. Introduction du cathéter cannelé.

Fig. 107. — Id. Introduction de la tenette et préhension du calcul.

1er Temps. — Incision périnéale médiane, se terminant à 3 centimètres en avant de l'anus.

2e Temps. — Section du raphé périnéal; ponction de l'urèthre sur la ligne médiane, où le bistouri rencontre la cannelure du cathéter, et incision de la paroi inférieure de l'urèthre membraneux.

3e Temps. — Introduction du lithotome fermé dans la cannelure du cathéter, dont on abaisse le pavillon, pour conduire l'instrument jusque dans la vessie. On fait saillir la lame, dont l'écartement a été réglé à

l'avance par un bouton à vis ; on la dirige en dehors et en arrière et on sort l'instrument, qui sectionne tout ce qu'il rencontre. Le liquide vésical s'écoule. Le cathéter cannelé reste en place.

4e Temps. — On introduit l'index pour vérifier si l'ouverture de la vessie est suffisante et pour reconnaître le calcul ; on introduit une

Fig. 108. — Id. Tamponnement de la plaie périnéale et drainage de la vessie.

tenette, on enlève le cathéter et on saisit le calcul. S'il y en a plusieurs, on les extrait successivement.

5e Temps. — Lavage aseptique de la vessie, drainage et tamponnement. Un tamponnement serré suffit habituellement pour arrêter l'hémorrhagie en nappe qui provient du plexus prostatique.

SUITES OPÉRATOIRES

Lorsqu'il n'y a pas d'infection des voies urinaires supérieures, la taille périnéale présente des suites très simples. On enlève le tampon-

nement et le drain vésical au bout de 4 ou 5 jours, pour le remplacer par un drain plus petit.

La fermeture de la fistule périnéale sera d'autant plus rapide qu'on aura pris soin de ponctionner l'urèthre plus près de l'aponévrose périnéale moyenne. On limitera ainsi au strict nécessaire la section de l'urèthre membraneux.

Il est rare que la fistule ne se referme pas au bout de 3 ou

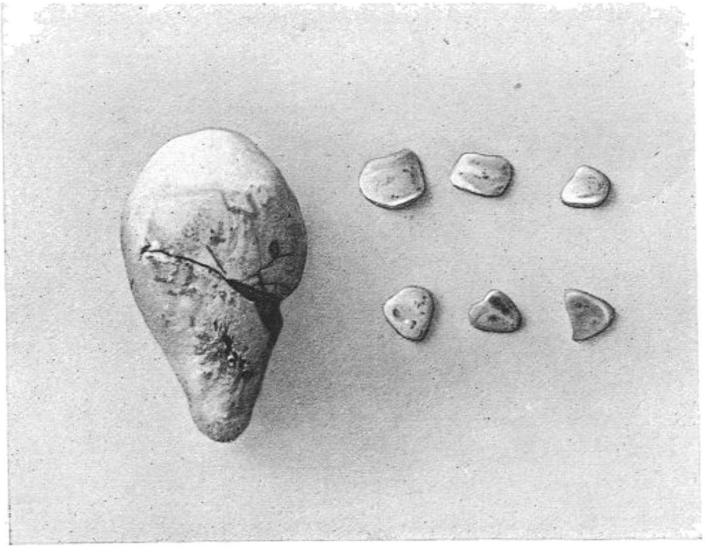

Fig. 109. — Calculs de l'urèthre postérieur extraits par la voie périnéale. (Grandeur naturelle.)

4 semaines. On pourra faciliter sa fermeture en plaçant à demeure dans l'urèthre une sonde de Petzer.

INCONVÉNIENTS DE LA TAILLE PÉRINÉALE

J'ai déjà signalé que cette opération exige la section d'un des canaux éjaculateurs. Lorsqu'on emploie le lithotome double, de manière à inciser la prostate en Λ, on sectionne les deux canaux éjaculateurs. Cette blessure des canaux éjaculateurs expose à leur oblitération cicatricielle, qui entraînerait la stérilité.

La taille périnéale est à peu près tombée en désuétude depuis que la méthode antiseptique a sensiblement diminué les dangers de la taille hypogastrique.

Calculs de l'urèthre postérieur.

Il m'est arrivé de reconnaître par le cathétérisme et d'extraire par les voies périnéales trois petits calculs uriques et un gros calcul piri-

INSTRUMENTS NÉCESSAIRES POUR LA TAILLE PÉRINÉALE ET POUR LA TAILLE HYPOGASTRIQUE

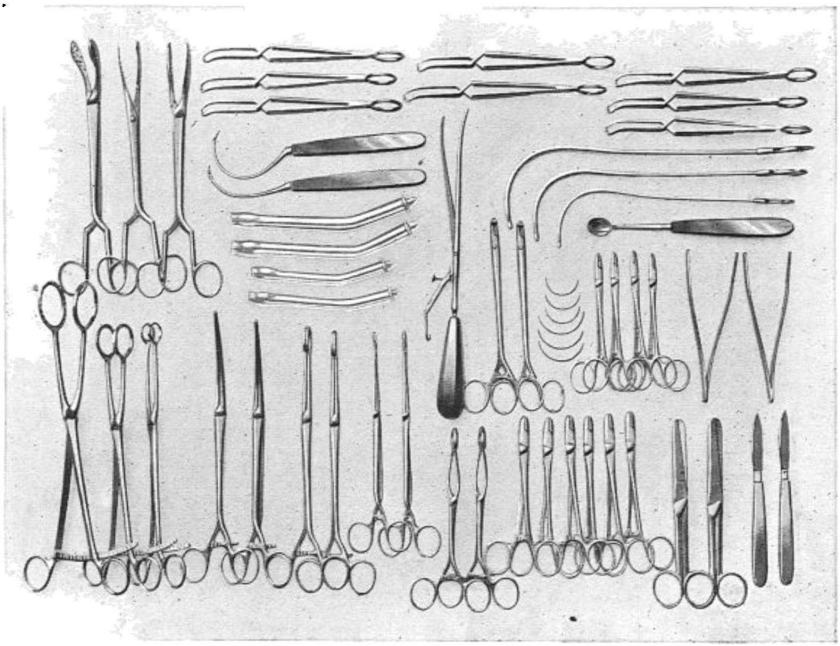

FIG. 110.

De bas en haut et de droite à gauche : bistouris, ciseaux, pinces hémostatiques de Doyen, pinces à anneaux ovalaires, pinces tire-balles, pinces à anneaux excentrés de Doyen, grandes pinces courbes, tenettes annulaires de Doyen ;

Pinces à griffes, pinces porte-aiguilles droites et à plateau excentré de Doyen, aiguilles courbes, lithotome à lame cachée, drains de verre.
Aiguilles courbes à manche de Doyen.

Curette, cathéters cannelés, pinces-érignes de Doyen, tenettes droites et courbes de Collin.

forme qui s'étaient développés lentement, déterminant une dilatation considérable de l'urèthre postérieur (fig. 109).

La guérison eut lieu sans fistule.

TAILLE HYPOGASTRIQUE

(Procédé de Doyen)

La taille hypogastrique a été pratiquée depuis le moyen âge. Elle n'est devenue bénigne que depuis l'antisepsie.

INSTRUMENTS POUR LA TAILLE HYPOGASTRIQUE, POUR L'ÉLECTRO-COAGULATION DES TUMEURS VÉSICALES ET POUR L'IRRIGATION CONTINUE DE LA VESSIE



FIG. 111.

Taille hypogastrique : spéculums courts de Doyen et valves métalliques de Doyen.

Électro-coagulation thermique : spéculums de bois et valves de bois, manche et porte-électrodes avec électrode hémi-isolée, thermomètre centigrade. (Voir t. III, supplément.)

Irrigation continue et lavage de la vessie : au centre de la figure, double tubulure de verre, pour l'irrigation continue de la vessie et l'aspiration de l'urine. — Au-dessus, la même tubulure, à laquelle sont adaptés la canule vésicale de caoutchouc rouge et les deux tubes pour l'arrivée de l'eau stérilisée (le gros) et pour l'aspiration (le petit).

Voici la technique la plus simple de cette opération, telle que je l'ai déterminée il y a une quinzaine d'années.

Position du malade. — Le malade est couché horizontalement sur le dos, la tête tournée du côté de la baie vitrée. On n'emploiera la posi-

tion déclive de Trendelenbourg que dans des cas où elle sera indispensable. En effet le renversement des malades très âgés, la tête en bas, les expose à la congestion cérébrale ou pulmonaire.

OPÉRATION

Temps préliminaire. — Lavage antiseptique de la vessie. Évacuation du liquide et *insufflation d'air* avec une grosse seringue, jusqu'à ce que le globe vésical soit nettement perçu au-dessus du pubis.

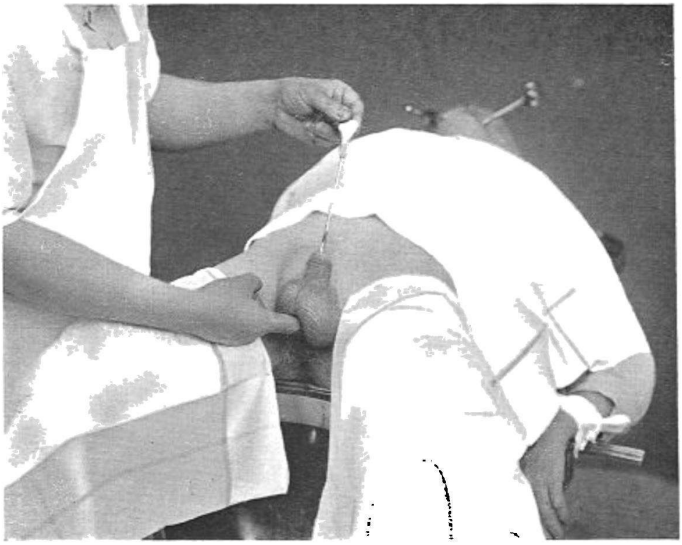

FIG. 112. — Taille hypogastrique. Temps préliminaire. Introduction du cathéter cannelé.

Introduction d'une sonde à grande courbure ou du cathéter cannelé qui sert à la taille périnéale. Un aide abaisse le pavillon du cathéter et fait saillir son extrémité au-dessus du pubis.

1er Temps. — Incision cutanée sus-pubienne médiane de 6 à 8 centimètres de longueur.

2e Temps. — Incision de la ligne blanche et découverte de la paroi antérieure de la vessie, qui est poussée en avant par l'extrémité du cathéter.

3e Temps. — Un premier fil de soie est passé au travers de la paroi vésicale, au-dessus de la saillie du cathéter, pour la maintenir à l'extérieur. On peut aussi fixer la paroi vésicale en la saisissant avec une pince à griffes de Doyen. On incise la vessie sur l'extrémité du cathéter. Dès que la muqueuse est ouverte, l'air contenu dans la vessie s'échappe.

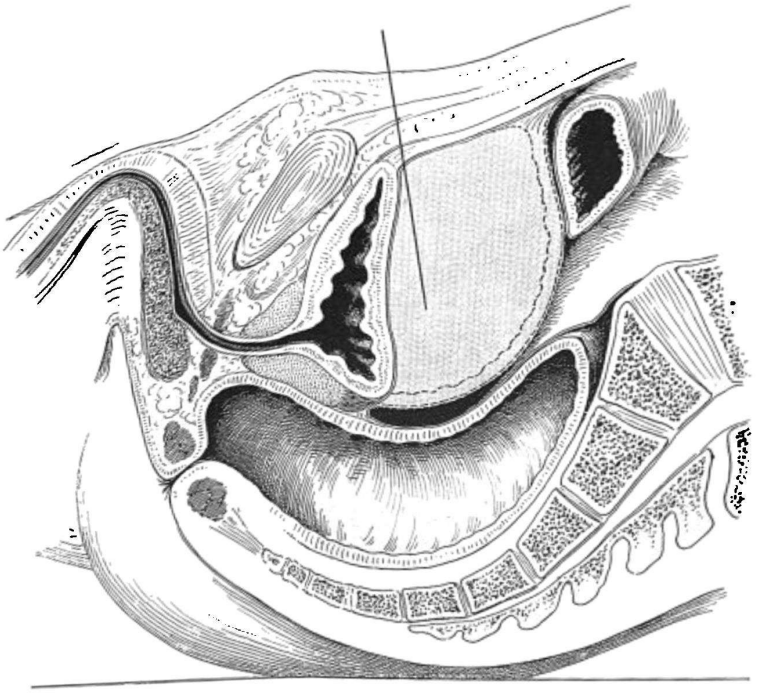

Fig. 113. — Coupe sagittale montrant les rapports de la vessie vide et de la vessie distendue. Le trait noir indique l'accès de la vessie par la taille sus-pubienne.

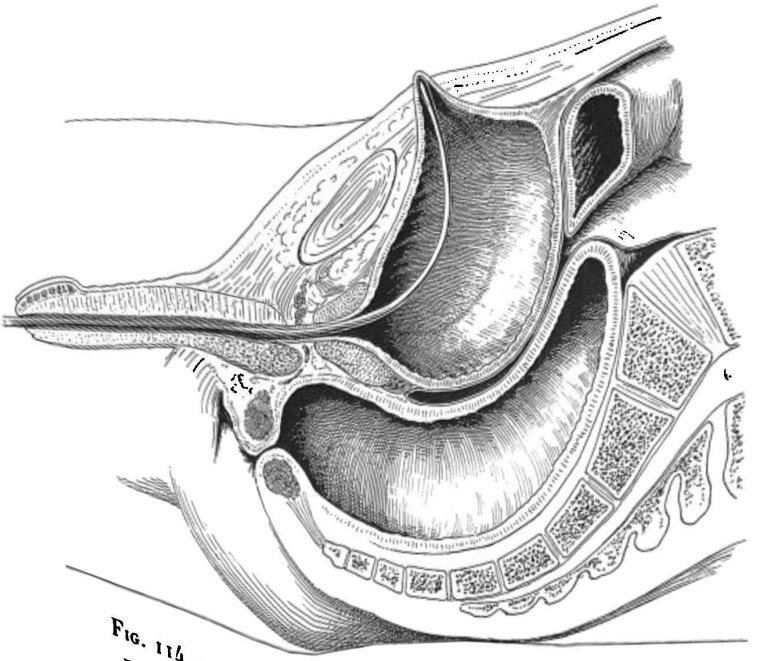

Fig. 114. — Id. Position du cathéter cannelé, dont l'extrémité mousse fait saillir la paroi vésicale dans la plaie sus-pubienne.

On introduit immédiatement une pince courbe fermée et on écarte les branches, pour agrandir l'orifice par divulsion (fig. 116).

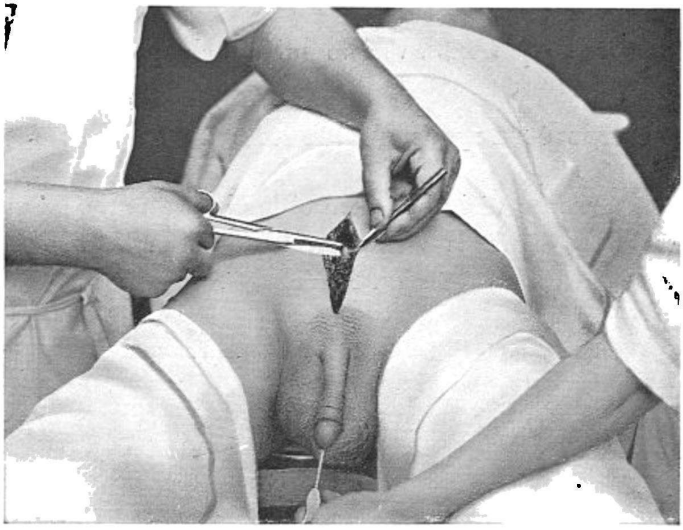

Fig. 115. — Id. Découverte de la vessie, qui est poussée dans la plaie par l'extrémité du cathéter.

Fig. 116. — Id. Incision de la paroi vésicale, qui est maintenue avec une pince à griffes. Agrandissement de l'orifice par divulsion.

On saisit les parois de la plaie vésicale avec des pinces à griffes et à anneaux ou bien avec des pinces-érignes et on les suture immé-

diatement à la paroi musculo-aponévrotique par 8 ou 10 points séparés.

4e Temps. — Introduction du spéculum court de Doyen et exploration de la cavité vésicale.

Ce temps de l'exploration variera suivant chaque cas particulier.

Corps étrangers accidentels de la vessie

Le corps étranger vésical accidentel le plus volumineux qu'il m'ait été donné d'extirper de la vessie est le morceau de bois représenté figure 118 et qui est une extrémité d'échalas.

Fig. 117. — Id. Extraction d'un calcul urique avec une tenette courbe de Collin.

Un jeune homme, monté sur un arbre fruitier, dans une vigne, tomba et s'empala sur un échalas. La tige de bois pénétra dans la partie latérale du périnée sans blesser l'urèthre et elle perfora la partie latérale de la vessie (v. fig. 63). Le fragment de bois se brisa et le malade le conserva 18 mois dans la vessie. Je l'ai extrait, non sans difficulté, par la taille hypogastrique. La guérison eut lieu sans fistule.

Calculs vésicaux

Les calculs sont extraits avec une tenette à anneaux de Doyen. On vérifiera l'état de la vessie et de la prostate.



FIG. 118. — Corps étranger de la vessie et calculs vésicaux (grandeur naturelle). Fragment d'échalas entouré d'un calcul urique. Gros calcul à surface phosphatique. Au-dessous trois calculs uriques.



Fig. 119.

En haut ; 2 calculs uriques ayant résisté à la lithotritie, chez la femme.

Au milieu : 1 calcul urique, 1 calcul en bouquet de noisettes, chez la femme, et 1 calcul de carbonate de chaux chez l'homme.

En bas : 7 calculs uriques à facettes, chez l'homme. (Réduction de 1/6e.)

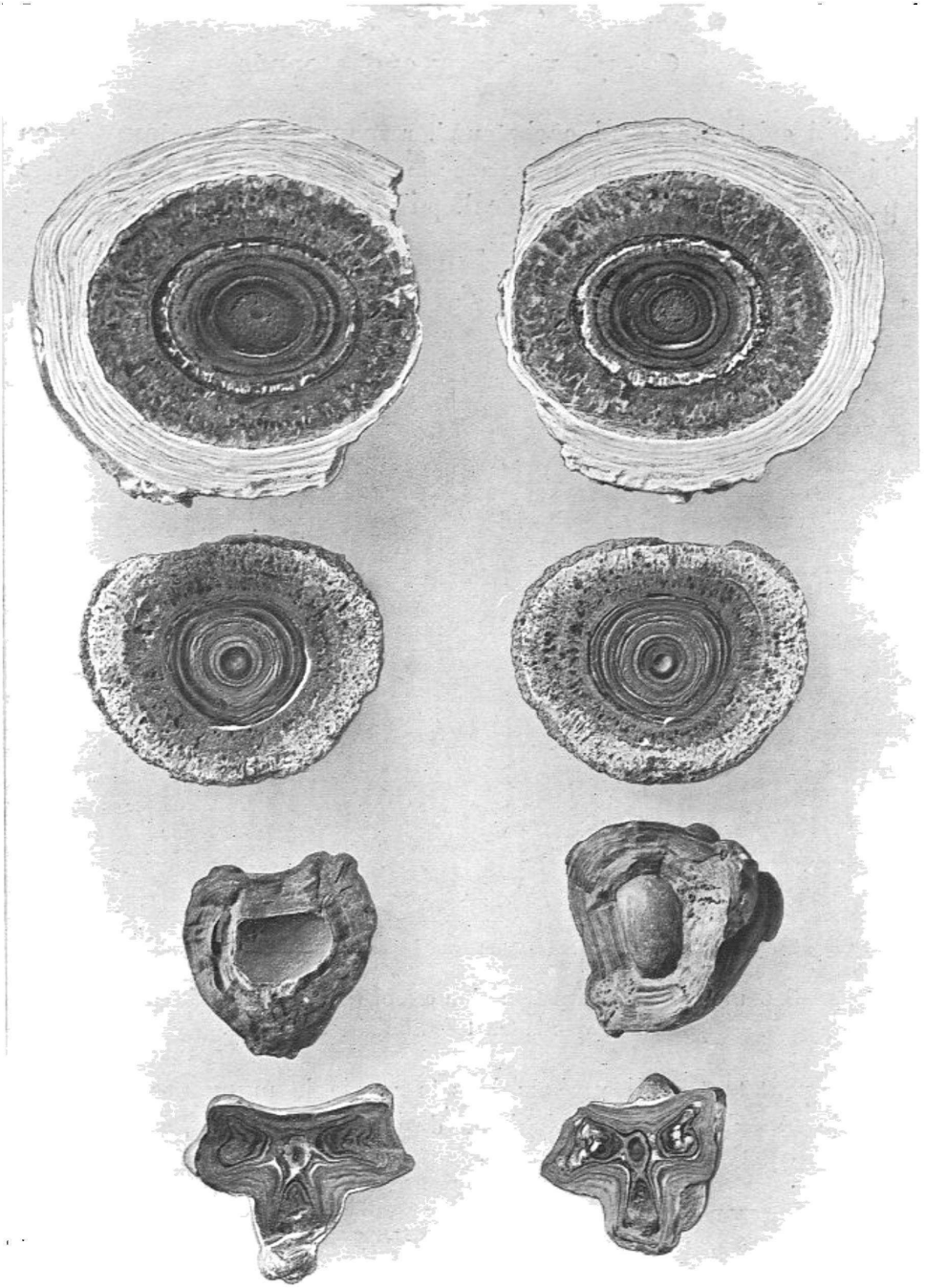

Fig. 120. — Coupe de plusieurs calculs vésicaux.
En haut : gros calcul urique stratifié à revêtement phosphatique (voir fig. 118).
Au-dessous : calculs uriques stratifiés (v. fig. 118 et 119). (Réduction de 1/5e.)

Calculs vésicaux enchatonnés

S'il existe un calcul enchatonné, reconnu par la cystoscopie, on découvrira la loge et son orifice avec le spéculum ; on dilatera l'orifice par divulsion, on extraira le calcul, puis on fera la toilette de la loge.

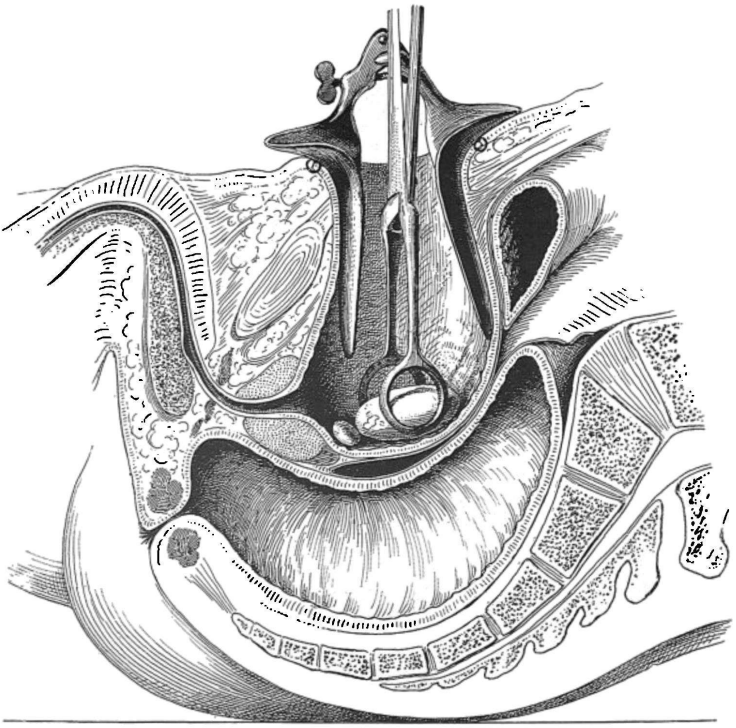

Fig. 121. — Id. Extirpation d'un calcul vésical par la voie sus-pubienne, avec la tenette annulaire de Doyen.

On peut tenter d'invaginer dans la vessie la muqueuse ectopiée, afin de supprimer le diverticule et de prévenir ainsi la formation de nouveaux calculs.

Polypes de la vessie

Les polypes pédiculés sont faciles à extraire par la taille hypogastrique. Si la tumeur est nettement bénigne on peut extirper la surface d'implantation avec le bistouri. On fait ensuite la suture de la muqueuse. Si le diagnostic est douteux, on cautérisera les points d'implantation par la méthode de l'Électro-coagulation thermique.

Cancer de la vessie

Le curetage et l'ablation partielle des cancers vésicaux, tels qu'ils sont encore recommandés dans quelques traités chirurgicaux, sont des interventions illogiques et inutiles. Si le cancer est encore limité, on

Fig. 122. — Taille sus-pubienne, dans la position de Trendelenbourg, chez un homme de trente ans atteint de polypes vésicaux. La peau vient d'être incisée, saillie du bec du cathéter.

tentera de le détruire en une ou plusieurs séances par l'Électro-coagulation thermique. On fera l'Électro-coagulation le même jour que la taille hypogastrique, si le malade est résistant et si la tumeur est petite; sinon on fera l'Électro-coagulation 12 à 15 jours après la taille, lorsque le patient sera remis de la première opération.

ÉLECTRO-COAGULATION DES TUMEURS DE LA VESSIE

On introduit un spéculum de bois cylindrique, le plus gros possible, et on met en évidence la tumeur.

S'il paraît nécessaire de renverser le malade en arrière, il faut éviter d'incliner la table de plus de 20 à 25°, une inclinaison trop grande exposant le patient à la congestion passive du cerveau et des poumons. On introduit un électrode de forme convenable, préalablement stérilisé, et on fait passer le courant, après avoir réglé convenablement le rhéostat. On détruira la tumeur avec prudence, suivant la technique, déjà

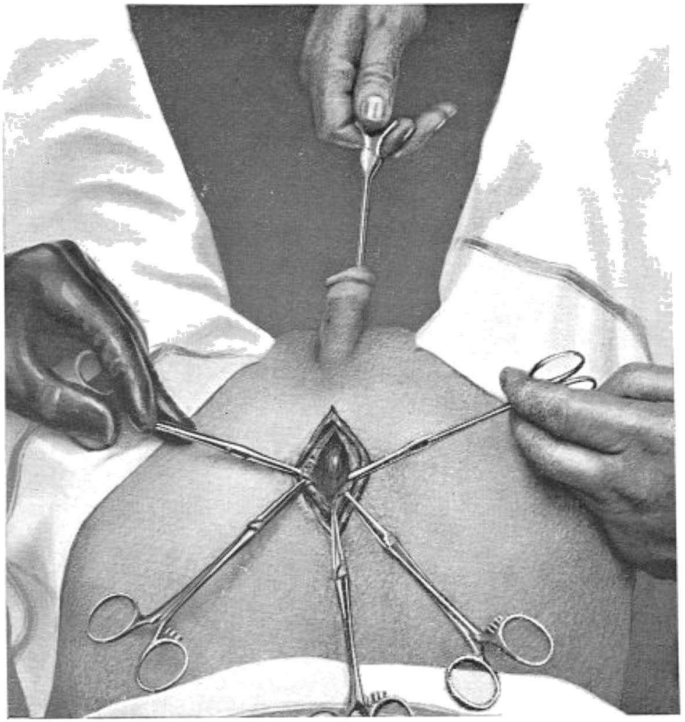

Fig. 123. — Id. La ligne blanche vient d'être incisée. On aperçoit la paroi vésicale, qui est poussée en avant par le bec du cathéter.

décrite, de l'Électro-coagulation thermique. On constatera avec l'index, l'effet thermique obtenu. On fait ensuite la toilette de la vessie.

5e *Temps*. — On vérifie la réunion de la muqueuse vésicale à la peau et on la complète s'il y a lieu. On place un gros tube de caoutchouc muni d'une canule de verre intérieure à double courant et on tamponne autour du tube de caoutchouc. Cet appareil sert à faire l'irrigation continue de la vessie.

SUITES OPÉRATOIRES

On installera l'irrigation continue; on adaptera à la canule centrale du tube de verre un tube de caoutchouc à parois épaisses, aboutissant à un bocal de verre, qui sera relié à une trompe à vide.

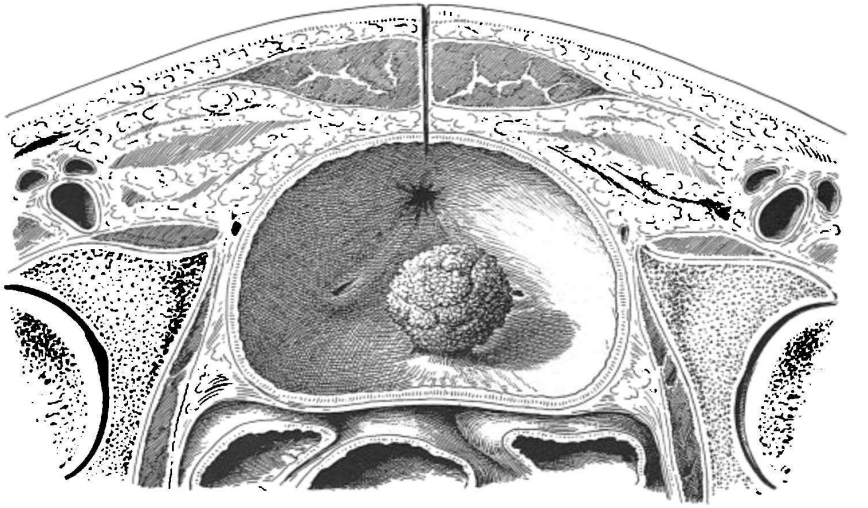

FIG. 124. — Polype de la vessie en forme de chou-fleur (coupe de tronçonnage). Le trait noir indique la voie d'accès vers la vessie.

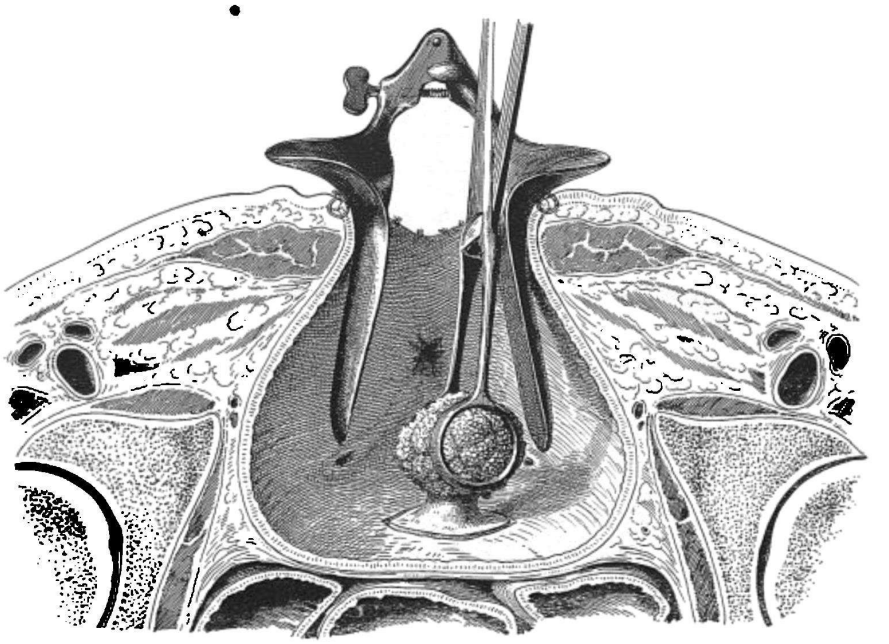

FIG. 125. — Id. La muqueuse vésicale a été incisée et suturée à la peau. Le spéculum de Doyen est en place. Extirpation du polype et de sa surface d'implantation.

Extirpation de la prostate

L'extirpation de la prostate par la taille hypogastrique est très facile.

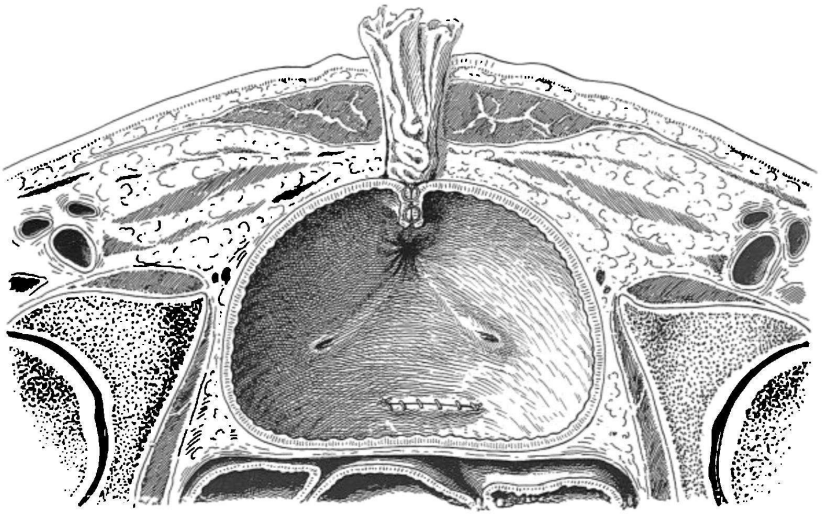

Fig. 126. — Id. La perte de substance de la muqueuse vésicale a été refermée par un surjet de catgut. Suture de la vessie en cordon de bourse.

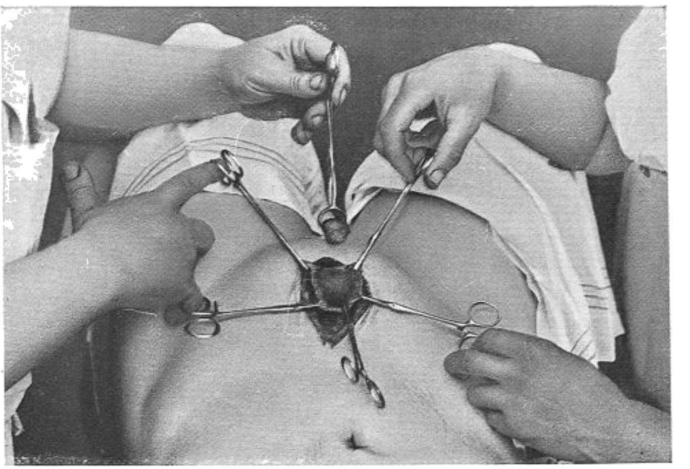

Fig. 127. — Taille sus-pubienne, dans la position de Trendelenbourg, chez une jeune femme pour l'extirpation d'un polype vésical pédiculé.

Temps préliminaire. — On place dans le rectum un ballon de caoutchouc que l'on gonfle d'air, pour soulever la prostate.

OPÉRATION

1er, 2e et 3e Temps. — Comme ci-dessus.

4e Temps. — On examine la région du bas-fond vésical et on reconnaît les adénomes prostatiques.

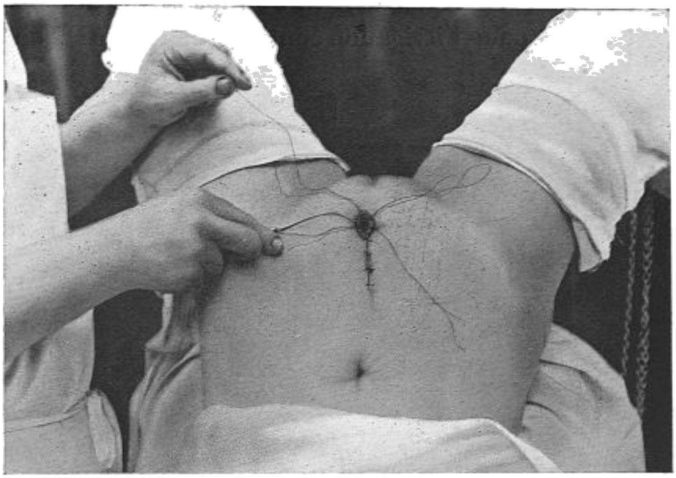

Fig. 128. — Id. Suture de la peau et fistulisation temporaire de la vessie.

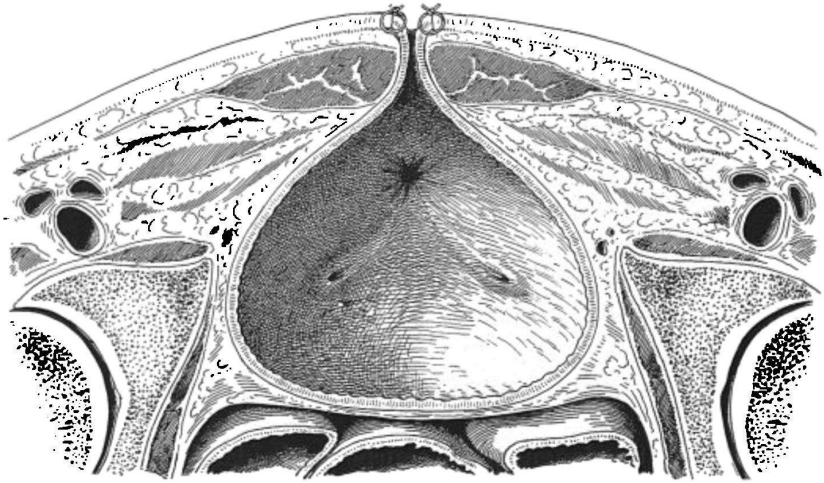

Fig. 129. — Id. Schéma de la fistulisation sus-pubienne de la vessie, d'après une coupe de tronçonnage.

On incise la muqueuse circulairement, en arrière du col vésical, et on extrait la prostate en un ou plusieurs temps, par la méthode de la

divulsion, soit avec l'extrémité de l'index, soit en s'aidant des petites tenettes annulaires de Doyen. Les adénomes prostatiques se laissent énucléer facilement dès que l'index a pénétré dans leur loge celluleuse.

5e *Temps*. — On installe l'irrigation continue de la vessie avec aspiration continue (voir ci-dessus). Si l'on n'a pas à sa disposition le matériel nécessaire pour l'irrigation continue de la vessie, on drainera

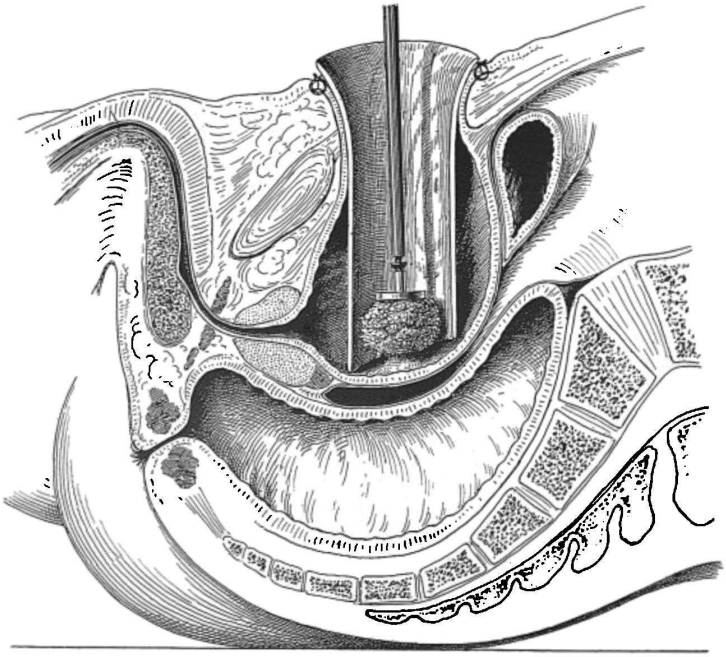

Fig. 130. — Application du spéculum de bois et Électro-coagulation d'un cancer papillaire du bas-fond vésical.

la cavité prostatique par la voie transpérinéale soit avec un drain de caoutchouc, soit avec le drain de verre de Doyen.

DRAINAGE PÉRINÉAL DE LA VESSIE

On introduit une longue pince courbe par la plaie hypogastrique, on la pousse dans la loge prostatique et on perfore le périnée, au-devant du rectum, jusqu'à la peau ; on vérifiera le trajet de la pince par le toucher rectal. On incise la peau sur l'extrémité de la pince, que l'on pousse au dehors. On agrandit le diamètre du trajet par divulsion, on saisit un gros fil de soie n° 10 entre les mors de la pince et on l'attire jusqu'à la

plaie hypogastrique. On lie l'un des chefs supérieurs de ce fil sur l'extrémité olivaire d'un tube de verre de Doyen pour le drainage du péri-

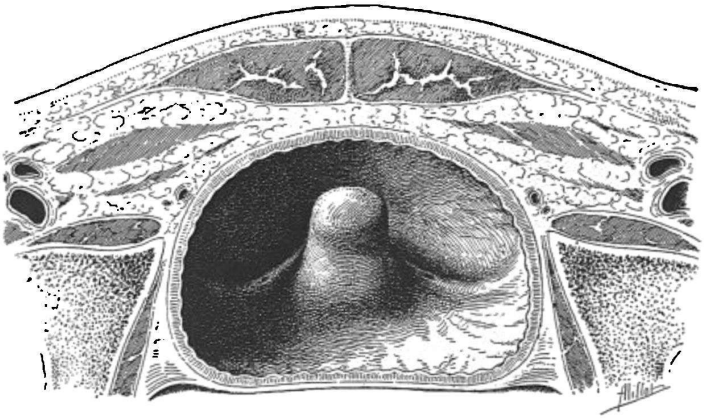

FIG. 131. — Hypertrophie considérable du lobe médian de la prostate (luette vésicale), d'après une coupe de tronçonnage.

toine et on introduit ce tube de haut en bas dans la loge prostatique, pour le faire ressortir par la plaie périnéale. La collerette de l'autre

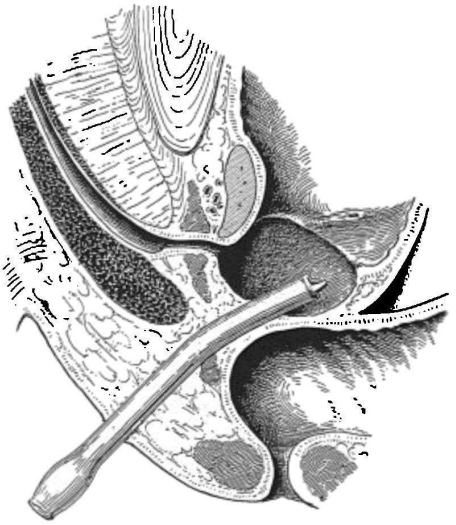

FIG. 132. — Extirpation de la prostate par la voie sus-pubienne, après incision circulaire de la muqueuse vésicale en arrière du col. Drainage de la loge prostatique par la voie transpérinéale.

extrémité du tube le maintiendra dans la vessie. On peut également placer un gros drain de caoutchouc rouge.

SUTURE IMMÉDIATE DE LA VESSIE

Le drainage périnéal de la vessie est indispensable si l'on veut

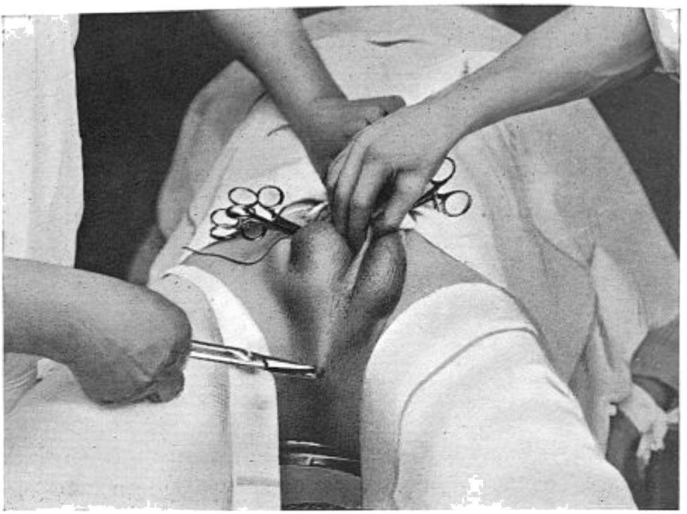

Fig. 133. — Id. Perforation du périnée pour le drainage transpérinéal de la loge prostatique.

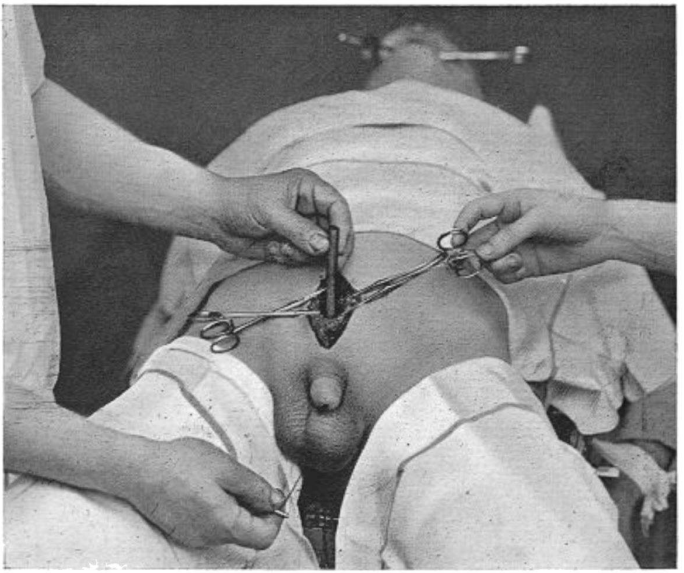

Fig. 134. — Id. Le drain est attiré de haut en bas avec l'aide d'un gros fil de soie.

fermer immédiatement la vessie, ce qui est possible lorsque la muqueuse vésicale est intacte.

On réunira la vessie, si l'orifice est petit, par une double suture en cordon de bourse. Si l'orifice est très étendu, on fera deux surjets musculo-musculeux superposés.

RÉSECTION PARTIELLE DE LA VESSIE

La résection partielle de la partie antéro-supérieure de la vessie est possible. Cette opération n'est indiquée que dans des cas exceptionnels.

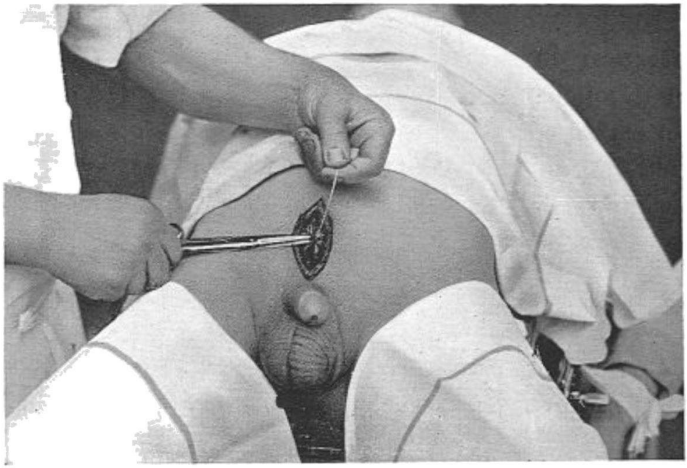

Fig. 135. — Id. Fermeture immédiate de la vessie par une double suture en cordon de bourse.

Je l'ai pratiquée dans un cas de fibro-myome bénin, qui s'était développé au sommet de la vessie. Dans le cancer, cette opération ne pourrait être d'aucune utilité.

URÉTÉROTOMIE TERMINALE

A. — Voie iliaque et sous-péritonéale[1]

Une incision iliaque parallèle à l'arcade crurale et aboutissant à l'origine du pubis permet d'aborder la paroi latérale de la vessie et de décoller le péritoine jusqu'à la découverte de la partie latérale de la prostate et de l'extrémité terminale de l'uretère pelvien.

La technique est la même que pour l'abord de la partie moyenne de l'uretère, mais l'incision et le décollement du péritoine se feront

1. L'anastomose uretéro-uretérale ou uretéro-vésicale a été décrite dans le t. IV, p. 480. Voir plus loin (Gynécologie) le traitement de la blessure de l'uretère. lorsqu'elle survient pendant l'ablation des tumeurs du ligament large.

beaucoup plus loin; on devra les poursuivre jusque dans l'espace celluleux latéro-vésical.

Si l'on veut extraire un calcul enchatonné dans l'extrémité de l'uretère, il est nécessaire, surtout chez les sujets d'un certain embonpoint, de prolonger l'incision en haut, pour augmenter la largeur du champ opératoire et pour permettre de mieux aborder la profondeur.

B. — Voie trans-sacrée

La résection du coccyx et des deux dernières vertèbres sacrées, suivie du décollement du rectum, permet d'aborder directement la prostate et les vésicules séminales.

La même technique convient, dans certains cas, à l'abord de l'extrémité terminale de l'uretère, à son abouchement dans la vessie.

LA PELVI-PÉRITONITE CHEZ L'HOMME

Les organes pelviens de l'homme peuvent être le point de départ de lésions infectieuses qui se localisent dans la cavité pelvienne et qui déterminent des accidents analogues à ceux de la pelvi-péritonite chez la femme.

J'ai étudié les accidents de la pelvi-péritonite chez l'homme d'une manière méthodique.

La pelvi-péritonite chez l'homme peut être causée soit par la perforation de l'intestin grêle, de l'S iliaque ou du rectum par un corps étranger, tel qu'une arête de poisson, soit par une lésion analogue de la vessie, soit encore par une perforation de l'appendice en situation pelvienne, avec formation d'un abcès enkysté qui s'ouvre dans la vessie ou dans l'intestin.

La pelvi-péritonite n'a pas été décrite jusqu'ici chez l'homme. Je vais démontrer, en groupant une série d'observations personnelles, que les lésions inflammatoires du petit bassin méritent d'être étudiées dans leur ensemble chez l'homme comme chez la femme, que la pelvi-péritonite chez l'homme présente une grande analogie avec la pelvi-péritonite chez la femme, que les organes pelviens de l'homme peuvent

être le point de départ de suppurations infectieuses comme l'utérus et les trompes, enfin que la pelvi-péritonite chez l'homme peut donner lieu à toute une série d'interventions chirurgicales, soit par la voie sus-pubienne, soit par la voie sous-pubienne[1].

OBSERVATION N° 1. — *Tuberculose du testicule gauche, du canal déférent, de la prostate et des vésicules séminales. Ablation du testicule gauche. Fistule purulente inguinale. Fistule uréthro-rectale. Fermeture de la fistule inguinale qui communiquait avec l'S iliaque. Ablation de la prostate et des vésicules séminales. Fermeture de la fistule rectale. Guérison.*

Un jeune homme de 20 ans, chez lequel avait été pratiquée antérieurement l'ablation du testicule gauche tuberculeux, se présenta à mon examen en octobre 1898. Il portait une fistule purulente au niveau de l'orifice externe du canal inguinal gauche, et se plaignait d'uriner presque en totalité par le rectum.

L'orifice uréthro-rectal s'était produit spontanément. On reconnaissait par le toucher rectal, au niveau de la prostate, qui était bosselée et indurée, une dépression au fond de laquelle s'ouvrait la fistule. Le trajet inguinal gauche provenait d'une dégénérescence tuberculeuse du canal déférent, et se prolongeait vers la région prostatique.

1re Opération. — Le malade fut anesthésié le 11 novembre. Une longue pince courbe, introduite dans la fistule inguinale, pénétra dans la cavité pelvienne, jusqu'au voisinage du coccyx.

La voie sacrée était la meilleure pour atteindre le point déclive de ce trajet. Le malade fut placé dans le décubitus latéral droit, et le coccyx fut réséqué, ainsi qu'une petite étendue du sacrum. L'extrémité de la pince, qui était presque au fond de cette plaie, fut mise à découvert en incisant, couche par couche, les tissus qui la recouvraient.

Le bistouri ouvrit le péritoine, et mit à nu sur l'extrémité de l'instrument une paroi grisâtre. Une petite incision démontra, à mon grand étonnement, que la pince avait pénétré dans le rectum.

Le petit orifice fut immédiatement refermé par une double suture en cordon de bourse; le péritoine fut suturé, et la plaie tamponnée.

Le malade n'ayant pas signalé, avant l'opération, l'issue de gaz ou de matières fécales par la fistule inguinale, il était impossible de prévoir l'existence d'une communication entre le foyer purulent intra-

1. Communication au XIIIe Congrès Français de Chirurgie et *Rev. crit. de Méd. et de Chir.*, 15 novembre 1899.

pelvien et l'S iliaque. Cette communication, qui devait être très étroite, avait conduit l'instrument explorateur jusque dans le rectum. Cette particularité déterminée, le trajet inguinal fut cureté et tamponné.

Il s'agissait d'explorer la fistule uréthro-rectale : l'orifice rectal fut mis en évidence par l'introduction dans l'anus d'une large valve qui déprimait sa commissure inférieure.

Un cathéter fut introduit dans l'urèthre. Il existait un étroit trajet de 10 à 12 millimètres entre le canal de l'urèthre et l'orifice rectal. Le trajet purulent, qui commençait en haut, à la région inguinale droite, paraissait aboutir en bas au niveau de ce foyer, et s'ouvrait à la fois dans l'urèthre et dans le rectum.

La muqueuse rectale fut détachée du pourtour de la fistule et traitée, après confection de deux lambeaux latéraux, comme je l'ai figuré pour les fistules vésico et recto-vaginales (double suture en cordon de bourse, et réunion des lambeaux muqueux à points séparés).

Les suites de cette intervention furent très simples. Quelques gaz sortirent par la fistule inguinale. La plaie sacro-coccygienne se cicatrisa rapidement ; quant à la fistule rectale, elle se reproduisit au bout de quelques semaines, et le malade se rendit compte que, petit à petit, l'urine recommençait à passer en partie par le rectum.

Cette première opération n'avait été ainsi qu'une opération exploratrice.

2e *Opération.* — La seconde opération eut lieu le 3 mars 1899. Il s'agissait de fermer, dans la même séance, la fistule de l'S iliaque et la fistule uréthro-rectale. Cette double intervention fut pratiquée par la technique suivante :

1er *Temps.* — *Laparotomie.* La fistule inguinale, circonscrite par deux incisions curvilignes, fut extirpée jusque dans la fosse iliaque interne, et tamponnée après curetage du trajet profond qui cheminait, le long de la gaine du canal déférent, vers l'S iliaque et vers la région prostatique. Le péritoine fut largement ouvert.

L'épiploon et l'S iliaque adhéraient au péritoine pariétal, comme le montre la figure 136, sur une grande étendue.

La cavité pelvienne et la fosse iliaque furent garnies avec soin de compresses stérilisées, et l'intestin fut détaché d'un seul coup avec l'épiploon ; je l'attirai au dehors, et je l'enveloppai d'une compresse stérilisée.

Le point d'adhérence de l'S iliaque fut cureté avec soin. Le trajet plongeait vers la région prostatique. Je curetai des fongosités qui le remplissaient, et un surjet longitudinal séro-séreux, aboutissant au niveau de l'ancienne fistule, fut confectionné pour exclure de la

cavité péritonéale la partie profonde du trajet tuberculeux, qui fut drainé par l'incision iliaque avec une mèche de gaze.

L'épiploon fut lié et réduit, puis à son tour l'S iliaque, après fermeture de la fistule par une double suture en cordon de bourse.

L'examen de la cavité pelvienne permit de découvrir l'appendice vermiculaire, démesurément long, qui était prolabé dans le cul-de-sac recto-vésical.

Il était rempli de calculs fécaloïdes. Le cæcum fut attiré au dehors,

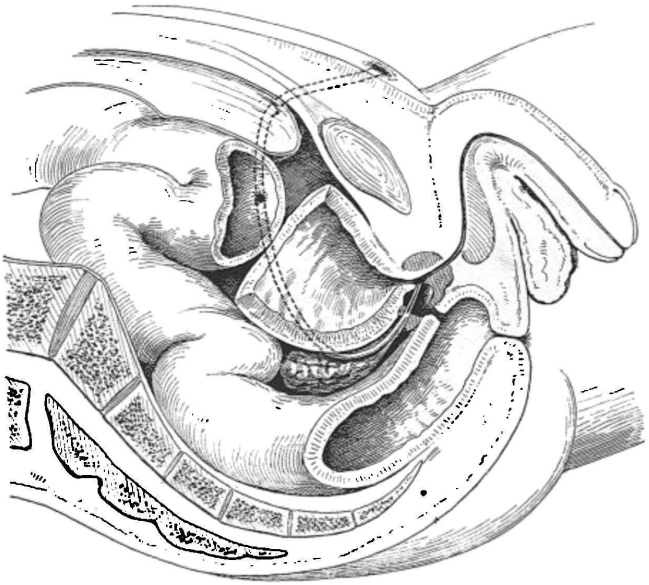

Fig. 136. — Fistule inguinale aboutissant à une perforation de l'S iliaque et, plus bas, à un foyer de tuberculose prostatique et à une fistule inter-uréthro-rectale.

le méso-appendice fut lié et sectionné, et l'appendice réséqué après écrasement et ligature de son pédicule. Le moignon fut invaginé par une double suture en cordon de bourse. *Cette opération d'appendicite a été ainsi pratiquée par une incision iliaque gauche.*

Le ventre fut refermé par une suture en étages.

2e *Temps*. — *Intervention par la voie périnéale*. Le malade fut alors placé dans la position de la taille périnéale.

Un cathéter cannelé fut introduit dans l'urèthre, et la fistule rectale fut mise en évidence en déprimant la commissure postérieure de l'anus à l'aide d'une large valve. Un stylet, introduit dans l'orifice rectal, pénétrait dans un foyer anfractueux, et ne rencontrait que difficilement

le cathéter. L'insuffisance de la première opération avait d'ailleurs démontré qu'il était indispensable d'extirper en totalité les tissus malades. Le mode d'accès de ce foyer m'était tout indiqué par l'analogie de ce cas avec certaines interventions de gynécologie. N'ai-je pas établi comme une règle, pour fermer les fistules recto-vaginales rebelles, de sectionner de bas en haut le périnée et la cloison recto-vaginale jusqu'au-dessus de la fistule, et de réséquer entièrement les tissus altérés, puis de suturer séparément le vagin et le rectum.

Je me suis donc trouvé tout naturellement conduit, par mon

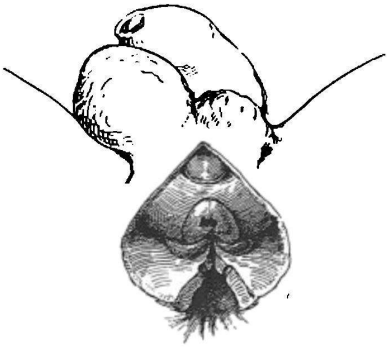

Fig. 137. — Id. Incision de la paroi antérieure du rectum pour la découverte du trajet fistuleux. Extirpation de la prostate et des vésicules séminales.

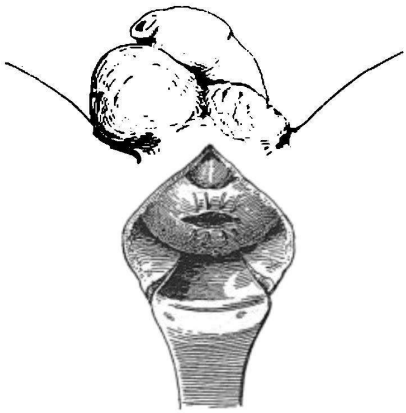

Fig. 138. — Suture transversale de la plaie vésicale consécutive à l'ablation de la prostate et des vésicules séminales. Suture longitudinale du rectum.

expérience de la gynécologie, à inciser, chez mon malade, le périnée et la paroi antérieure du rectum jusqu'au-dessus de l'orifice fistuleux (fig. 137).

La prostate, mise en évidence, fut incisée à son tour. Elle était creusée d'une caverne anfractueuse et remplie de fongosités.

Les vésicules séminales, tuberculeuses, apparaissaient dans la profondeur. La prostate entière et les deux vésicules séminales furent réséquées avec les pinces à griffes et les ciseaux.

La paroi inférieure de l'urèthre se trouva détruite sur une étendue de 8 à 10 millimètres. Ce canal fut refermé par quatre points de suture qui le fixèrent au pourtour du col de la vessie (fig. 138).

Le champ opératoire mis à découvert par l'incision de la paroi antérieure du rectum était remarquablement superficiel et le bas-fond de la vessie, dont venaient d'être détachées les vésicules séminales,

faisait hernie au-dessus de l'écarteur jusqu'au point de réflexion du péritoine vésico-rectal.

Le rectum fut suturé à points séparés, et l'espace vésico-rectal fut tamponné et drainé, pour prévenir toute récidive de l'ancienne fistule (fig. 139). Cette double opération fut suivie d'un excellent résultat, et le malade reprit, au bout de quelques mois, sa vigueur d'autrefois.

Cette observation est très intéressante; elle démontre que la tuber-

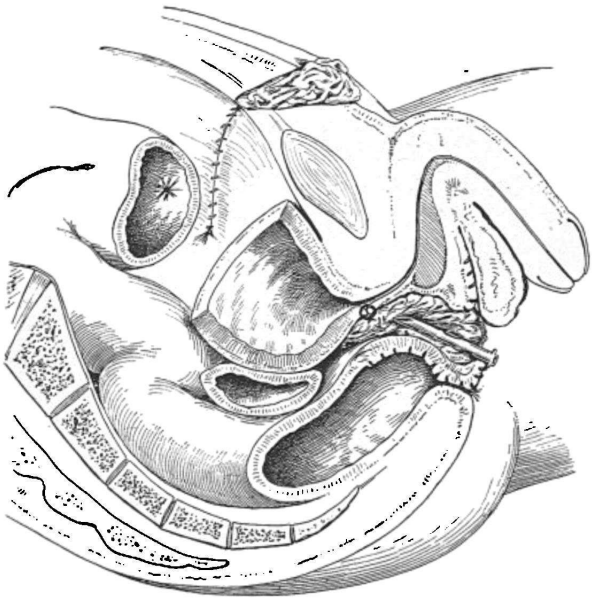

Fig. 139. — Id. L'opération est terminée. Réunion du péritoine et tamponnement iliaque. Suture de l'S iliaque en cordon de bourse. Suture de l'urèthre, du rectum et du périnée avec tamponnement de l'espace vésico-rectal.

culose du canal déférent peut être le point de départ d'un abcès intra-pelvien susceptible de s'ouvrir, après production d'adhérences inflammatoires, dans l'S iliaque. Il y a là une analogie frappante avec l'évolution des salpingites du côté gauche, lorsqu'elles viennent s'ouvrir dans l'S iliaque.

Le seul détail de technique opératoire sur lequel je veux insister est le procédé que j'ai imaginé dans ce cas pour extirper le trajet fistuleux et pour extirper en même temps la prostate et les vésicules séminales tuberculeuses.

Je me suis trouvé conduit tout naturellement à cette opération, comme je l'ai signalé plus haut, par mon expérience des interventions

dans les cas difficiles de fistules recto-vaginales. Le meilleur procédé pour la fermeture d'une fistule recto-vaginale à trajet anfractueux est l'incision de toute la cloison recto-vaginale, y compris le périnée, jusqu'au-dessus de la fistule suivie de l'extirpation du trajet suppuré, puis de la suture du vagin, du rectum et du raphé périnéal. J'ai traité par ce procédé la fistule uréthro-rectale de mon malade. L'incision du périnée et de la paroi antérieure du rectum m'a donné un champ opératoire tellement large, que l'extirpation des vésicules séminales s'est faite avec la plus grande facilité.

On pourrait extirper, par le même procédé, tout le bas-fond de la vessie.

J'ai répété cette opération avec succès, le 19 juillet 1899, chez un homme de 33 ans, atteint de tuberculose de la prostate et des vésicules séminales. Les testicules et les canaux déférents étaient indemnes. L'urèthre fut suturé au col de la vessie.

Observation N° 2. — *Ostéomyélite infectieuse de la face antérieure du sacrum. Ouverture du foyer purulent dans le rectum. Phlegmons stercoraux multiples. Création d'un anus iliaque. Opération de Kraske pour la fermeture de la fistule rectale.*

M. X..., âgé de 34 ans, vint me consulter en avril 1897. Il présentait des fistules purulentes multiples de la région sacrée et un anus iliaque dont la persistance le préoccupait beaucoup. Ce malade avait été atteint, en 1880, à la suite d'une ostéomyélite de la face antérieure du sacrum, ouverte dans le rectum, d'une longue série de phlegmons stercoraux des régions sacrée, fessière et fémorales. Un de ces phlegmons avait gagné le voisinage du creux poplité du côté gauche. Un anus iliaque fut pratiqué, en 1893, presque *in extremis*, comme le seul moyen d'obtenir la cicatrisation de ces abcès interminables, qui étaient entretenus par la fistule rectale. L'opération fut suivie d'un excellent résultat immédiat. Les accidents septicémiques s'amendèrent rapidement. Les fistules ne suppuraient pas beaucoup, la totalité des matières passant par l'anus iliaque.

L'exploration du bout intérieur de l'S iliaque démontra la présence de plusieurs coudures à angle aigu. Les instruments introduits par l'anus ne pouvaient pas arriver au contact immédiat de ceux qui étaient poussés à leur rencontre dans le bout inférieur de l'anus iliaque. L'intestin adhérait étroitement, en plusieurs points, à la face antérieure du sacrum.

Le malade fut anesthésié le 6 mai 1897, et placé dans le décubitus

latéral. La résection du coccyx et d'une certaine étendue du sacrum permit de pratiquer le décollement de la paroi postérieure du rectum et la suture de l'orifice. Les trajets fistuleux furent incisés et curetés, et tout le champ opératoire fut tamponné. La cicatrisation se fit en quelques semaines. Le malade a repris ses occupations. Il a subi ultérieurement une nouvelle opération pour le rétablissement de la perméabilité du bout inférieur de l'S iliaque, et pour la fermeture de l'anus contre nature.

Observation N° 3. — *Ostéomyélite de la face antérieure du sacrum. Fistule purulente inguinale. Cicatrisation du foyer après résection du coccyx et de l'extrémité du sacrum. Guérison.*

M. P..., âgé de 28 ans, vint me consulter en février 1898 pour une fistule purulente de la région inguinale gauche. L'écoulement purulent était intermittent. Une tentative antérieure avait été impuissante à amener la cicatrisation du foyer. Le malade, qui analysait très bien son cas, accusait une douleur profonde au niveau de la région sacrée. Cette douleur augmentait d'intensité lorsque la fistule se tarissait, et il se produisait au même moment une tuméfaction douloureuse au-dessus de l'arcade crurale, du côté opposé à l'orifice fistuleux.

L'exploration de ce trajet avec un cathéter malléable démontra qu'il se dirigeait vers la concavité du sacrum.

La fixité de la douleur para-sacrée et les symptômes observés du côté de la fosse iliaque opposée concordaient avec le résultat de l'exploration. Le début de l'affection avait été suraigu.

Le diagnostic porté fut celui d'une ostéomyélite de la face antérieure du sacrum, devenue fistuleuse au niveau du pli de l'aine, et compliquée d'un vaste décollement pelvien qui atteignait la fosse iliaque du côté opposé. La résection du sacrum était le mode d'accès le plus direct vers le foyer principal.

L'opération fut pratiquée le 22 février 1898. La résection du coccyx et des deux dernières vertèbres sacrées conduisit directement dans un vaste foyer sanieux qui se prolongeait de chaque côté vers les fosses iliaques. Ce foyer, largement ouvert au point le plus déclive, se cicatrisa en trois mois à la suite d'un tamponnement méthodique.

Il n'y a pas eu de récidive. Cette observation est assez analogue à la précédente; elle démontre que la résection du sacrum pour l'abord direct du foyer infectieux est la seule méthode rationnelle de traitement des suppurations para-sacrées de la cavité pelvienne.

OBSERVATION N° 4. — *Arthrite sacro-coxale tuberculeuse. Abcès froid intra-pelvien. Testicule tuberculeux. Castration unilatérale. Résection sacro-iliaque et curetage de l'abcès pelvien. Guérison.*

Un jeune homme de 15 ans se présenta à mon examen, en 1890, atteint d'une tuberculose testiculaire gauche et d'une sacro-coxalgie bacillaire. La prostate et les vésicules séminales étaient intactes. Le testicule fut enlevé. L'articulation sacro-iliaque, mise à découvert par une incision verticale, fut évidée à la gouge et au maillet. Le sacrum et l'os iliaque furent réséqués sur une grande étendue. Le tissu conjonctif intra-pelvien fut mis à découvert, et l'exploration de la cavité pelvienne donna issue à une centaine de grammes de pus tuberculeux. Ce foyer fut cureté, et la paroi osseuse correspondante fut évidée avec soin. La plaie fut tamponnée. La cicatrisation se fit dans d'excellentes conditions.

Il n'y eut aucune récidive, ni du côté des os, ni du côté des organes génito-urinaires. Ce jeune homme est actuellement un sujet d'une vigueur exceptionnelle et d'une santé parfaite.

OBSERVATION N° 5. — *Kyste hydatique intra-pelvien ouvert dans la vessie. Laparotomie. Guérison.*

Un homme de 35 ans me fut adressé autrefois, à l'Hôtel-Dieu de Reims, par mon ami le docteur d'Hotel, de Charleville.

Ce malade, très affaibli, avait rendu des hydatides par l'urèthre. L'urine contenait une grande quantité de pus. On percevait, par le toucher rectal et le palper abdominal combinés, une tumeur rétro-vésicale du volume du poing.

La laparotomie me permit d'atteindre, au fond de la cavité pelvienne, la poche kystique, qui fut isolée par plusieurs couches de compresses stérilisées, incisée et évacuée. Elle contenait encore des vésicules hydatiques et la totalité de la membrane d'enveloppe. Le foyer fut désinfecté avec soin, l'orifice vésical fut suturé, et la poche fut tamponnée, après avoir été isolée du péritoine par une série de sutures. Ce malade guérit en quelques semaines.

La profondeur à laquelle était situé le kyste hydatique et la fétidité de son contenu étaient, dans ce cas, des conditions très défavorables, et la moindre faute d'antisepsie aurait été suivie d'une péritonite suraiguë.

OBSERVATION N° 6. — *Phlegmon pelvien simulant une appendicite. Incision iliaque droite. Établissement d'une fistule stercorale. Laparotomie. Découverte et fermeture d'une fistule de la partie supérieure du rectum. Intégrité de l'appendice vermiculaire. Guérison.*

Le jeune X..., âgé de 22 ans, fut pris, le 16 avril 1898, en chargeant avec son père une voiture de paille, d'un malaise subit, avec tendance à la syncope. Il se mit au lit, et présenta pendant quelques jours des symptômes péritonéaux subaigus, qui aboutirent à la formation d'une collection purulente perceptible dans la fosse iliaque droite.

L'abcès fut incisé et tamponné le 30 avril par le Dr Roussel, aidé du Dr Mathis, à ma clinique de Reims. Les accidents généraux s'amendèrent. Au bout de huit jours, la température s'éleva, et l'état général redevint inquiétant. Le malade éprouvait de la dysurie. Il y avait, évidemment, un foyer purulent pelvien. Le 16 mai, le malade fut pris, à 7 heures du matin, d'un frisson intense, et la température atteignit 41°.

Le Dr Roussel reconnut et ouvrit un vaste abcès rétro-vésical qui occupait la plus grande partie de la cavité pelvienne. Ce foyer fut tamponné.

Au bout de quelques jours, se produisit au fond de la plaie un écoulement pyo-stercoral ; puis la cavité se rétrécit. Un jour le Dr Roussel remarqua que la mèche de gaze qui servait au tamponnement, et qui était alors très petite, sortait au bout de deux à trois heures par l'anus. Les gaz de l'intestin s'échappaient par la plaie d'une manière intermittente, comme on l'observe dans les cas de fistule recto-vaginale. Il était donc certain que la perforation siégeait très près de l'anus, sur la terminaison de l'S iliaque ou sur la partie supérieure du rectum.

Le malade fut anesthésié pour la troisième fois le 26 novembre 1898. Une large incision parallèle à l'arcade crurale me permit d'atteindre le point fistuleux. L'orifice se trouvait situé à la partie supérieure du rectum. Une anse d'intestin grêle, qui était adhérente dans la cavité pelvienne, fut libérée, et la perforation du rectum fut refermée par une double suture en cordon de bourse. L'appendice iléo-cæcal était intact. Il fut réséqué, après écrasement et ligature de son pédicule, et le moignon fut exclu de la cavité péritonéale, suivant ma méthode habituelle, par deux autres sutures en cordon de bourse.

La paroi abdominale fut suturée en étages. La guérison fut apyrétique.

Cette observation est intéressante en raison de l'erreur de diagnostic du début. L'évolution de cet abcès péri-rectal a simulé une appen-

dicite. Le foyer purulent a été perçu dans la fosse iliaque droite. La rechute, à la suite de l'évolution de l'abcès rétro-vésical, n'excluait pas l'origine appendiculaire des accidents. Le fait que l'appendice n'avait pas été rencontré dans le foyer purulent ne contre-indiquait pas davantage le diagnostic d'appendicite, l'abcès pouvant avoir pour origine l'extrémité même de l'appendice, comme je l'ai déjà observé et décrit. Le siège de la perforation intestinale fut donc pressenti. Nous avons signalé que le Dr Roussel observa la sortie de la mèche introduite au fond de la plaie par l'anus au bout de deux ou trois heures, et l'émission des gaz par la fistule inguinale au moment où le malade les sentait s'acheminer vers l'ampoule rectale.

La pathogénie de ce phlegmon a été très analogue à celle des abcès péri-appendiculaires. Il est certain que le point de départ des accidents a été une minuscule perforation du rectum par un corps étranger très petit, par une arête de poisson, par exemple. Les efforts que faisait le jeune homme au moment où s'est produite la douleur pelvienne peuvent être incriminés comme cause adjuvante.

La marche lente des accidents péritonéaux prouve que la perforation a dû être très petite, et la suppuration s'est d'autant mieux localisée que son point de départ était intra-pelvien.

Il ne sera pas sans intérêt de rapprocher de ce cas une observation à peu près identique se rapportant à une jeune fille de 16 ans. Cette jeune fille, d'une constitution robuste, présenta accidentellement tous les signes d'une énorme hématocèle suppurée, remontant au-dessus de l'ombilic. Ce vaste foyer, incisé sur la ligne médiane, contenait plusieurs litres de pus. Il était impossible d'en reconnaître le point de départ. Le Dr Rebière, mon ami, qui donnait ses soins à la malade, me signala bientôt l'existence d'une petite fistule stercorale. Une nouvelle laparotomie, pratiquée au bout de plusieurs mois, permit de découvrir et d'extirper un étroit trajet sous-péritonéal, qui faisait communiquer la région sus-pubienne avec une petite perforation de la partie supérieure du rectum. Cette perforation fut refermée par ma méthode habituelle. L'appendice était intact.

Les annexes gauches, qui formaient une des parois du trajet purulent, furent extirpées. Il n'y avait aucune trace de pyosalpinx. Le foyer purulent ayant été évacué par la laparotomie sans qu'on eût observé son évacuation partielle par le rectum, il était vraisemblable que l'origine des accidents avait été une petite perforation de la partie supérieure de ce segment de l'intestin, produite, comme dans l'observation précédente, par un corps étranger très aigu et très étroit.

Il n'y avait eu aucun signe rationnel d'hématocèle, et le pus évacué ne paraissait pas provenir de la transformation d'un foyer hémorrhagique. La perforation présentait les mêmes caractères que celle de l'observation précédente.

Ces deux cas méritent d'être médités par les chirurgiens qui diagnostiquent trop volontiers l'appendicite.

OBSERVATION N° 7. — *Fistule entéro-vésicale de l'S iliaque. Ablation du segment intestinal rétréci et fistuleux. Suture de la vessie. Mort.*

Un homme de 52 ans, d'un certain embonpoint, se présente à la clinique de Reims en juillet 1897. Il se plaint de rendre par l'urèthre la plus grande partie de ses excréments. Ce malade souffre beaucoup, et s'affaiblit de jour en jour. Il réclame l'opération.

La laparotomie fit découvrir une masse indurée siégeant à la partie inférieure de l'S iliaque et adhérente à la vessie. La paroi vésicale fut isolée et suturée. Le segment induré de l'S iliaque était le siège d'un rétrécissement cicatriciel considérable. Résection du segment rétréci. Entéroraphie circulaire. L'adiposité des franges graisseuses du gros intestin avait considérablement compliqué ce temps de l'opération. Ce malade, qui était en bon état le lendemain, présenta les signes d'une péritonite par perforation, et il succomba au bout de quelques jours. La cause de cette fistule entéro-vésicale de l'S iliaque est demeurée inconnue.

L'étendue et la dureté de la sténose cicatricielle du segment intestinal réséqué prouvaient qu'il y avait eu un processus ulcéreux et inflammatoire intense. On peut supposer que les accidents ont eu pour point de départ l'arrêt momentané d'un corps étranger volumineux. Le trajet colo-vésical présentait sur la pièce une longueur de 2 centimètres environ et il affectait une direction très oblique.

L'insuccès de l'opération doit être attribué au mauvais état général du malade et à l'adiposité des appendices épiploïques de l'S iliaque. Les sutures intestinales ou gastro-intestinales adhèrent plus difficilement chez les malades qui sont arrivés à un état d'affaiblissement très marqué avant d'avoir perdu leur embonpoint, que chez les sujets très amaigris, où il n'y a plus trace d'adiposité mésentérique.

Tout récemment un cas analogue de fistule intestino-vésicale, qui était survenue spontanément chez une femme de 72 ans, et qui durait depuis plusieurs années se ferma définitivement après quelques injections de Mycolysine.

Observation N° 8. — *Abcès froid iliaque et rétro-vésical. Incision et tamponnement. Fistule stercorale secondaire. Résection iléo-cæcale. Guérison.*

Le jeune X..., âgé de 16 ans, s'était amaigri progressivement depuis le 10 août 1898. Il souffrait dans l'aine droite, et marchait courbé en deux. Il restait au lit une partie de la journée, et se plaignait de malaises et de sensations de froid. Vers le 15 septembre, apparut une tuméfaction fluctuante au niveau de la fosse iliaque droite. Cette collection, qui affectait la marche d'un abcès froid, fut incisée le 7 octobre par le Dr Roussel. Le foyer contenait une petite quantité de pus et des fongosités. Il fut cureté et tamponné. Au bout de trois semaines, le pansement, qui était depuis quelque temps presque sec, se trouva subitement imbibé d'une certaine quantité de sérosité purulente, mêlée de matières fécaloïdes.

La fistule intestinale laissa échapper chaque jour, à partir de ce moment, des gaz et des matières fécales brunâtres et fétides.

Le 19 novembre 1898, une large incision iliaque permit de découvrir un foyer purulent rétro-vésical et latéral droit assez étendu, empiétant en haut sur l'espace de Retzius. Ce foyer purulent fut cureté et désinfecté.

Le péritoine fut largement ouvert, et je pus attirer au dehors un magma intestinal composé du cæcum, de l'appendice et de la partie terminale de l'iléon.

La fistule s'était produite au niveau d'une ulcération tuberculeuse du cæcum.

Le côlon fut écrasé et lié, puis sectionné entre la ligature et le cæcum ; l'iléon fut traité de même, sectionné au-dessous de la ligature, et la masse iléo-cæcale, libérée de ses adhérences iliaques et de ses connexions mésentériques, fut entièrement détachée.

Chacune des ligatures en masse fut invaginée par une double suture en cordon de bourse, et l'iléon fut abouché dans le côlon ascendant par une entéro-anastomose latérale. Guérison apyrétique.

Cette observation est remarquable par la coïncidence d'un abcès froid iliaque et d'une tuberculose iléo-cæcale, et elle démontre que certaines collections purulentes tuberculeuses de la cavité pelvienne et de la fosse iliaque peuvent avoir pour point de départ des lésions bacillaires de l'intestin.

Telle peut être l'origine de certains abcès froids de la région iliaque, qui sont considérés comme des abcès par congestion et guérissent

après l'incision et le curetage suivis de réunion immédiate, sans drainage.

L'attitude du malade, qui marchait plié en deux et ne pouvait se redresser, démontre que ce symptôme n'est pas particulier aux collections purulentes de la gaine du psoas iliaque, et qu'il peut se manifester dans les cas de péritonite tuberculeuse localisée.

OBSERVATION N° 9[1]. — *Abcès para-sacré compliquant un rétrécissement annulaire non spécifique du rectum.*

L'observation qui suit est un nouvel exemple de l'importance qu'il faut attacher à la recherche des suppurations pelviennes chez l'homme.

Le malade était atteint de tous les signes de l'obstruction intestinale. On percevait, au toucher rectal, une masse indurée de volume considérable, adhérente à la face antérieure du sacrum, et au milieu de laquelle se trouvait un rétrécissement étroit et anfractueux de 6 à 8 centimètres de longueur. Les accidents d'obstruction étaient dus à l'évolution d'un abcès para-sacré et adhérent, et ils cessèrent après l'évacuation et le tamponnement de la poche.

Voici l'histoire de la maladie :

M. X..., âgé de 40 ans, me fut présenté, le 14 mars 1900, par son neveu, docteur en médecine, qui avait observé dans les trois dernières semaines l'aggravation rapide d'accidents de sténose rectale, dont le malade souffrait depuis longtemps.

M. X... faisait remonter à peu près à l'âge de 19 ans l'époque à laquelle il avait constaté qu'il ne pouvait aller à la garde-robe sans user presque journellement d'une médication laxative. Ce n'est qu'à l'âge de 30 ans, en 1890, que, fatigué de cette constipation opiniâtre, M. X... se fit examiner localement. On reconnut à 6 ou 8 centimètres de profondeur une véritable valvule rectale, percée d'un orifice du diamètre du doigt. Malgré les purgations journalières, les accidents s'aggravèrent, et en 1894 la défécation ne pouvait plus avoir lieu sans que le malade fût obligé à des efforts prolongés et pénibles.

Les matières étaient rubannées et comme passées à la filière. Fréquemment, il y avait du sang. Un chirurgien proposa l'opération, et fit l'incision cruciforme du rétrécissement, qui, moins de quinze jours après cette tentative, se trouva plus étroit que jamais. Une séance d'électrolyse, pratiquée en 1896, ne fut pas suivie d'un meilleur résultat.

1. *Rev. crit. de Méd. et de Chir.*, n° 14, 15 juillet 1900.

Au commencement du mois d'avril 1900, M. X..., qui était convalescent d'une attaque d'influenza, se plaignit d'inappétence, de douleurs pelviennes, et remarqua que les selles devenaient de plus en plus difficiles.

Le malade avait une soif ardente, et il se trouvait, sans en soupçonner la cause, dans un état fébrile presque continuel.

Les souffrances auxquelles il était habitué depuis longtemps au moment de la défécation n'attirèrent pas tout d'abord son attention du côté du rectum. Bientôt le ventre se ballonna.

Appelé, le 14 mai 1900, auprès de M. X..., je constatai tous les signes d'une obstruction intestinale incomplète. Le toucher rectal me permit de constater, à 6 ou 7 centimètres de l'anus, un rétrécissement annulaire qui pouvait admettre l'extrémité de l'index, et au-dessus duquel il n'y avait pas de matières.

En explorant très haut, je parvins à reconnaître une masse indurée du volume du poing, adhérente à la concavité du sacrum, très douloureuse, et au centre de laquelle existait un canal étroit dont l'index atteignait avec peine l'orifice inférieur. Cette masse dure offrait une grande analogie avec certains cancers adhérents de la partie supérieure du rectum.

Interrogé sur les souffrances qu'il éprouvait, M. X... signalait des élancements pelviens profonds et une sensation d'une masse dure, qui tendait à descendre sans qu'il pût l'expulser.

Les douleurs lancinantes avaient augmenté dans les derniers jours.

Le diagnostic qui s'imposait était celui d'un rétrécissement rectal double composé d'une valvule annulaire, difficilement accessible. Ce rétrécissement profond paraissait compliqué d'un processus inflammatoire ancien, comme on l'observe dans certains cas de suppuration péri-utérine, où la masse inflammatoire, partout adhérente et d'une dureté ligneuse, donne au toucher une sensation presque identique à celle de certains cancers du col et du para-métrium.

L'opération devait être pratiquée sans retard, afin d'éviter l'aggravation des accidents d'obstruction intestinale.

L'intervention eut lieu le 17 mai.

Le rétrécissement était situé tellement haut, que la laparotomie paraissait inévitable. Je décidai de n'y recourir qu'au cas où l'intervention par la voie sacrée serait matériellement impossible. Je réussis d'abord à atteindre le point sténosé avec l'extrémité d'une longue pince courbe guidée sur l'index gauche. Dès que l'instrument eut franchi les limites supérieures du trajet, l'extrémité de la pince, devenue libre,

se déplaça sans difficulté dans une partie de l'intestin normale et souple. Le rétrécissement était donc accessible par la voie sacrée.

Le malade fut placé dans le décubitus latéral droit, le sacrum fut mis en évidence, puis je pratiquai la résection du coccyx et des deux dernières vertèbres sacrées. Au moment où je sectionnai l'os, un flot de pus fit irruption au dehors. Le champ opératoire fut épongé et je constatai qu'il existait, à la face antérieure du sacrum, une cavité à parois indurées de 150 à 200 centimètres cubes de capacité, dont les parois furent désinfectées avec des compresses antiseptiques. Le rétrécissement rectal était exactement situé à ce niveau.

J'ai tamponné cette vaste cavité, dont il fallait, avant toute autre tentative, obtenir la cicatrisation complète.

La résolution des masses indurées aurait été suivie d'une augmentation du calibre du rectum rétréci et d'une amélioration des symptômes d'obstruction.

Le lendemain de l'opération, le malade rendit en quantité des matières dures et volumineuses.

La cavité de l'abcès se combla assez vite, et la cicatrisation fut complète le 1er juillet.

Les douleurs lancinantes avaient disparu dès le jour de l'opération.

Les phénomènes d'obstruction ne se sont pas reproduits. Mais au bout de cinq à six semaines, la défécation redevint assez pénible, et il y eut de nouveau des matières rubannées.

L'examen local démontra que, seul, l'ancien rétrécissement annulaire était en cause. Ce rétrécissement était assez souple pour admettre le doigt sans trop de douleur, et il ne présentait qu'une hauteur de quelques millimètres. M. X... avait d'ailleurs observé que les premières matières évacuées étaient toujours étroites, et que les dernières matières présentaient, au contraire, un diamètre beaucoup plus considérable.

Cette sorte de valvule céda à la dilatation forcée.

Le point intéressant de cette observation est l'évolution de l'abcès para-sacré et la superposition de ces deux rétrécissements, l'un, datant de 21 ans au moins, sinon congénital, et constitué par un diaphragme rectal annulaire, l'autre, beaucoup plus récent, extrinsèque et de nature inflammatoire, occasionné par l'évolution lente et insidieuse d'un énorme phlegmon para-sacré.

On peut juger par les détails de cette observation quels risques eût fait courir au patient une laparotomie inopportune, au cours de laquelle auraient pu être faits des dégâts presque irrémédiables. J'in-

sisterai donc sur les avantages que présente, pour l'exploration de la partie moyenne du rectum, la méthode de Kraske.

La résection de l'extrémité du sacrum avait pour objet dans ce cas l'exploration directe de la masse indurée et du rétrécissement.

La découverte de l'abcès a réduit l'opération à ce premier temps. S'il n'y avait pas eu de collection purulente, l'incision de la paroi postérieure du rectum, si facilement accessible après la résection des dernières vertèbres sacrées, eût permis de mettre à découvert le bout inférieur du segment rétréci, de l'explorer directement et probablement d'en faire l'extirpation, suivie de la réunion circulaire du bout supérieur du gros intestin au bout inférieur.

L'opération de Kraske, primitivement conçue pour l'extirpation du cancer du rectum, est donc bien supérieure encore lorsqu'il s'agit de rechercher et d'atteindre chez l'homme certaines lésions d'un caractère non cancéreux, telles que les suppurations para-sacrées, certains kystes pelviens, et particulièrement les rétrécissements non cancéreux et très haut situés du rectum.

L'étiologie de l'abcès para-sacré qui est l'objet de cette observation est assez obscure. Le pus était lié, non fétide, et il contenait exclusivement des streptocoques.

Aucune manœuvre intra-rectale n'avait eu lieu depuis quatre ans. D'autre part, l'épaississement inflammatoire des parois du foyer dénotent un processus lent, une évolution subaiguë et chronique.

Il est donc vraisemblable que l'infection primitive qui a été le point de départ de l'abcès est demeurée latente pendant plusieurs mois, pendant plusieurs années peut-être, comme on l'observe dans certains cas de suppuration osseuse ou périutérine où les premiers symptômes remontent à 6, 8, 10 ou 15 années. La présence du streptocoque à l'état de pureté permet de supposer une ostéite à la face antérieure du sacrum, du type des ostéomyélites à streptocoques, à moins que la porte d'entrée ait été une simple excoriation rectale ayant donné passage au seul streptocoque, à l'exclusion de tous les autres microbes de l'intestin.

CONCLUSIONS

Ces observations, au nombre de neuf, correspondent à toute une variété de lésions pelviennes suppurées chez l'homme :

1° Arthrite tuberculeuse iléo-sacrée (obs. 4).

2° Suppuration de la région sacrée antérieure, avec foyer pelvien enkysté (obs. n. 9) ou bien avec prolongement vers l'arcade crurale

des deux côtés (obs. 3), ou bien encore avec ouverture dans le rectum (obs. 2).

3° Suppuration de la prostate et du trajet du canal déférent (obs. 1) avec fistule cutanée inguinale, fistule pelvienne de la partie inférieure de l'S iliaque et fistule uréthro-rectale trans-prostatique.

4° Kyste hydatique pelvien suppuré, ouvert dans la vessie (obs. 5).

5° Fistule entéro-vésicale entre la partie inférieure de l'S iliaque et la vessie, avec rétrécissement de l'intestin en aval de la fistule (obs. 7).

6° Suppuration pelvienne consécutive à une perforation accidentelle du rectum (obs. 6).

7° Pelvi-péritonite tuberculeuse enkystée consécutive à une tuberculose iléo-cæcale, avec fistule cæcale secondaire (obs. 8).

Le point de départ de la lésion est des plus variés : système osseux, organes génito-urinaires, kystes intra-pelviens rétro-péritonéaux, perforations intestinales; les agents infectieux observés ont été tantôt le bacille tuberculeux ou le staphylocoque doré, tantôt les bacilles de l'infection urineuse, tantôt l'ensemble de l'habitat bactériologique du gros intestin.

Quelles que soient l'étiologie et la variété de la suppuration intra-pelvienne observée, le foyer est susceptible de suivre tous les types d'évolution que l'on observait chez la femme avant l'extension du traitement chirurgical; il peut donner lieu à des fistules cutanées, à des fistules intestinales, à des fistules vésicales simples ou compliquées (fistules entéro-vésicales, fistules uréthro-rectales).

Le pronostic de la pelvipéritonite suppurée est, chez l'homme comme chez la femme, d'autant moins alarmant que le point de départ de l'infection est plus déclive.

La marche des suppurations pelviennes, chez l'homme, est le plus habituellement subaiguë et l'on n'observe guère les symptômes alarmants de la péritonite par perforation de la grande cavité péritonéale.

Les indications opératoires sont très variées. Les quelques observations que je viens de citer suffisent pour juger de quel intérêt est pour le chirurgien la cure de ces cas complexes, où la technique opératoire se trouve subordonnée aux incidents qui peuvent surgir au cours de l'intervention.

Sur ces neuf observations, nous relevons :

1° Une ablation de la prostate et des vésicules séminales, faite par une technique originale, et suivie de la fermeture d'une fistule uréthro-rectale (obs. 1).

2° Trois cas de suture de fistules intestinales (obs. 2, 5, 6).

3° Deux résections de l'intestin (obs. 7 et 8) et, dans l'observation 7, une suture de la vessie.

4° Cinq cas de résection sacro-coccygienne ou sacro-iliaque (obs. 1, 3, 4 et 9).

Soit cinq interventions par la voie sus-pubienne, une intervention par la voie sous-pubienne (périnéo-rectale) et cinq interventions par la voie postérieure (sacro-coccygienne ou sacro-iliaque). Ces interventions ont été combinées deux à deux chez plusieurs malades.

Je ne m'étendrai pas sur la technique opératoire, qui a été suffisamment développée.

Le but que je me suis proposé en groupant cette série de cas était d'attirer l'attention des chirurgiens sur toute une catégorie de suppurations pelviennes encore peu connues et qui ne rentrent ni dans le cadre de l'appendicite, ni dans le cadre des suppurations pelviennes d'origine génitale chez la femme.

Il m'a semblé plus caractéristique d'étudier ces suppurations extra-appendiculaires chez l'homme, car la fréquence des infections d'origine utérine n'aurait pas permis, chez la femme, de préciser aussi bien le diagnostic.

Certains types de ces suppurations pelviennes, que nous venons d'étudier chez l'homme, ne sont donc pas particuliers au sexe masculin. La fistule vésicale de l'observation 5 et la fistule entéro-vésicale de l'observation 7 auraient pu se produire également chez la femme.

C'est pourquoi j'ai cité comme annexe de l'observation 6 le cas presque identique de la malade du Dr Rebière, dont je n'aurais peut-être pas compris aussi bien l'étiologie si je n'avais pas observé, vers la même époque, la suppuration péri-rectale de ce jeune homme.

Nous conclurons que, chez l'homme comme chez la femme, les suppurations pelviennes peuvent avoir quatre points de départ bien distincts :

1° Le squelette; 2° les organes génitaux internes; 3° des kystes rétro-péritonéaux; 4° la partie terminale de l'S iliaque, le rectum et quelquefois le cæcum. Leur origine est assez souvent une lésion tuberculeuse.

L'appendicite doit être étudiée à part avec les lésions de la fosse iliaque. Elle ne rentre dans le cadre de la pelvi-péritonite que lorsque la suppuration affecte une marche descendante et presque exclusivement intra-pelvienne ou bien, chez la femme, lorsque l'appendice s'enflamme secondairement et par propagation d'une salpingite suppurée.

OPÉRATIONS SUR LES ORGANES GÉNITO-URINAIRES DE LA FEMME

EXPLORATION GYNÉCOLOGIQUE

L'exploration gynécologique ne se fait bien que lorsque la malade est suffisamment dévêtue. Elle doit entièrement enlever son corset. Le meilleur lit d'examen est une table de 2 mètres de longueur et de 50 centimètres de largeur, matelassée, et munie d'un oreiller de crin, sur lequel reposera la tête.

PALPER ABDOMINAL

Je pratique le palper dans le décubitus dorsal. La malade doit respirer librement, les bras sont étendus le long du tronc ; il est inutile de placer les jambes et les cuisses dans la demi-flexion. L'exploration manuelle doit être faite avec une grande douceur et la malade ne doit éprouver aucune douleur de la pression des doigts ; un palper brutal provoque une contraction réflexe de la paroi abdominale et il ne permet pas de faire un diagnostic précis. Les malades redoutent le chirurgien qui *a la main dure* et qui *leur fait mal.* La main doit explorer avec souplesse et légèreté, de manière à pénétrer jusqu'à la paroi abdominale postérieure. On obtient ce résultat petit à petit et pendant que se succèdent les inspirations, qui doivent être régulières et profondes.

TOUCHER VAGINAL

Je pratique généralement le toucher vaginal avec un gant de caoutchouc; les jambes et les cuisses sont placées en demi-flexion et

INSTRUMENTS POUR L'EXPLORATION GYNÉCOLOGIQUE

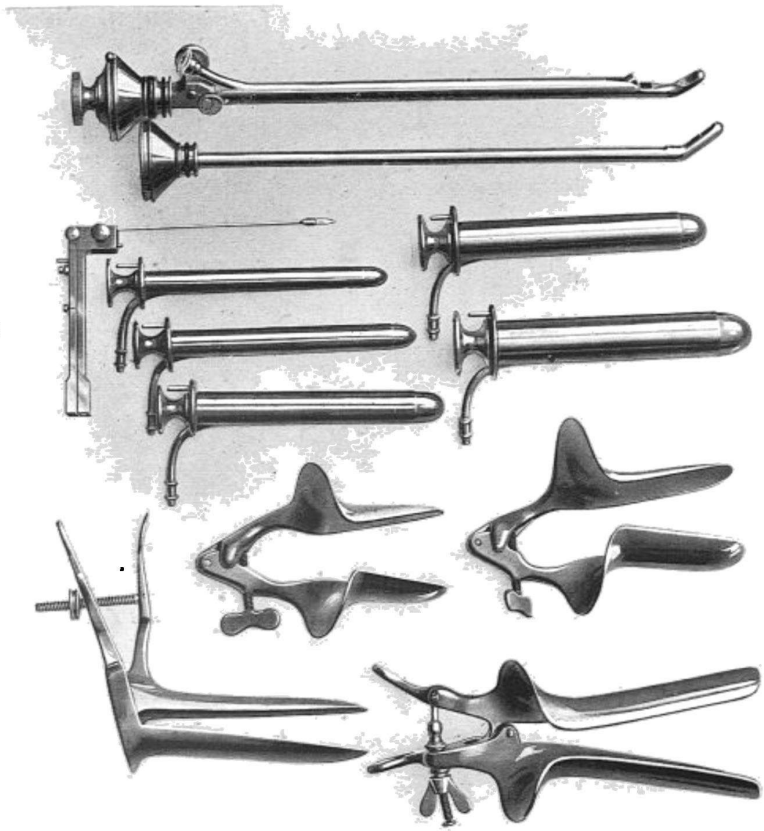

FIG. 140.

Cystoscopes de Nitze, modèle pour le cathétérisme de l'uretère et modèle simple. Cystoscope gynécologique à vision directe de Luys (5 calibres) et porte-lampe. 2 spéculums courts de Doyen (modèle Collin). Spéculum de Cusco. Spéculum long de Doyen pour l'hémorrhagie de l'uretère utérine.

les talons sont écartés de 20 centimètres environ. On doit procéder d'abord à l'examen de la vulve. Si l'éclairage direct n'est pas suffisant, on place sur le lit d'examen, au-devant de la vulve, une lampe électrique munie d'un réflecteur. On examine les parties génitales

externes, où existent souvent des lésions variées, rougeur, ulcérations, kystes. On pratiquera le toucher vaginal avec toutes les précautions nécessaires pour ne pas provoquer une douleur inutile, dans les cas où la muqueuse est sensible.

Dès que l'index a exploré les culs-de-sac et le col, on complète l'examen par le palper bimanuel.

PALPER BIMANUEL

Le palper abdominal est pratiqué avec la main gauche pendant que l'index droit complète l'exploration vaginale.

On peut faire, par l'exploration bimanuelle, un diagnostic très précis. J'ai fréquemment reconnu à leur consistance spéciale et à l'empreinte produite par l'index dans leur contenu caséeux, des kystes dermoïdes pelviens.

TOUCHER RECTAL

Le toucher rectal se fait avec un gant de caoutchouc. Je n'ai jamais obtenu du toucher rectal, pour le diagnostic gynécologique, des renseignements plus précis que ceux donnés par le toucher vaginal. Le toucher rectal est généralement inutile lorsque le rectum est sain. Il est au contraire indispensable si l'on soupçonne une fistule rectale gynécologique ou bien un cancer du rectum.

EXAMEN AU SPÉCULUM

Le spéculum le plus pratique est le spéculum de Cusco, à branches fixes ou pliantes. Lorsqu'il est nécessaire de placer une tige de laminaire ou bien une compresse, qu'il faut maintenir avec les pinces, pendant qu'on enlève le spéculum, il faut employer le modèle de Collin à une seule articulation. J'ai fait faire par M. Collin plusieurs modèles de ce spéculum, à valves très courtes, qui permettent d'abaisser le col.

Pour la toilette du péritoine après l'hystérectomie vaginale, il est préférable d'employer le spéculum à articulation unique de Doyen (Tome I, p. 255, fig. 232) qui donne plus de jour que le modèle de Collin, sans distendre davantage l'orifice vulvaire. Ce spéculum est particulièrement utile pour faire la compression directe d'une artériole vaginale ou de l'utérine, lorsqu'on observe une hémorrhagie vaginale secondaire au moment de l'élimination des escharres de l'hystérectomie vaginale.

Position de la malade

On peut faire l'examen au spéculum sur la table horizontale déjà décrite, et dans la position du toucher vaginal. Une lampe électrique à réflecteur est posée sur la table, entre les jambes de la malade. Le chirurgien, placé du côté droit, a toutes les commodités pour examiner le col et les culs-de-sac, pour explorer la cavité utérine, pour placer des tiges de laminaire, des tampons, etc. Cet examen se fait aussi très bien sur un lit ordinaire, les jambes et les cuisses étant à demi fléchies. Si la fenêtre qui donne l'éclairage se trouve sur le côté du lit et si l'on ne possède pas un réflecteur électrique, on peut placer la femme en travers du lit, les talons rapprochés des ischions.

DILATATION DU COL — ENDOSCOPIE UTÉRINE

La dilatation du col se fait de préférence sur une table gynécologique ou sur un lit d'opération disposé pour l'hystérectomie vaginale. Pour dilater le canal utérin, on saisit le col de chaque côté avec une pince à griffes et l'on introduit successivement des bougies graduées d'Hégar. La dilatation extemporanée du col exige l'anesthésie générale au chlorure d'éthyle. On peut introduire au bout de quelques minutes une bougie de 20 à 25 millimètres de diamètre. Il est alors facile de faire l'exploration digitale et l'endoscopie. L'endoscopie utérine se pratique avec un tube droit, pouvant recevoir à son extrémité un opercule de verre. On emploie les mêmes lampes que pour l'œsophagoscopie directe.

RECTOSCOPIE

La rectoscopie exige, s'il existe une fissure douloureuse de l'anus, l'anesthésie au chlorure d'éthyle et la dilatation forcée de l'anus avec le spéculum Cusco. On doit avoir des tubes rectoscopes à mandrin de plusieurs longueurs différentes, correspondant aux longueurs usitées : 1° pour la vessie et le vagin; 2° pour le larynx; 3° pour les bronches; 4° pour l'œsophagotomie, soit quatre longueurs.

CYSTOSCOPIE

La cystoscopie doit être faite toutes les fois qu'on soupçonne une lésion du côté des voies urinaires.

La cystoscopie se fait soit par l'examen direct avec les tubes de Luys, soit avec le cystoscope à prisme de M. Nitze; ces deux modes d'exploration ont chacun leurs indications.

Cystoscopie indirecte

Pour pratiquer la cystoscopie avec l'instrument de Nitze, on place la malade sur une chaise à spéculum, on évacue l'urine avec la sonde, on lave la vessie à l'eau stérilisée tiède, et on injecte 100 grammes du même liquide. Il faut que le contenu de la vessie soit limpide. La cystoscopie indirecte est très facile chez la femme. On emploiera un cystoscope très lumineux et à grande ouverture. On peut examiner rapidement toutes les parois de la vessie et le trigone. On fera, s'il y a lieu, le cathétérisme des uretères. Si cette exploration est nécessaire, il faut d'abord désinfecter la vessie avec soin, afin de ne pas risquer l'infection d'un uretère sain.

Lorsqu'on veut simplement juger comparativement le fonctionnement des deux reins, il suffit d'injecter sous la peau, un quart d'heure avant la cystoscopie, 2 centimètres cubes d'une solution extemporanée de carmin d'indigo à 5 p. 100, stérilisée avec soin. Nous avons déjà vu, à propos des opérations sur le rein, que l'on appréciera très bien, d'après l'intensité et la fréquence de l'évacuation de chaque uretère, le fonctionnement réciproque des reins.

Cystoscopie directe

Le champ de vision procuré par les tubes de Luys est assez restreint. Si l'on veut avoir un champ d'examen très large, il faut anesthésier la malade, afin de dilater l'urèthre et d'introduire un tube de 15 à 20 millimètres de diamètre. La cystoscopie directe doit se faire sur une table à renversement. On vide la vessie et on la lave dans la position horizontale, puis on la vide complètement. On renverse alors la table de 20 à 25 degrés. Le tube cystoscope doit être muni d'un aspirateur en rapport avec une trompe à vide. Dans cette position, l'air distend la vessie et son exploration est facile. L'aspirateur enlève les quelques gouttes d'urine qui arrivent au contact du cystoscope. On peut faire, grâce à la cystoscopie directe, le cathétérisme direct des uretères. On explorera successivement, en retirant l'instrument de millimètre en millimètre, la muqueuse du col vésical, où il y a souvent de petites ulcérations, puis la muqueuse uréthrale.

DÉSINFECTION DE LA VULVE ET DU VAGIN

On rasera la vulve, puis la malade se savonnera dans un bain, et on fera des lavages vaginaux avec une solution chaude de liqueur de Labarraque à 2 p. 100 ou de bichlorure de mercure à 1 p. 5 000.

OPÉRATIONS SUR L'ORIFICE VULVAIRE

LÉSIONS TRAUMATIQUES

PLAIES DE LA VULVE

La réparation des plaies de la vulve par instruments piquants ou tranchants ne donne lieu à aucune considération particulière. La suture se fait avec de la soie ou du crin de Florence. S'il y a menace de sphacèle, on surveillera l'élimination des escharres et on fera la réparation autoplastique après cicatrisation.

LÉSIONS INFLAMMATOIRES

ABCÈS DES GRANDES LÈVRES

Les abcès des grandes lèvres et ceux du canal de Nück produisent une tuméfaction inflammatoire considérable. On administrera, dès les premiers symptômes, la Mycolysine buvable et injectable. La résolution est fréquente. Si le pus se collecte, on l'évacuera par une petite incision, suivie de drainage. La réunion est très rapide sous l'action de la Mycolysine.

BARTHOLINITE SUPPURÉE

La Mycolysine détermine fréquemment la résolution de la bartholinite suppurée. Si le pus se collecte, on incisera au point le plus accessible. La vulvo-vaginite concomitante sera traitée par des irrigations tièdes avec la liqueur de Labarraque, dosée de 1 p. 200 à 1 p. 50 et que l'on répétera, s'il y a lieu, huit où dix fois par jour.

MALFORMATIONS CONGÉNITALES ET ACQUISES

MALFORMATIONS CONGÉNITALES

IMPERFORATION CONGÉNITALE DE LA VULVE

Cette malformation est assez fréquente. Elle n'est généralement diagnostiquée qu'à la puberté. En effet, lorsque l'imperforation de la vulve coïncide avec un développement normal du vagin et des organes génitaux internes, le sang des premières règles distend l'utérus, puis il s'accumule peu à peu dans la cavité utérine et dans le vagin. On observe alors à la vulve une saillie molle, fluctuante. Cette saillie présente, par transparence, une couleur violacée.

Au palper abdominal, on constate une tumeur assez volumineuse, dont la compression augmente la saillie de l'opercule vulvaire.

Dans deux de ces cas, j'ai pratiqué l'excision circulaire de l'hymen sur un diamètre de 4 centimètres environ, en prenant soin de réunir par un fin surjet circulaire la muqueuse vulvaire et la muqueuse vaginale. Un grand lavage antiseptique intra-utérin a été immédiatement pratiqué. Les malades furent tenues au lit pendant dix jours et elles reçurent des injections antiseptiques au nombre de 6 par vingt-quatre heures. L'administration de l'ergot de seigle à l'intérieur ou en injections sous-cutanées (ergotine) est excellente pour hâter l'involution de l'utérus.

Si la partie inférieure du vagin manque, on recherchera par la dissection le cul-de-sac vaginal. On se guidera sur l'index gauche introduit dans l'anus. On suivra la même technique que pour l'opération de l'imperforation congénitale de l'anus (voir tome IV).

La laparotomie, suivie de l'ablation des annexes et de l'utérus, est indiquée dans les cas où toute intervention par le périnée paraît impraticable.

MALFORMATIONS ACQUISES

BRIDES CICATRICIELLES

Ces malformations sont le plus souvent consécutives à des brûlures. Les tissus cicatriciels doivent être extirpés en totalité, dans toute leur surface et dans toute leur profondeur. On suivra, pour les réparations, la technique générale des autoplasties, qui a été décrite dans le tome I, pages 440 et suivantes.

TUMEURS

TUMEURS BÉNIGNES

VÉGÉTATIONS DE LA VULVE

Les végétations de petit volume, dites « crêtes de coqs », lorsqu'elles ont résisté au collodion salicylé (Créquy), seront traitées par l'excision.

L'anesthésie locale sera faite avec le chlorure d'éthyle.

Si le point d'implantation est assez étendu, il est bon de pratiquer à la base de chacune d'elles, pour assurer l'anesthésie locale, une injection intra-dermique de 1/2 centimètre cube d'une solution de chlorhydrate de cocaïne à 1/50e ou bien à 1/100e.

Chaque végétation sera attirée à l'aide d'une pince à griffes; on l'excisera d'un seul coup, avec de forts ciseaux. On obtient ainsi de petites plaies cutanées, qui sont immédiatement fermées à l'aide d'un ou deux crins de Florence.

Lorsque les végétations sont très étendues ou très volumineuses, leur excision donne lieu à une plaie béante assez large.

On fera l'autoplastie immédiate, de manière à reconstituer la vulve avec son aspect normal.

KYSTES DE LA GRANDE LÈVRE

On peut observer des kystes de la grande lèvre. J'ai eu l'occasion d'extirper un de ces kystes de forme allongée, qui s'était développé dans le vestige du canal péritonéal de Nück (fig. 141 et 142).

TUMEURS MALIGNES

CANCROÏDE DE LA VULVE

Le cancroïde de la vulve affecte tantôt la forme végétante, tantôt la forme ulcéreuse. Il peut atteindre toute la périphérie de la vulve, notamment le clitoris. La forme végétante peut être confondue avec d'autres affections, notamment avec des condylomes ou papillomes en plaques, qui atteignent, chez certaines femmes, des dimensions considérables.

Les végétations de la vulve, dans les cas où elles pourraient en

Fig. 141. — Kyste de la grande lèvre, développé dans le canal de Nück. Découverte du kyste.

Fig. 142. — Id. Dissection des adhérences profondes et énucléation de la poche kystique.

imposer pour un épithélioma, s'accompagnent, comme ce dernier, d'un suintement sanieux et fétide. La surface en est lobulée, en forme de chou-fleur, et elle présente des fissures profondes.

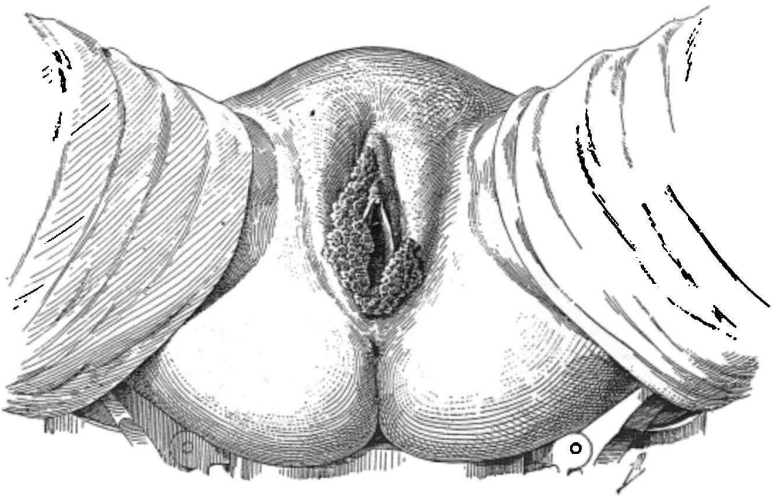

Fig. 143. — Cancroïde de la vulve.

Le doute est d'autant mieux permis dans les cas invétérés, que les papillomes simples sont susceptibles, à la vulve comme dans les autres régions, de dégénérer en cancroïde.

Le diagnostic peut être fait, s'il paraît incertain, par l'examen

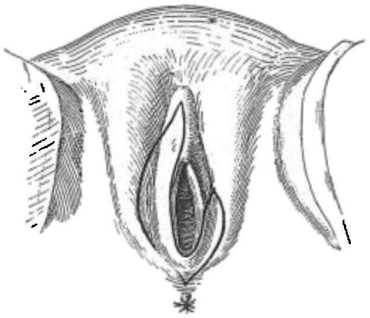

Fig. 144. — Id. Schéma de l'incision destinée à l'extirpation de cette tumeur.

histologique d'un fragment de la tumeur, prélevé en un point douteux, de préférence au niveau de la zone d'envahissement. Ce fragment doit comprendre une petite partie de peau saine et des tissus sous-cutanés, dont l'ablation se fait sans douleur à l'aide du chlorure d'éthyle et de la cocaïne.

L'examen histologique est particulièrement utile dans les cas où il existe des ganglions inguinaux indurés ou enflammés.

De simples végétations peuvent en effet s'accompagner d'adénopathies inflammatoires subaiguës, peu douloureuses, de même que les

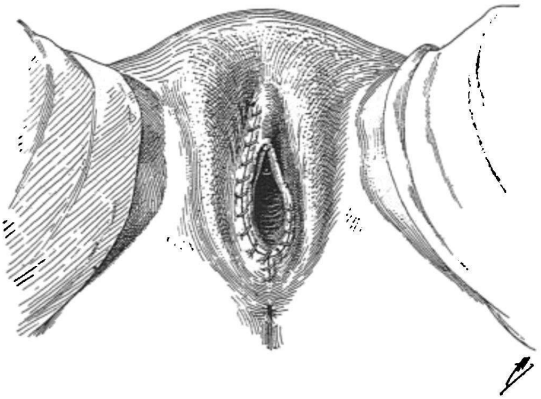

FIG. 145. — Id. Aspect des sutures.

cancroïdes ulcérés sont parfois le point de départ de phlegmons ganglionnaires à marche aiguë.

La forme ulcéreuse peut également être confondue, dans certains cas, avec des ulcérations tuberculeuses ou vénériennes. Le diagnostic n'offre aucune difficulté pour un œil exercé.

OPÉRATION

Soins préliminaires.

La région malade, lavée à plusieurs reprises à l'eau chaude et au savon, est désinfectée avec une solution de sublimé à 2 pour 1 000, puis avec de l'alcool formolé à 2 p. 100.

Procédé classique.

Le néoplasme est examiné avec soin, afin de préciser ses limites. L'extirpation doit être beaucoup plus profonde s'il s'agit d'un cancroïde que s'il s'agit de simples végétations.

1er Temps. — La tumeur est circonscrite par plusieurs incisions curvilignes, pratiquées à 12 ou 15 millimètres de distance de la zone d'envahissement, avec un bistouri bien tranchant et en plongeant jusque dans la couche sous-cutanée.

Si la périphérie du néoplasme est irrégulière, on annexe à l'inci-

sion ci-dessus décrite, et dont la direction générale est verticale, deux incisions latérales en V (fig. 147).

2e *Temps*. — L'angle supérieur du fragment qui doit être détaché est saisi à l'aide d'une pince à griffes à pression continue ou d'une pince

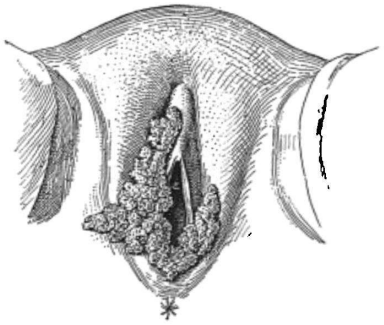

Fig. 146.
Cancroïde de la vulve empiétant à droite sur le pli génito-crural.

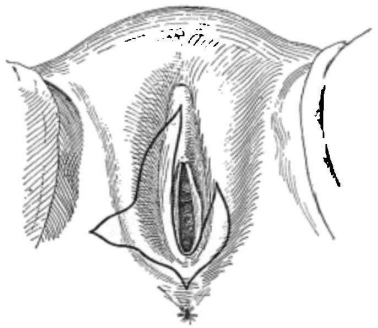

Fig. 147. — Id.
Schéma de l'incision cutanée pour l'extirpation de cette tumeur.

à anneaux, et on le détache de la profondeur aussi loin qu'il peut sembler nécessaire, à l'aide du bistouri, en dédolant.

La tumeur est saisie avec une pince à anneaux.

Quelquefois la blessure d'une artère de quelque importance exige l'application d'une pince hémostatique, suivie de ligature.

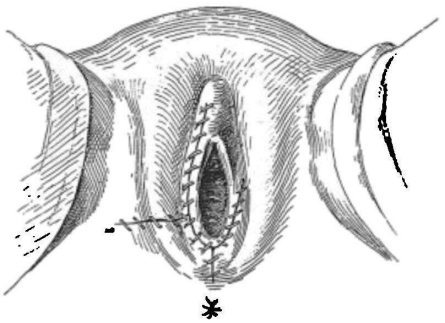

Fig. 148. — Aspect des sutures.

3e *Temps*. — Toilette de la plaie et autoplastie.

La laxité et le glissement facile de la peau des grandes lèvres et de la muqueuse vaginale permettent toujours, si l'on a quelque expérience des lois générales de l'autoplastie, d'obtenir une réunion satisfaisante.

Les sutures doivent être superficielles, afin que l'affrontement de

la peau et de la muqueuse vaginale soit parfait et sans recroquevillement.

Pansement compressif.

On fera 5 ou 6 fois par 24 heures, et sans exception chaque fois que la malade viendra d'uriner, une injection vaginale de sublimé à 1/5000e et un lavage vulvaire.

Ablation des sutures.

Les sutures seront enlevées entre le 4e et le 10e jour. Si quelques points semblent irriter la peau, il faut les sectionner dès le 3e jour.

Les fils des commissures doivent être enlevés avant les sutures de la partie moyenne, qu'il faut laisser aussi longtemps que la réunion n'est pas assurée.

Adénopathie inguinale.

S'il existe dans l'aine ou dans la région crurale des ganglions engorgés, ces ganglions doivent être extirpés dans la même séance que le néoplasme.

L'opération avec le bistouri n'est pas recommandable, car elle expose presque fatalement à la récidive.

PROCÉDÉ DE L'ÉLECTRO-COAGULATION

Depuis 1907, et pour le traitement de tous les cancers superficiels, je préfère l'Électro-coagulation thermique à l'instrument tranchant. Il est certain que les cancroïdes de la vulve, lorsqu'ils sont très limités et qu'il n'y a pas d'adénopathie, peuvent guérir à la suite d'une extirpation large, telle que nous l'avons décrite. J'ai eu autrefois des succès pour cette méthode. Par malheur la récidive est presque la règle et on s'expose, si l'opération est très étendue, à réinoculer les cellules cancéreuses dans la plaie. L'Électro-coagulation, au contraire, est une méthode sûre, toutes les fois qu'on l'emploie assez à temps, c'est-à-dire toutes les fois que l'on opère assez tôt pour pouvoir détruire toute l'étendue des tissus pathologiques.

La technique générale de l'Électro-coagulation a été décrite dans le supplément du tome III.

La destruction des cancroïdes de la vulve par la chaleur pénétrante, produite par les courants à haute fréquence et de basse tension, est très facile, car la lésion est superficielle.

On réglera l'intensité du courant de manière à obtenir un effet proportionné à l'étendue et à la profondeur de la lésion. On extirpe d'abord un fragment de la tumeur pour l'examen microscopique et l'on gratte le reste avec la curette, jusqu'au tissu fibreux sous-jacent. On fait alors agir le courant et on promène l'électrode sur toute l'étendue de la plaie. La surface d'implantation du cancroïde noircit très vite. L'élimination des escharres se fait en 2 ou 3 semaines. On remarquera immédiatement s'il persiste des points malades. L'aspect des bourgeons cancéreux est très caractéristique. On les détruira par la même méthode. On fera ultérieurement, s'il y a lieu, la réparation autoplastique de la cicatrice.

Adénopathie inguino-crurale.

Les ganglions seront extirpés dans la même séance et la plaie sera traitée par le bain thermo-électrique, jusqu'à la température de 60° centigrades, qui n'empêche pas la réunion de la peau. Si l'on atteint 65 ou 70°, il y aura élimination partielle des parois du champ opératoire et il faudra panser à plat.

OPÉRATIONS SUR L'URÈTHRE

LÉSIONS TRAUMATIQUES

Les plaies de l'urèthre sont faciles à réunir. Les corps étrangers se reconnaissent aisément sous l'anesthésie, grâce aux nouveaux moyens d'exploration, tel que la cystoscopie directe de Luys, qui permet de les extraire sans difficultés.

LÉSIONS INFLAMMATOIRES

URÉTHRITE BLENNORRHAGIQUE

La forme la plus fréquente est l'uréthrite aiguë. L'uréthrite blennorrhagique est souvent très rebelle. On la combattra par l'irrigation antiseptique discontinue (voir Blennorrhagie chez l'homme), c'est-à-dire par de grands lavages chauds de l'urèthre et de la vessie à l'eau boriquée à 4 p. 100 additionnée de liqueur de Labarraque dans la pro-

portion de 1 p. 200 à 1 p. 50. On administrera la Mycolysine à fortes doses. Si l'infection ne cède pas au bout de quelques jours on recherchera par l'urétroscopie directe s'il n'existe pas de petites ulcérations justiciables de la cautérisation directe au nitrate d'argent ou bien au galvano-cautère. Si la liqueur de Labarraque ne suffisait pas, on fera les lavages avec une solution aqueuse de bichlorure de mercure, titrée progressivement de 1 p. 30000 à 1 p. 7000, ou bien encore avec une solution de permanganate de potassium, de 1 p. 6000 à 1 p. 4000.

MALFORMATIONS CONGÉNITALES ET ACQUISES

MALFORMATIONS CONGÉNITALES

ATRÉSIE DU MÉAT

L'atrésie congénitale du méat peut exiger le débridement et l'éversion de la muqueuse, que l'on suturera aux bords de la plaie vulvaire.

MALFORMATIONS ACQUISES

RELÂCHEMENT DU MÉAT URINAIRE

L'urèthre de la femme peut être tellement large qu'il admet le petit doigt ou l'index. Cet élargissement de l'urèthre est quelquefois consécutif à une dilatation forcée, par exemple à la cystoscopie directe. Habituellement l'urèthre reprend très vite son calibre après la dilatation forcée.

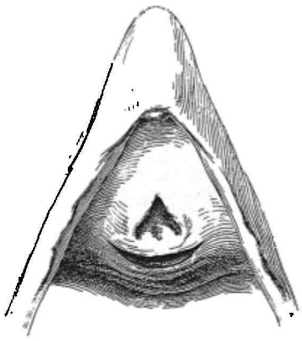

Fig. 149.
Incision transversale
pour le rétrécissement du méat urinaire.

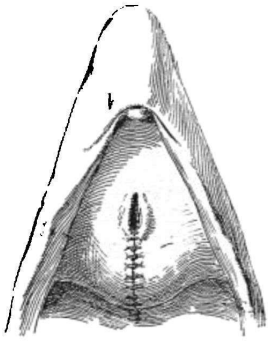

Fig. 150. — Id.
Suture longitudinale de l'incision.
Aspect de la ligne de réunion.

OPÉRATION

1re Méthode. — Rétrécissement de la colonne antérieure du vagin.

1er Temps. — On fait au-dessous de l'urèthre, dans l'épaisseur de la colonne antérieure du vagin, une incision transversale ou légèrement curviligne de 12 à 15 millimètres de longueur et de 2 centimètres de profondeur. On décolle assez haut la paroi uréthrale (fig. 149).

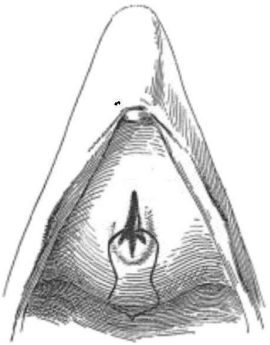

Fig. 151.
Résection partielle du méat urinaire.
Tracé des incisions.

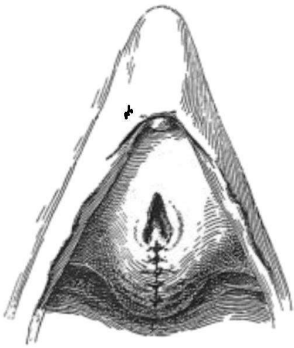

Fig. 152. — Id.
Suture longitudinale de la plaie.
Aspect de la ligne de réunion.

2e Temps. — On réunit cette incision par une suture verticale à points séparés (fig. 150).

2e Méthode. — Résection du méat et de la colonne antérieure du vagin.

1er Temps. — On trace avec le bistouri ou avec les ciseaux une incision elliptique à grand diamètre antéro-postérieur, comprenant la commissure postérieure de l'urèthre et toute l'étendue nécessaire de la colonne antérieure du vagin et on pratique l'hémostase, s'il y a lieu (fig. 151).

2e Temps. — Réunion longitudinale de la muqueuse uréthrale avec du fin catgut, réunion de la muqueuse vulvaire avec de la soie fine (fig. 152).

TUMEURS

TUMEURS BÉNIGNES

POLYPES DE L'URÈTHRE

Les polypes de l'orifice de l'urèthre sont assez fréquents chez la femme. Si le polype est pédiculé on peut l'extirper avec le thermo-

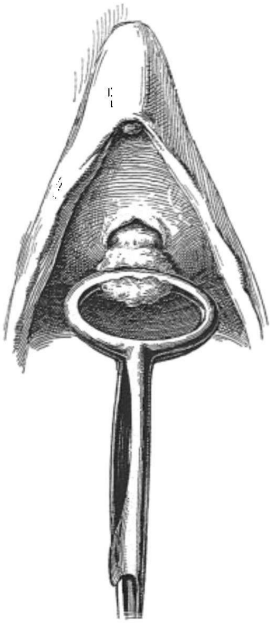

Fig. 153.
Polype de l'urèthre.

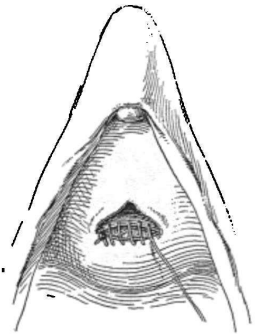

Fig. 154.
Id. Suture transversale de la plaie qui résulte de l'excision du polype.

cautère. S'il est sessile, on l'extirpera avec les ciseaux et on réparera la plaie par une fine suture de catgut.

TUMEURS MALIGNES

ÉPITHÉLIOMA

ÉLECTRO-COAGULATION THERMIQUE

La seule méthode capable de prévenir la récidive est l'Électrocoagulation thermique. L'opération sera surbordonnée à la topographie de la lésion. Si elle est très étendue, on placera une sonde à demeure. Lorsque la destruction du néoplasme produit des dégâts qui exigent une autoplastie secondaire, on fera cette autoplastie au bout de 6 à 8 mois, lorsqu'il n'y aura plus aucun danger de récidive.

OPÉRATIONS SUR LE PÉRINÉE ET SUR LE VAGIN

LÉSIONS TRAUMATIQUES

PLAIES ACCIDENTELLES

Les plaies accidentelles du périnée et des parois du vagin sont assez

INSTRUMENTS POUR LES OPÉRATIONS SUR LE PÉRINÉE, SUR L'ORIFICE ET SUR LES PAROIS DU VAGIN

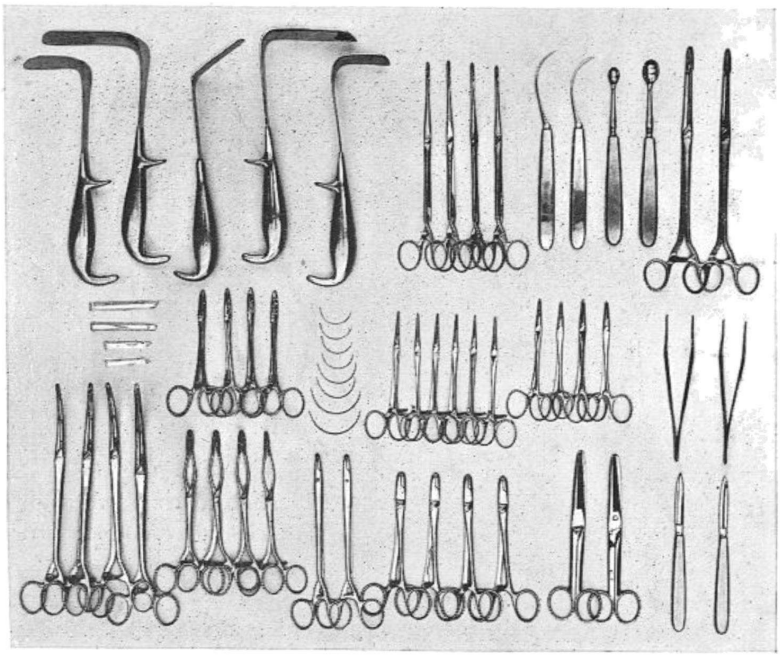

FIG. 155.

De bas en haut et de droite à gauche : 2 bistouris, 2 paires de forts ciseaux, 4 pinces à mors courts de Doyen, 2 porte-aiguilles à plateau excentré de Doyen, 4 pinces à anneaux, 4 longues pinces à mors courbes.

2 pinces à disséquer et à griffes, 4 pinces hémostatiques de Championnière, 6 pinces à anneaux et à griffes obliques de Doyen, 8 aiguilles à chas fendu, 4 petites pinces porte-aiguilles de Doyen, 4 drains de verre.

2 longues pinces à anneaux excentrés de Doyen, 2 curettes, 2 aiguilles à manche de Doyen, 4 pinces tire-balles de Collin, 4 écarteurs de Doyen et 1 écarteur oblique de Collin.

rares. Elles peuvent être produites par des corps étrangers. On y remédiera par les procédés habituels, particulièrement par la suture.

DÉCHIRURE DU PÉRINÉE

La déchirure du périnée est une complication fréquente de l'accouchement chez la primipare. Elle se produit tantôt au passage de la tête, tantôt au passage de l'épaule.

J'ai fréquemment observé la déchirure du périnée après les opérations laborieuses d'hystérectomie vaginale pour de gros utérus fibromateux. On fera la suture immédiate.

OPÉRATION

Temps préliminaire. — Toilette de la plaie avec une solution antiseptique non irritante.

1er Temps. — Suture de la fissure vaginale d'arrière en avant. On

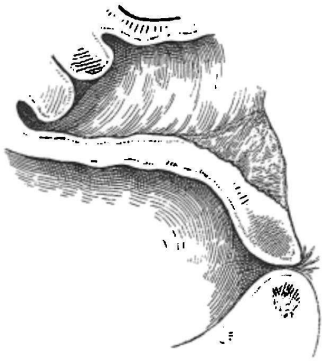

FIG. 156. — Déchirure du périnée. Coupe sagittale montrant la moitié gauche de la surface saignante.

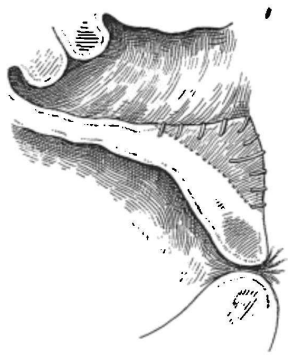

FIG. 157. — Idem. Coupe sagittale montrant les sutures vaginales et les sutures cutanées.

fera cette suture soit en surjet, avec du catgut, soit à points séparés, avec de la soie ou du crin de Florence.

2e *Temps.* — Suture de la fourchette et du périnée. On suture la peau de la fourchette à points séparés. On réunit ensuite la peau de la région périnéale.

Si l'on a fait la suture intra-vaginale au crin de Florence, on réunit les fils vaginaux en faisceau et on les lie ensemble, à quelques centimètres hors de la vulve. On coupera les fils périnéaux à 10 millimètres de chaque nœud.

Pansement aseptique. Lavages vaginaux. On enlèvera les fils vers le 10e jour.

La périnéorraphie tardive sera décrite à propos des malformations acquises.

LÉSIONS INFLAMMATOIRES

VAGINITE

La vaginite aiguë et la vaginite chronique seront traitées par les lavages antiseptiques chauds avec la liqueur de Labarraque de 1/200e à 1/50e, suivis, si la sécrétion est abondante, d'un tamponnement avec de la tarlatane imbibée du même liquide.

Il faut rechercher si l'inflammation est entretenue par une infection de la cavité utérine, que l'on traitera par la teinture d'iode, par le nitrate d'argent, par la liqueur de Labarraque ou par la chaleur pénétrante à 60°; on emploiera dans ce dernier cas un électrode cylindro-sphérique de petit diamètre, que l'on mettra successivement en contact par un mouvement rapide de va-et-vient avec toute la surface de la muqueuse. On évitera ainsi de cautériser à l'excès un point quelconque.

MALFORMATIONS CONGÉNITALES ET ACQUISES

MALFORMATIONS CONGÉNITALES

VAGINISME

Le vaginisme est une contracture douloureuse et involontaire du sphincter vulvaire. Ce symptôme est assez analogue aux accidents de la « fissure à l'anus ». Le vaginisme est une affection très pénible pour les jeunes femmes, et sa persistance donne lieu le plus souvent à des accidents d'hypocondrie. La contracture spasmodique de la vulve est souvent très rebelle et elle résiste particulièrement à la dilatation forcée, qui est au contraire souveraine dans les cas de fissure anale.

Le nombre des traitements chirurgicaux proposés contre le vaginisme témoigne de leur inefficacité : excision de l'hymen et des caroncules myrtiformes, section du nerf honteux interne, section sous-cutanée du sphincter vaginal, débridement et éversion de la muqueuse vulvaire, etc.

Aucun des procédés proposés ne permettant d'obtenir une guérison certaine avec un résultat plastique satisfaisant, j'ai imaginé en 1895 l'opération suivante : la vulve est rasée, puis désinfectée, ainsi que le vagin ; j'introduis dans l'anus l'index et le médius gauches recouvert d'un gant de caoutchouc, et j'incise transversalement la fourchette sur

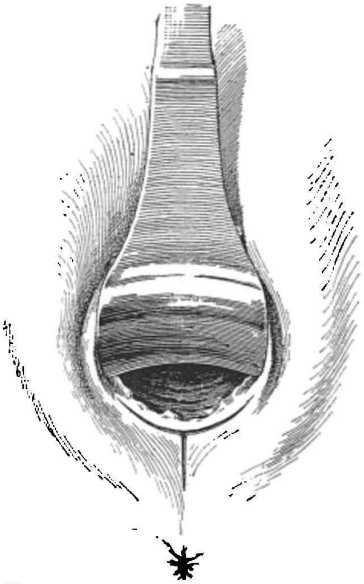

Fig. 158. — Vaginisme. Incision en T, pour l'élargissement de la fourchette.

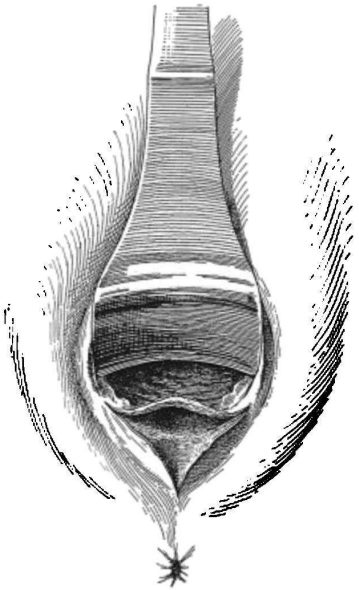

Fig. 159. — Id.
Décollement de la muqueuse vaginale et section du sphincter vulvaire.

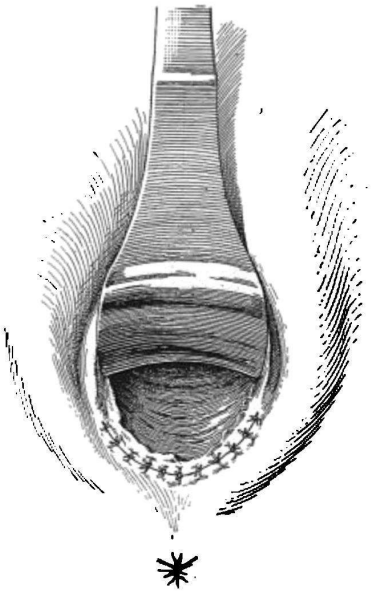

Fig. 160. — Id.
Réunion transversale de la plaie. Aspect des sutures.

une largeur de 30 à 40 millimètres. Cette incision est faite soit d'un trait avec le bistouri, soit en plusieurs fois, avec les ciseaux droits. La lèvre antérieure de la plaie est alors saisie entre les mors d'une pince à anneaux, et je la décolle des tissus sous-jacents sur une profondeur de 30 millimètres environ. Le sphincter est ainsi mis à nu. J'incise franchement du fond de cette plaie béante la peau du raphé périnéal et le muscle sous-jacent. L'index droit, introduit dans la plaie, s'assure que la section des fibres sphinctériennes est suffisante et il complète, s'il y a lieu, leur déchirure par une pression énergique.

La réunion est faite transversalement, à points séparés ; le décollement de la muqueuse de la colonne postérieure du vagin permet en effet de suturer la partie moyenne du petit lambeau médian au point le plus déclive de l'incision cutanée verticale, dont les deux lèvres latérales, entr'ouvertes, viennent contribuer, chacune pour sa part, à l'agrandissement de la circonférence vulvaire. La cicatrisation est obtenue en 8 à 10 jours. Le résultat plastique est très satisfaisant, comme le représente la figure 160, et on n'observe jamais l'ectropion de la muqueuse vaginale.

OPÉRATION

1er Temps. — Section transversale de la fourchette, empiétant de 2 à 3 millimètres sur la peau du périnée.

2e Temps. — La muqueuse vaginale est saisie avec une pince à anneaux et elle est décollée sur une profondeur de 30 à 40 millimètres.

3e Temps. — Section verticale de la peau du périnée et des muscles sous-jacents sur une hauteur de 10 à 12 millimètres.

4e Temps. — Suture transversale du lambeau vaginal de la peau. On fera disparaître la petite encoche périnéale. Ce procédé agrandit l'orifice vaginal.

Cette opération, qui se fait en quelques minutes, guérit en quelques jours les cas les plus invétérés de vaginisme ; elle prépare en même temps la vulve au travail de l'accouchement, qui est si souvent retardé, chez les primipares, par la résistance du périnée.

VAGIN DIDELPHE

Lorsqu'il existe deux vagins et deux cols de l'utérus aboutissant soit à deux corps utérins, soit à un corps utérin unique et bifide, il est rare que l'un des conduits vaginaux ne soit pas beaucoup plus développé que l'autre. Si l'atrésie des deux conduits exigeait une auto-

plastie, cette opération consisterait dans la section transversale de la cloison médiane, suivie de la réunion bilatérale et longitudinale des deux muqueuses antérieures et des deux muqueuses postérieures, avec du catgut ou de la soie n° 2.

STÉNOSE CONGÉNITALE DU VAGIN

Lorsque le vagin est réduit à un canal long et étroit, on peut être appelé à pratiquer la création d'un vagin artificiel. La technique opératoire variera suivant les cas particuliers.

ABSENCE DU VAGIN

L'absence du vagin coïncide avec une atrophie de l'utérus, qui est réduit en un petit cylindre musculeux de 10 à 12 millimètres de diamètre avec cavité rudimentaire.

CRÉATION D'UN VAGIN ARTIFICIEL

1° Greffe périnéale d'une anse de l'intestin grêle.

On peut être appelé à créer un vagin chez une femme atteinte de cette malformation. On peut tenter en pareil cas la greffe périnéale d'une anse intestinale.

Cette opération pourrait être tentée également dans le cas d'un vagin rudimentaire. On créerait le nouveau vagin en avant du vagin rudimentaire et on pourrait compléter ultérieurement l'intervention par l'opération du vagin didelphe.

On pratique d'abord la laparotomie, et on recherche, vers la fin de l'iléon, une anse d'intestin grêle dont le mésentère soit assez long pour lui permettre de descendre sans tiraillement au fond du cul-de-sac de Douglas. On isole un segment de cette anse intestinale de 20 centimètres de longueur, après double fermeture du bout supérieur et du bout inférieur en cordon de bourse, en amont et en aval, et on rétablit le cours des matières par une anastomose latérale. Voir t. IV. Le segment exclu, dont l'orifice supérieur a été refermé en cordon de bourse, servira à créer un vagin. On incise la vulve et on y attire l'extrémité inférieure de ce segment intestinal, provisoirement fermée par une ligature. On enlève la ligature et on réunit la muqueuse du bout inférieur de l'intestin à celle de l'orifice vulvaire. Le segment intestinal ainsi ectopié conserve sa circulation mésentérique.

OPÉRATION

1er Temps. — Incision longitudinale de la région vulvaire au point précis où devrait exister l'orifice du vagin. Il y a généralement en ce point une dépression infundibuliforme.

2e Temps. — Divulsion du tissu conjonctif de l'espace périnéo-rectal, où devra se trouver le nouveau vagin. S'il existe un canal vaginal rudimentaire, on incisera le canal à sa partie inférieure, sur toute sa longueur, et on préparera par divulsion avec une longue pince à mors puissants, ou bien en entr'ouvrant de forts ciseaux à hystérectomie, le trajet du nouveau canal vaginal.

3e Temps. — *Laparotomie médiane.* On choisit l'anse de l'iléon dont le mésentère est le plus long, et on exclut de cette anse intestinale un segment de 20 centimètres de longueur. On écrase d'abord en amont, on lie dans le sillon d'écrasement, on écrase à 10 millimètres au-dessus et on fait une 2e ligature. On agit de même à 20 centimètres en aval. On coupe entre chaque double ligature, en prenant soin de ménager l'intégrité du mésentère. On ferme aussitôt le bout supérieur de l'iléon par une double suture en cordon de bourse, on referme par le même procédé le bout inférieur, puis l'extrémité du segment intermédiaire, et on lie avec soin le bout inférieur, pour éviter toute contamination du péritoine. Le petit moignon inférieur sera brûlé avec le thermocautère.

4e Temps. — Entéro-anastomose latérale des deux bouts de l'iléon, pour le rétablissement du cours des matières et réparation minutieuse des brèches mésentériques.

5e Temps. — Perforation du péritoine dans l'espace vésico-rectal, où l'on attire de haut en bas, jusqu'à la vulve, l'extrémité du segment intestinal. On résèque s'il y a lieu, ce qui semble exubérant et on suture la muqueuse intestinale à la peau de la vulve.

6e Temps. — Toilette de l'abdomen. Fermeture du ventre.

2° Cloisonnement du rectum.

Lorsque le rectum est très large, on peut tenter d'en détacher toute sa paroi antérieure pour reconstituer le vagin. L'ampoule rectale est souvent très dilatée chez la femme, et sa circonférence peut atteindre jusqu'à 20 ou 25 centimètres. Cette opération exige l'incision longitudinale de la cloison recto-vaginale tout entière, y compris le périnée.

OPÉRATION

Temps préliminaire. — L'ampoule rectale sera dilatée pendant plusieurs jours par les applications répétées d'un ballon ovalaire de caoutchouc, qu'on remplira d'air.

1er Temps. — Section de la cloison vagino-rectale, y compris le périnée.

2e Temps. — On taille aux dépens de la paroi antérieure de l'ampoule rectale un lambeau ovalaire d'une étendue suffisante pour créer le nouveau vagin.

3e Temps. — Fermeture du nouveau cul-de-sac vaginal et réunion longitudinale, d'arrière en avant, du segment muqueux qui servira de vagin.

4e Temps. — Suture longitudinale, d'arrière en avant, de la plaie de la paroi rectale antérieure.

5e Temps. — Reconstitution de la fourchette et réparation du périnée. Drainage de l'espace vagino-rectal.

MALFORMATIONS ACQUISES

DÉCHIRURE DU PÉRINÉE. — PÉRINÉORAPHIE

J'ai plusieurs fois réuni de profondes déchirures du périnée immédiatement après la délivrance. On suture d'abord le vagin, puis la peau. On obtient la réunion immédiate.

Lorsque la déchirure du périnée n'a pas été réunie immédiatement, la plaie suppure et il faut procéder à une autoplastie ultérieure.

1er cas. — La déchirure date de 2 à 3 semaines.

La plaie est bourgeonnante ou bien elle est à peine cicatrisée. Dans ce cas on réséquera toute l'épaisseur des tissus enflammés.

On procédera ensuite à la réunion, comme il est indiqué ci-dessus.

2e cas. — La plaie est cicatrisée.

Que la cicatrice soit récente ou ancienne, on ne peut obtenir une bonne réunion qu'en extirpant la cicatrice en totalité.

La technique est donc identique dans les deux cas. On doit exciser toute la cicatrice, afin de rétablir la plaie telle qu'elle existait au moment de la déchirure. On fera ensuite la suture comme s'il s'agissait d'une périnéoraphie immédiate.

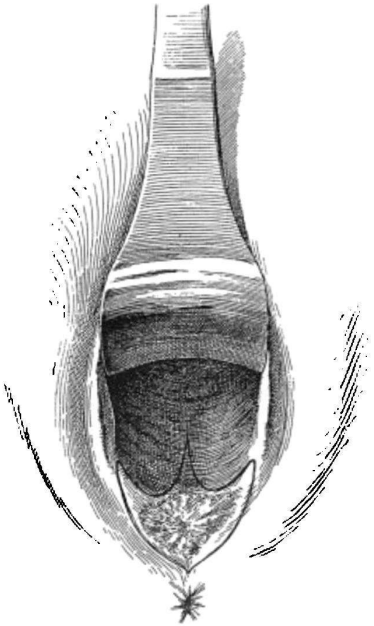

Fig. 161. — Déchirure ancienne du périnée. Tracé des incisions par l'extirpation du tissu cicatriciel.

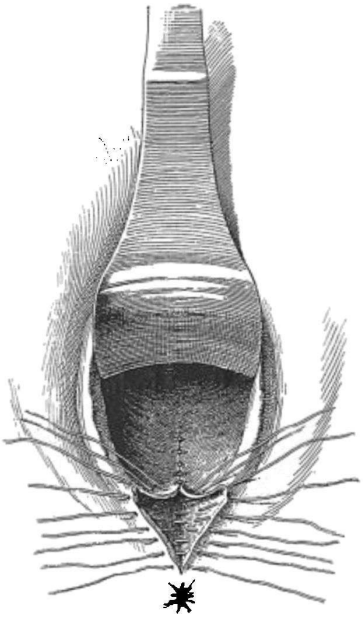

Fig. 162. — Id.
La suture du vagin est presque terminée.

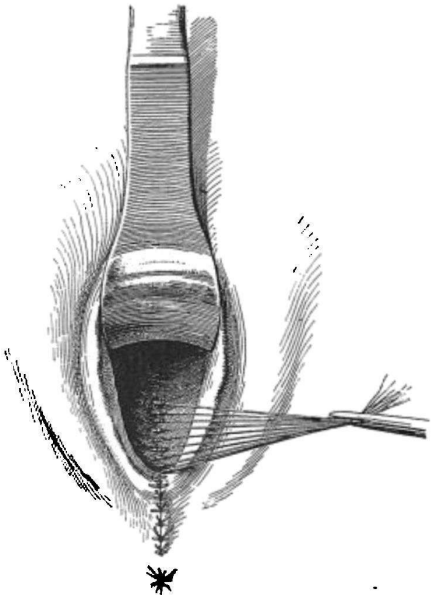

Fig. 163. — Id.
Aspect des sutures vaginales (fils réunis en faisceau) et des sutures cutanées.

OPÉRATION

1er Temps. — La surface bourgeonnante ou la cicatrice est circonscrite du côté du vagin par deux incisions longitudinales en A, et, du côté du périnée, par deux incisions qui partent de l'extrémité inférieure des précédentes pour se réunir en V en avant de l'anus.

On extirpe complètement avec les pinces à griffes et le bistouri ou bien les ciseaux toute l'épaisseur des tissus enflammés ou cicatriciels. La section de la muqueuse vaginale et la section de la peau doivent être très nettes.

2e Temps. — *Suture du vagin.* — On réduit le vagin d'arrière en avant, soit à points séparés avec de la soie ou du crin de Florence, soit avec un surjet de catgut N° 2.

Je préfère le surjet de catgut. L'extrémité inférieure du surjet marque le point où se trouvera la commissure vaginale.

3e Temps. — *Suture de la fourchette et du périnée.* — On réunit la fourchette à points séparés avec de la soie ou du crin de Florence.

Lorsque le décollement profond est très étendu, et lorsqu'il y a une hémorrhagie en nappe, on place dans le périnée un drain de verre, que l'on fixe à la peau avec un fil de soie.

On enlève le drain vers le 5e jour et les fils après le 10e jour.

DISTENSION ET PROLAPSUS DE LA MUQUEUSE VAGINALE

La distension permanente et le relâchement de l'orifice vulvaire et de la muqueuse vaginale sont justiciables, au même titre que les déchirures périnéales, d'une opération plastique.

Cet état de relâchement de l'orifice vulvaire se traduit tantôt par le prolapsus de la vessie, tantôt par une rectocèle, et il se complique souvent d'un abaissement considérable du col. Nous envisagerons ici la réparation de la vulve dans le cas de relâchement considérable de l'orifice vaginal, avec cystocèle et rectocèle simples.

Les degrés plus marqués du prolapsus génital, *prolapsus utérin complet ou incomplet, avec ou sans hypertrophie du col,* seront étudiés, au point de vue de leur cure opératoire, à propos des interventions sur l'utérus.

L'état de la muqueuse vaginale, dans les cas de cystocèle et de rectocèle, est très particulier et on constate le plus souvent une augmentation notable de la surface du canal vaginal.

La muqueuse, qui a été forcée au moment de l'accouchement, a

perdu toute élasticité. Elle est épaissie, de structure fibreuse et, lorsqu'elle fait depuis longtemps saillie à l'extérieur, elle présente un aspect cutané. Parfois même, à la longue, s'y produisent des ulcérations calleuses.

La reconstitution du vagin exige la suppression de la muqueuse exubérante. Le tracé du lambeau qui sera réséqué doit correspondre à toute l'étendue de la hernie vésicale ou rectale.

CYSTOCÈLE. — COLPORAPHIE ANTÉRIEURE

Tantôt la cystocèle porte particulièrement sur la portion la plus inférieure de la colonne antérieure du vagin, qui est hypertrophiée et

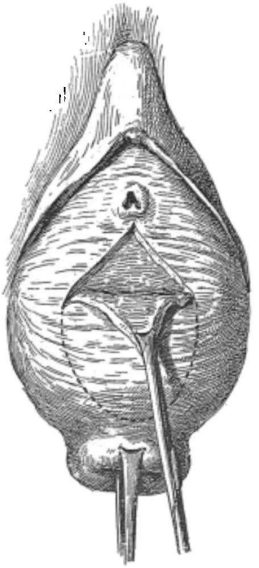

Fig. 164.
Colporaphie antérieure. Tracé et dissection du lambeau muqueux.



Fig. 165. — Id.
Schéma du plissement de la muqueuse vésicale et de la suture vaginale.

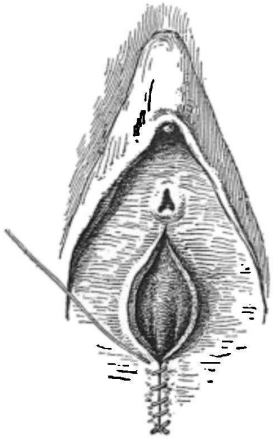

Fig. 166. — Id.
Suture de la muqueuse vaginale en surjet avec un fil de catgut.

fait saillie hors de la vulve, tantôt on observe le prolapsus de la paroi vésico-vaginale proprement dite.

OPÉRATION

Temps préliminaire. — Le col, qu'il est facile d'abaisser, puisqu'il existe un certain degré de prolapsus, est saisi par sa lèvre antérieure à l'aide d'une pince à griffes, et on l'attire à la vulve.

1er Temps. — Une incision en V à pointe antérieure, aboutissant

en avant au voisinage du méat urinaire, circonscrit latéralement les limites extrêmes de la surface qui devra être réséquée.

On trace d'abord cette incision avec le bistouri.

2e *Temps*. — Dès qu'on aura bien déterminé l'étendue de la perte

Fig. 167. — Colporaphie antérieure. Résection du lambeau muqueux.

de substance nécessaire, on procède à la résection de la muqueuse exubérante.

L'angle médian et antérieur du V est saisi à l'aide d'une pince à griffes, et on le détache avec le bistouri des tissus péri-uréthraux, auxquels il adhère assez intimement. Le décollement est prolongé à droite

et à gauche jusqu'à ce que l'on atteigne la cloison vésico-vaginale proprement dite. Le lambeau flottant est alors saisi avec une pince à anneaux et l'on détache en quelques instants de la vessie, à l'aide de l'index et du médius gauches, recouverts d'une compresse, la paroi

Fig. 168. — Id. Réunion de la muqueuse vaginale par un surjet de catgut.

vaginale antérieure, jusqu'au voisinage du col utérin. On détache ensuite la muqueuse vaginale à droite et à gauche, aussi loin que doit s'étendre la résection. Les deux incisions latérales sont alors prolongées, d'avant en arrière jusqu'au voisinage du col, en prenant soin de ne couper la muqueuse qu'à 5 ou 6 millimètres de l'angle

dièdre formé par le dédoublement de la cloison vésico-vaginale.

On obtient ainsi, pour la réunion, deux véritables lambeaux vaginaux, ce qui permet l'application d'une suture solide. Cette suture très résistante permettra de refouler définitivement le bas-fond de la vessie vers la cavité pelvienne.

3e Temps. — La réunion est faite en surjet avec du catgut n° 2.

On fera, jusqu'à complète cicatrisation, 5 à 6 lavages vaginaux par jour avec du sublimé à 1 p. 5 000.

RELÂCHEMENT DE LA FOURCHETTE ET RECTOCÈLE
COLPO-PÉRINÉORAPHIE

La combinaison de la colporaphie postérieure et de la périnéo-

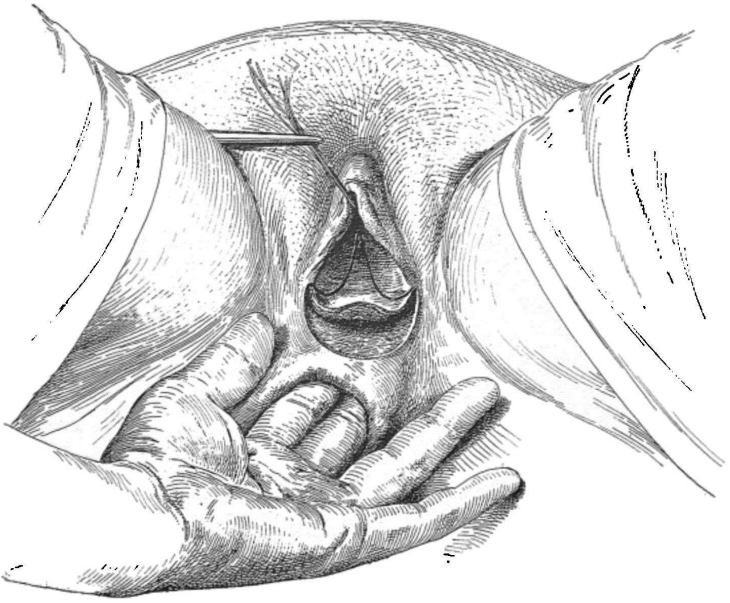

Fig. 169. — Colpo-périnéoraphie complémentaire d'une colporaphie antérieure, où la suture a été faite à points séparés avec du crin de Florence. Extirpation de la muqueuse exubérante. Les doigts de la main gauche reconnaissent l'épaisseur de la paroi recto-vaginale, qu'on pourrait accidentellement perforer.

raphie convient aux cas où le périnée, distendu d'une manière permanente, est simplement relâché, sans qu'il y ait jamais eu de déchirure véritable. L'élargissement exagéré de la vulve se fait aux dépens du plancher périnéal, et la reconstitution de ce dernier est indispensable.

La vulve peut se trouver tellement relâchée qu'il soit possible d'y faire pénétrer, sans effort, sous le chloroforme, le poing fermé.

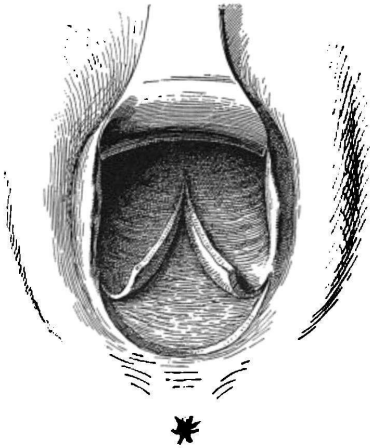

Fig. 170. — Id.
Aspect des lambeaux vaginaux et de la perte de substance.

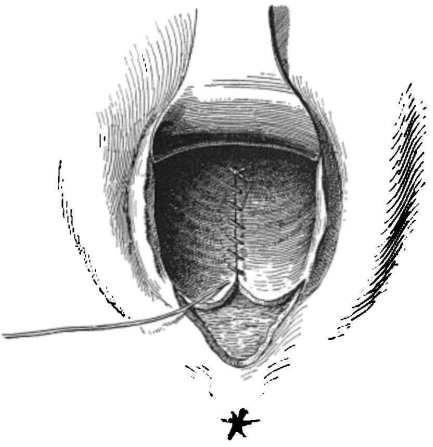

Fig. 171. — Id.
Réunion de la muqueuse vaginale par un surjet de catgut.

Cet état de l'orifice vulvaire s'accompagne habituellement d'un certain degré de prolapsus utérin, avec rectocèle et cystocèle.

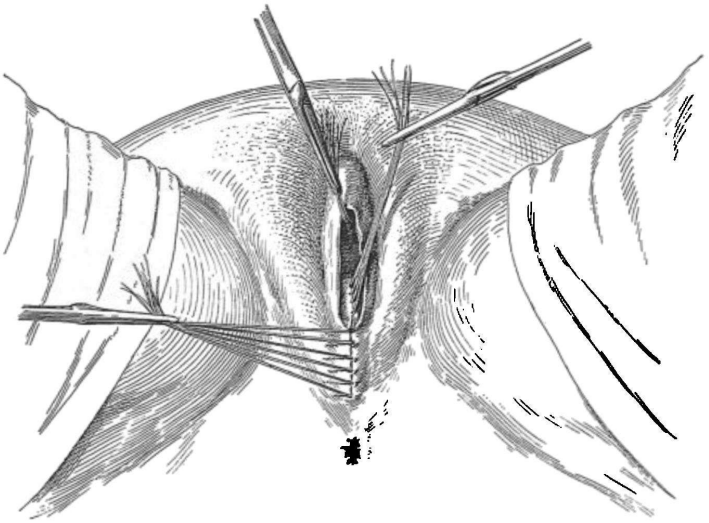

Fig. 172. — Id. L'opération est terminée. La suture est faite au crin de Florence. Les fils vaginaux antérieurs et postérieurs et les fils périnéaux ont été réunis en trois faisceaux distincts.

La fourchette est alors située très en arrière, tout près de l'anus. L'examen local permet de constater si, oui ou non, les téguments

sont intacts en ce point, ou bien s'ils présentent les traces d'une cicatrice ancienne.

Il est souvent indiqué de pratiquer dans la même séance la colporaphie antérieure, qui est faite la première, et ensuite la colpo-périnéoraphie (fig. 169 et 172).

OPÉRATION

L'index et le médius gauche, recouverts d'un gant de caoutchouc,

Fig. 173. — Colpo-périnéoraphie. Section de la fourchette avec les ciseaux, par le procédé de Doyen.

sont introduits dans le rectum, afin de faire saillir la fourchette et de tendre les téguments, qui sont très lâches (fig. 169).

1er Temps. — On incise transversalement, à l'aide du bistouri et à l'union de la muqueuse et de la peau, la fourchette du vagin. Cette incision doit être prolongée en avant, de chaque côté de l'orifice vulvaire, en forme de fer à cheval, et aussi haut qu'il paraît nécessaire pour obtenir le rétrécissement de la vulve à un diamètre normal.

Le résultat définitif peut être immédiatement apprécié, car la circonférence de la vulve sera réduite, lorsque l'opération sera terminée, à l'étendue des tissus qui sont laissés intacts, au-dessus de l'incision en fer à cheval.

J'ai modifié en 1899 la technique de l'incision de la fourchette de la manière suivante :

Je recherche d'abord du côté gauche par rapport au chirurgien, le

Fig. 174. — Id. Dissection du lambeau vaginal.

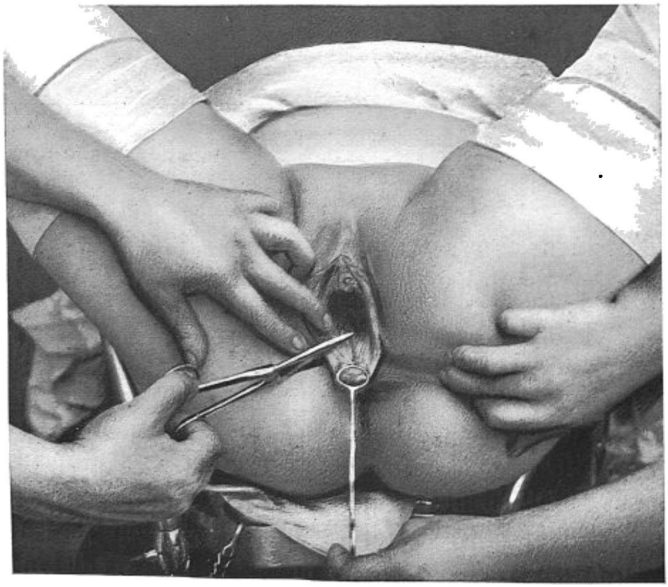

Fig. 175. — Id. Section curviligne de ce lambeau du côté droit.

point extrême de l'incision en fer à cheval. Je fais une petite incision

avec les ciseaux et j'y introduis une des branches de l'instrument, de manière à décoller la peau de la fourchette, que j'incise jusqu'au point symétrique, situé de l'autre côté de la vulve (fig. 173).

2e *Temps*. — La partie moyenne du lambeau vaginal ainsi tracé est saisie à l'aide d'une pince à anneaux et elle est attirée en haut avec la main gauche, tandis que l'index droit poursuit le décollement dans la profondeur. Il est souvent nécessaire de libérer par quelques

Fig. 176. — Id. Même section, du côté gauche.

coups de ciseaux le lambeau vaginal de ses connexions musculaires inférieures.

Dès que le lambeau vaginal postérieur se trouve détaché sur une profondeur de 12 à 15 millimètres, il suffit, pour le décoller plus profondément, de refouler les tissus lâches de la cloison recto-vaginale avec une compresse. Ce décollement est très facile dès que l'on a atteint la couche celluleuse inter-vagino-rectale.

On doit prolonger le décollement, sous la forme d'un Λ à pointe postérieure, aussi loin vers le col de l'utérus qu'il paraît être utile de le faire pour pouvoir retrancher une étendue suffisante de la muqueuse vaginale.

3e *Temps*. — Le triangle muqueux est réséqué avec les ciseaux, suivant deux incisions curvilignes à concavité externe, partant de l'orifice vulvaire, où se trouvent les limites latérales de la première section, et se réunissant en Λ à l'extrémité postérieure du décollement.

Comme dans la colporaphie antérieure, la résection du lambeau vaginal postérieur sera pratiquée à 5 ou 6 millimètres de l'angle dièdre formé par le soulèvement du lambeau muqueux que l'on a détaché du plancher périnéal et de la cloison recto-vaginale. Cet artifice permet d'obtenir, par suite du renversement vers le vagin et de l'adossement de ces petits lambeaux muqueux, un affrontement parfait et une suture très solide.

4e *Temps. Suture.* — La suture se fait, comme pour la péri-

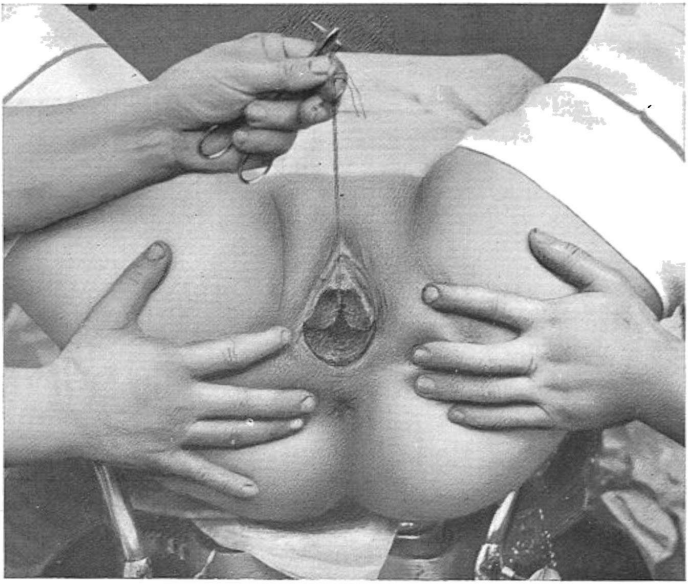

Fig. 177. — Id. Pose du premier point vaginal.

néoraphie, en deux temps : suture à points séparés à la soie ou bien surjet de catgut pour le vagin; suture à points séparés pour la peau. Le surjet vaginal se termine à 4 ou 5 millimètres de la nouvelle commissure, qui deviendra la fourchette, et l'on commence en ce point la suture de la peau à points séparés. Lorsque la réunion est terminée, toute la ligne des sutures se trouve, comme dans la périnéoraphie simple, rigoureusement médiane.

Je ne place que dans des cas exceptionnels deux ou trois sutures profondes de catgut et un drain de verre.

Comme traitement consécutif, des injections vaginales et un tampon antiseptique compressif sur le périnée.

Les points séparés sont enlevés après le 10e jour.

TUMEURS

TUMEURS BÉNIGNES

KYSTES. — PAPILLOMES

L'ablation des kystes sous-muqueux de l'orifice ou du conduit vaginal ne présente aucune difficulté. Les papillomes sont excisés avec leur point d'implantation et l'on suture la plaie muqueuse. Si le papillome est assez étendu, on le détruira par l'Électro-coagulation thermique.

TUMEURS MALIGNES

ÉPITHÉLIOMA

L'épithélioma du vagin est assez fréquent. Le seul procédé opératoire que l'on puisse employer dans le cas d'épithélioma du vagin est l'Électro-coagulation thermique. On vérifiera au bout de trois ou quatre semaines si l'opération a été complète; s'il reste des points suspects, on les détruira immédiatement.

Ce procédé donne des résultats remarquables dans des cas nombreux où la chirurgie était autrefois impuissante et où l'ablation par le bistouri était souvent suivie de récidive. On traitera les adénopathies inguinales comme nous l'avons décrit pour le cancer de la vulve.

OPÉRATIONS SUR LA CLOISON RECTO-VAGINALE

MALFORMATIONS CONGENITALES ET ACQUISES

MALFORMATIONS ACQUISES

DÉCHIRURE DU PÉRINÉE ET DE LA CLOISON RECTO-VAGINALE

La déchirure complète du périnée et de la cloison recto-vaginale est un accident qui s'observe de moins en moins à mesure que se perfectionne la pratique de l'obstétrique. On doit procéder à la suture immédiate si l'on est appelé moins de deux heures après la rupture. Si la plaie est infectée on ne doit pas tenter l'autoplastie avant 3 ou 4 mois.

La déchirure complète du périnée et de la cloison recto-vaginale a pour conséquence l'incontinence absolue des gaz et des matières fécales. Il se produit un *cloaque* vagino-rectal ; cette infirmité est une des plus pénibles qui puisse affliger la femme. Autrefois presque au-dessus des ressources de l'art, cette lésion est aujourd'hui réparable.

Je décrirai l'opération dans le cas le plus compliqué, celui repré-

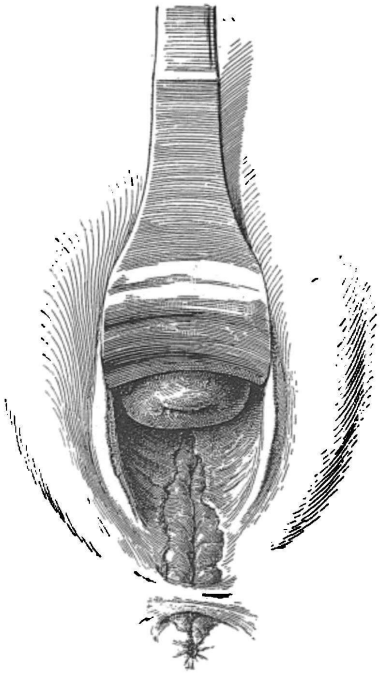

Fig. 178.
Déchirure complète de la cloison recto-vaginale, avec bride cicatricielle. La bride sera excisée.

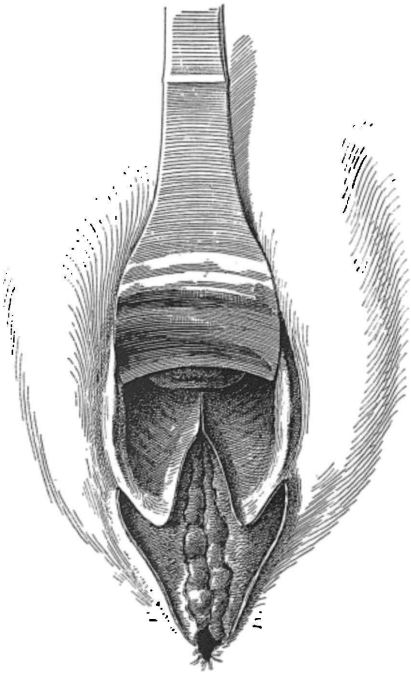

Fig. 179. — Id.
Avivement par le procédé de Doyen. Le dédoublement remonte plus haut que la commissure supérieure de la fistule.

senté figure 178, d'après nature. Chez cette personne, la déchirure se prolongeait jusqu'au voisinage du col utérin. On observe fréquemment en pareil cas des cicatrices irrégulières, et particulièrement une ou plusieurs brides transversales qui unissent, en forme de pont, les surfaces cicatricielles latérales ; ces adhérences cicatricielles se produisent par suite du contact des surfaces bourgeonnantes, au moment de la cicatrisation de la plaie primitive. Voici la technique de cette opération, telle que je l'ai imaginée en 1886.

OPÉRATION

Temps préliminaire. — On purge la malade, puis on provoque la

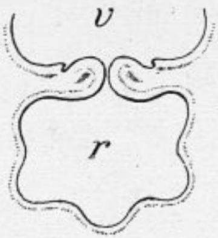

FIG. 180.
Coupe de la fistule montrant la hernie vaginale de la muqueuse rectale.

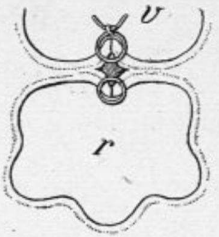

FIG. 181.
Même coupe, montrant la suture séparée des muqueuses vaginale et rectale.

constipation par l'administration de 5 à 10 pilules d'opium de 0,01 centigramme chacune d'heure en heure,

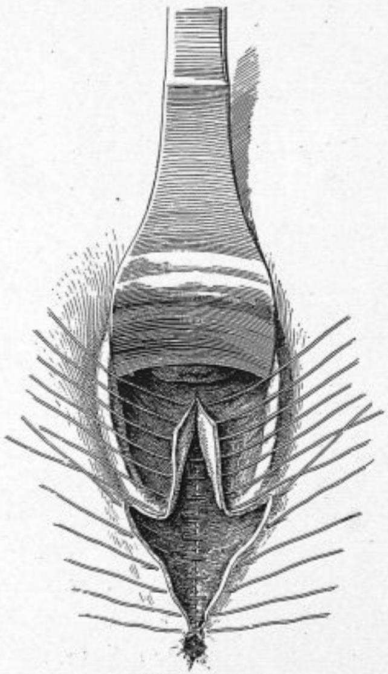

FIG. 182.
Le rectum vient d'être suturé. Disposition des sutures pour la réunion du vagin et du périnée.

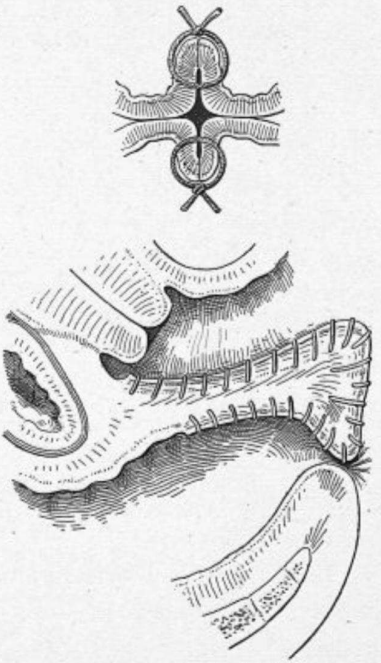

FIG. 183 et 184.
L'opération est terminée. Aspect des sutures sur une coupe frontale et sur une coupe sagittale.

1er Temps. — La cicatrice cutanée est circonscrite par deux incisions obliques de dehors en dedans et d'avant en arrière, et qui partent

de ses parties latérales, au niveau des petites lèvres, pour aboutir au voisinage de l'anus. Ces incisions doivent être faites exactement sur la ligne qui représentait, au moment de la rupture, le raphé périnéal. Les brides cicatricielles, s'il en existe, ont été préalablement excisées.

2e *Temps*. — La cicatrice bimuqueuse est circonscrite par deux incisions analogues, de l'orifice du vagin jusqu'à l'extrémité profonde de la déchirure. Les deux petits triangles latéraux ainsi circonscrits

Fig. 185. — Déchirure complète de la cloison recto-vaginale. Avivement par le procédé de Doyen.

sont des surfaces cicatricielles; on les extirpe avec les ciseaux et les pinces à griffes.

3e *Temps*. — On dédouble, avec les ciseaux et les pinces à griffes, la cloison recto-vaginale, sur toute l'étendue de la perte de substance, de manière à façonner un lambeau muqueux très étoffé, qui servira à reconstituer la paroi postérieure du vagin. On incise alors la muqueuse vaginale jusqu'à 15 ou 20 millimètres au-dessus de la déchirure de la cloison recto-vaginale, puis on prolonge le décollement en ce point, où il est nécessaire d'obtenir une bonne coaptation. On avive enfin, de deux coups de ciseaux, les bords irréguliers de la fissure rectale, et tout est prêt pour la suture.

4e Temps. — *Suture du rectum.* La muqueuse rectale est réunie d'arrière en avant, par un surjet à la soie n° 3. Cette soie doit être moins fine que celle qui sert aux résections de l'intestin. Le surjet rectal sera suffisamment serré pour assurer un affrontement parfait de la muqueuse, dont les bords se trouvent éversés du côté du rectum.

On placera en bas, près de l'anus, pour plus de sécurité, deux ou trois points séparés avec de la soie n° 3 ou du crin de Florence.

FIG. 186. — Id. La suture du rectum est terminée. Pose du premier fil vaginal.

Le rectum étant ainsi refermé, la plaie est lavée avec soin et on fait un second surjet cellulo-celluleux qui recouvre le premier et l'exclut du champ opératoire.

5e Temps. — *Suture du vagin.* On suture la muqueuse vaginale soit en surjet, au catgut, soit à points séparés, avec de la soie ou du crin de Florence, en prenant soin d'adosser les lambeaux muqueux latéraux aussi largement que possible, particulièrement au voisinage du col. Nous avons vu que dans ce but et à la partie supérieure de la déchirure, le dédoublement de la cloison recto-vaginale a été prolongé à 15 ou 20 millimètres au-dessus de la limite supérieure de la déchirure rectale, de manière à obtenir deux lambeaux muqueux latéraux bien étoffés. La suture du vagin se fait de haut en bas.

6e Temps. — Suture du périnée. Le raphé périnéal est à son tour reconstitué par une série de points séparés.

Suites opératoires.

Dans cette opération, la suture du vagin à points séparés est plus sûre que le surjet; d'autre part, comme la réfection totale du périnée et de la cloison recto-vaginale se pratique souvent chez des femmes encore jeunes et qui peuvent avoir d'autres enfants, la vulve doit être laissée assez large. L'ablation des fils vaginaux peut ainsi se faire aisément, au bout de 12 à 14 jours, à l'aide d'une petite valve oblique.

On peut employer également, pour enlever les fils vaginaux, le petit modèle du spéculum à valves courtes que j'ai fait établir pour la cystotomie sus-pubienne.

On laissera en place le surjet rectal. Si l'on voulait enlever le fil rectal, il serait préférable de fixer le chef initial sur un bouton plat, en le laissant assez long pour sortir de l'anus. Vers le 20e jour, on coupe le fil au-dessous du bouton, et on tire sur le bout inférieur, qui a été fixé par le même procédé. Une anesthésie de quelques minutes au chlorure d'éthyle facilite cette petite opération, et évite à l'opérée des souffrances inutiles. Il faut se garder, en enlevant le fil rectal, de provoquer une distension dangereuse de la ligne de réunion, que pourraient rompre des manœuvres intempestives.

L'alimentation, pendant les 8 premiers jours qui suivent l'intervention, doit être aussi réduite que possible. Elle se composera exclusivement de bouillon, d'œufs, de viandes blanches et de très peu de pain, de substances assimilables, en un mot, qui ne laisseront dans l'intestin que peu de résidus.

Une selle précoce a-t-elle lieu, l'extrémité inférieure du rectum sera désinfectée, autant qu'il sera possible de le faire, par une large irrigation d'eau tiède additionnée de 1 p. 100 de liqueur de Labarraque.

On donnera 4 à 6 injections vaginales par jour avec la liqueur de Labarraque à 1 p. 100 ou bien avec la solution de bichlorure de mercure à 1 p. 5 000. On appliquera sur le périnée un pansement antiseptique.

FISTULES RECTO-VAGINALES

Les fistules recto-vaginales s'observent soit au voisinage de la fourchette, soit vers la partie moyenne du vagin, soit encore près du col de l'utérus.

Les fistules consécutives aux accouchements laborieux s'observent le plus souvent dans les deux tiers inférieurs du vagin.

L'aspect en est très variable. Les fistules voisines du périnée sont habituellement assez étroites; leur trajet présente 6, 8, 10 et même 15 millimètres de longueur. Il est alors oblique et irrégulier.

Les fistules de la partie moyenne du vagin sont au contraire assez larges et les bords sont taillés comme à l'emporte-pièce. La cloison recto-vaginale est en effet tellement mince en ce point, que le pourtour de la fistule se réduit à l'état d'un étroit rebord tranchant, où la muqueuse vaginale vient se continuer directement avec la muqueuse rectale. Cette dernière, quand l'orifice est large et lorsqu'il atteint un diamètre de 15 à 20 millimètres, fait le plus souvent saillie dans le vagin, sous l'aspect de replis rosés, à disposition rayonnée.

Les fistules juxta-utérines sont rarement des fistules directes. Elles sont habituellement consécutives à l'ouverture simultanée, dans le rectum et dans le vagin, d'un abcès péri-utérin, avec persistance de la perméabilité de l'orifice intestinal et pénétration des matières fécales dans la poche. On les observe parfois à la suite de l'hystérectomie.

Ces fistules sont plutôt des fistules stercorales indirectes que des fistules *recto-vaginales* vraies, telles qu'on les conçoit ordinairement. Cette distinction est d'autant plus exacte que la communication avec l'intestin, très haut située, est rarement justiciable du même procédé opératoire que la fistule recto-vaginale commune.

Il est presque inutile d'ajouter que le terme de fistule recto-vaginale comporte l'existence d'un orifice dont le pourtour est bien cicatrisé et qui ne peut plus ni se rétrécir ni s'élargir. Cette définition exclut de ce chapitre le traitement des plaies récentes, non encore cicatrisées, de la cloison recto-vaginale, ainsi que le traitement des fistules cancéreuses, qui sont irréparables tant qu'on ne s'est pas rendu maître du cancer.

1° Fistules recto-vaginales juxta-périnéales.

Le trajet, lorsqu'il siège au voisinage du périnée, est le plus souvent compliqué d'une déchirure plus ou moins étendue de la fourchette. Quelles que soient son étroitesse et son étendue, le meilleur procédé, pour en obtenir la guérison opératoire, est de l'inciser d'un coup de ciseaux. On transforme ainsi la fistule en une rupture complète du périnée et de la cloison recto-vaginale. La plaie sera traitée, après résection complète du trajet fistuleux, par le procédé de dédou-

blement (voir ci-dessus) suivi de la suture du rectum, puis de la réparation de la muqueuse vaginale.

OPÉRATION

L'avivement par dédoublement, la confection des lambeaux vaginaux, la suture en surjet du rectum, la suture du vagin et celle du

INSTRUMENTS POUR LES OPÉRATIONS PLASTIQUES SUR LE VAGIN ET POUR LA CURE DES FISTULES VAGINALES

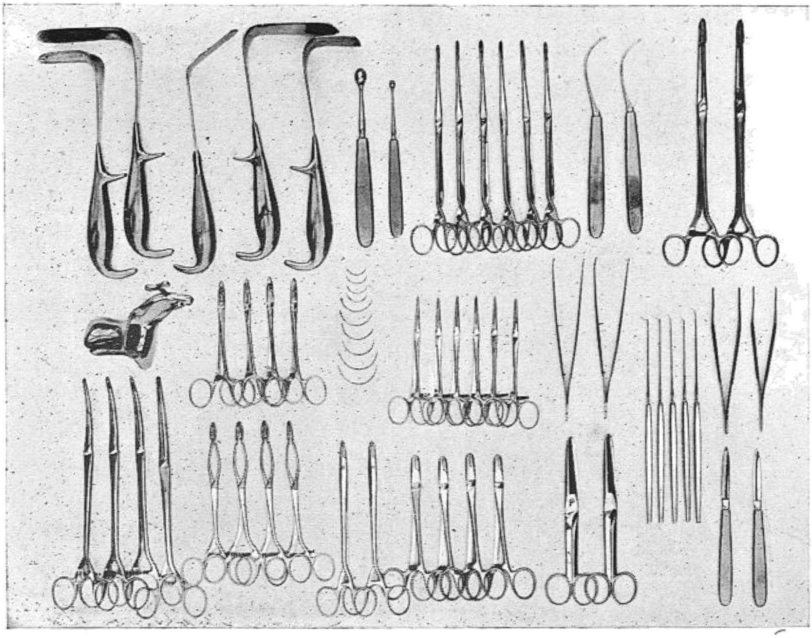

FIG. 187.

De bas en haut et de droite à gauche : 2 bistouris, 2 paires de ciseaux droits, 4 pinces à mors courts de Doyen, 2 pinces porte-aiguilles à plateau excentré, 4 pinces à mors ovales, 4 grandes pinces courbes.

2 pinces à disséquer et à griffes, 5 bistouris coudés à fistules, de Doyen, 2 pinces à griffes à mors courbes, 6 pinces de Championnière, des aiguilles assorties, 4 pinces porte-aiguilles de Doyen, 1 spéculum court de Doyen.

2 pinces à mors ovales et excentrés, 2 aiguilles à manches, 6 pinces tire-balles, 2 curettes, 4 valves de Doyen et 1 écarteur oblique.

périnée se pratiquent comme il est indiqué dans le chapitre précédent (rupture complète du périnée et de la cloison recto-vaginale).

J'ai employé avec succès ce procédé dans plusieurs cas difficiles.

La guérison est d'autant plus rapide que la plus grande partie des sutures réunit des tissus sains et dont la section a été faite pendant

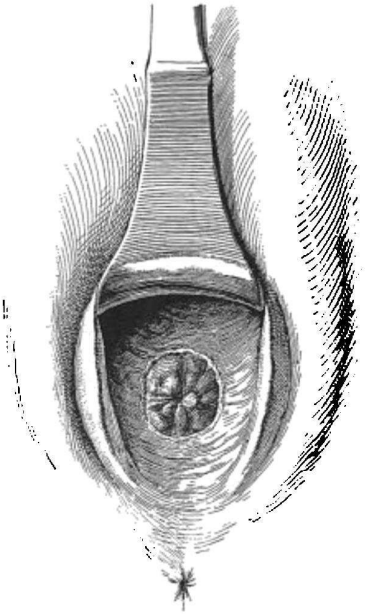

Fig. 188.
Fistule recto-vaginale de la partie moyenne du vagin.

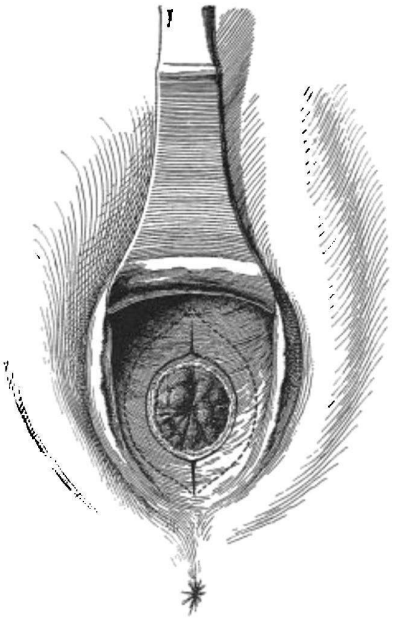

Fig. 189. — Id.
Incision libératrice et tracé du lambeau muqueux.

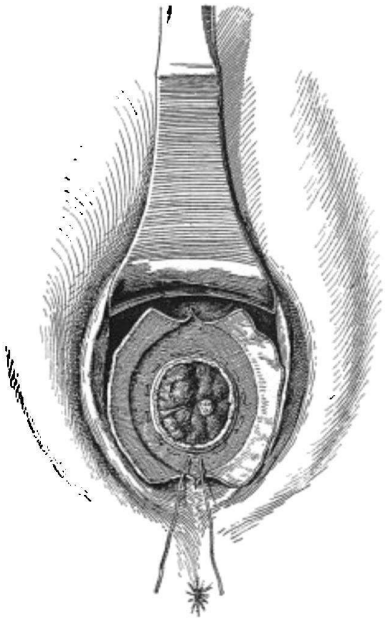

Fig. 190. — Id. Les lambeaux muqueux ont été disséqués.
Pose de la suture rectale en cordon de bourse.

l'opération, dans le but de permettre l'ablation très complète des parois du trajet fistuleux.

2° Fistules recto-vaginales de la partie moyenne du vagin.

Lorsque la fistule siège au niveau de la partie la plus mince de la cloison recto-vaginale, les bords sont souvent très minces et la muqueuse rectale, lorsque l'orifice est large, fait hernie dans le vagin.

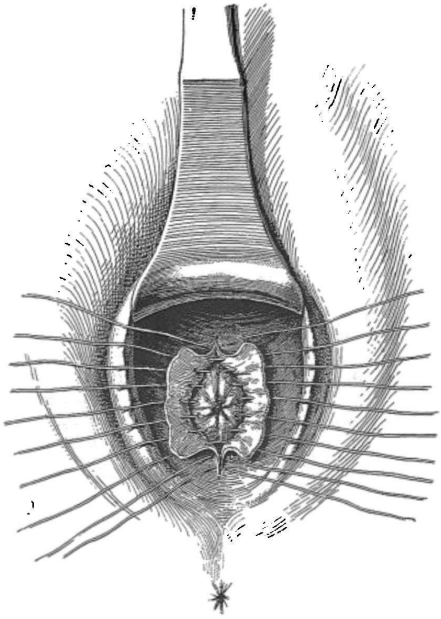

Fig. 191. — Id.
Fermeture punctiforme du rectum. Pose des fils pour la suture du vagin.

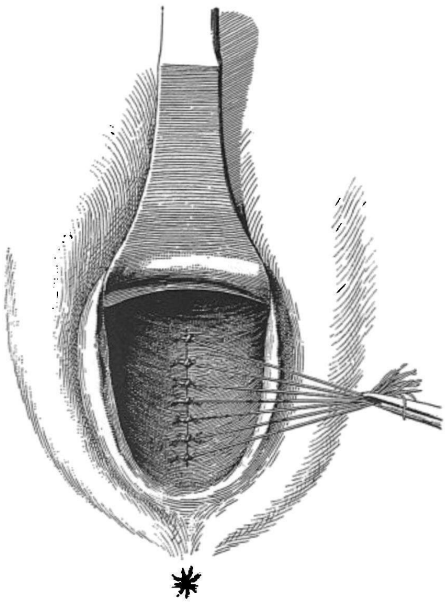

Fig. 192. — Id.
La suture est terminée. Aspect de la ligne de réunion.

J'ai imaginé, en 1892, pour remédier à cette infirmité, le manuel opératoire suivant :

L'orifice vaginal est circonscrit par une incision circulaire, pratiquée à 1 ou 2 millimètres en dehors de ses lèvres, sur la muqueuse saine. Je fais alors, suivant la direction du grand axe de la fistule, si elle est ovalaire, ou bien, si elle est arrondie, dans le sens où le vagin semble devoir le mieux se plisser, deux incisions complémentaires, longitudinales ou transversales, de 8 à 10 millimètres de longueur. La muqueuse vaginale est détachée de la cloison recto-vaginale et le décollement est poursuivi, à l'aide d'une spatule tranchante ou des ciseaux courbes, sur tout le pourtour de l'orifice. Cette manœuvre a pour effet

de constituer, si les incisions libératrices ont été pratiquées, par exemple, comme le représente la figure 189, deux lambeaux vaginaux latéraux, de forme curviligne et d'une hauteur de 6 à 8 millimètres.

Je circonscris alors l'orifice rectal par un fil de soie disposé en cordon de bourse (fig. 190), je serre ce fil, et je le noue, de manière à fermer la communication du vagin avec l'intestin (fig. 192). Le fil de soie qui sert à cet usage doit être d'assez petit diamètre, n° 3 par exemple. Il faut serrer le fil petit à petit et avec précaution, de manière à réaliser complètement le froncement de tissus. On ne doit nouer que lorsque le froncement est parfait. On obtient ainsi une suture punctiforme et hermétique. On s'exposerait, au contraire, si l'on voulait serrer et nouer d'un seul coup, soit à casser le fil, soit à n'obtenir qu'une fermeture incomplète du rectum.

L'orifice rectal se trouvant réduit à l'état d'un simple point, d'une sorte d'ombilic, oblitéré par une ligature circulaire, on exclut la première suture par une seconde ligature en cordon de bourse, superposée à la première et portant sur la paroi externe du rectum. On lave à grande eau, et on suture à points séparés, avec de la soie ou du crin de Florence, les deux petits lambeaux de muqueuse vaginale. Ce procédé est très sûr et il donne une guérison rapide. Les crins de Florence qui réunissent la muqueuse vaginale seront passés, si la plaie est assez large, dans la paroi musculaire du rectum, afin que l'affrontement soit plus complet.

Le principe de cette opération est, comme le démontrent les figures 191 et 192 : 1° de réduire à un simple point, c'est-à-dire au minimum possible, la communication avec le rectum, afin de diminuer les chances d'infection secondaire de la suture vaginale; 2° d'obtenir au contraire du côté du vagin un affrontement large et vivace.

Nous avons vu dans la Technique Chirurgicale générale, tome I, que ce procédé s'applique à toute une série de cas analogues : fistules vésico-vaginales, fistules urétéro-vaginales, perforations intestinales, petites hernies ombilicales, etc., etc.

Voici les différents temps de l'opération :

OPÉRATION

Temps préliminaire. — On purgera la malade, puis on lui administrera d'heure en heure, la veille de l'opération, de 5 à 10 pilules d'extrait d'opium de 0,01 centigramme chacune, pour produire la constipation. On fera, avant l'opération, la dilatation forcée de l'anus avec un spéculum Cusco.

1er Temps. — Incision circulaire de la muqueuse vaginale, circonscrivant la fistule.

2e Temps. — Incision rectiligne soit longitudinale, — antérieure et postérieure, — soit transversale, — gauche et droite, — suivant que le rapprochement des parois du vagin paraît devoir mieux se faire de gauche à droite ou d'avant en arrière. Si la fistule présente une forme allongée, on fera les incisions longitudinales aux extrémités du grand diamètre.

3e Temps. — Décollement des deux lambeaux muqueux vaginaux. Le décollement doit être poursuivi jusqu'à la limite des incisions libératrices.

4e Temps. — Double fermeture de la fistule en cordon de bourse. On prendra soin de réaliser une fermeture parfaite de l'orifice. La seconde suture en cordon de bourse doit être faite avec un grand soin, de manière à fortifier la première, sans la compromettre. Le passage du second fil en cordon de bourse est plus facile que celui du premier, puisque le froncement des parois du rectum est déjà réalisé.

5e Temps. — Réunion linéaire de la muqueuse vaginale à la soie ou bien au crin de Florence, et à points séparés.

Comme traitement consécutif, des injections vaginales, et quelques pilules d'opium de 0,01 centigramme, afin de prolonger pendant quelques jours la constipation, qu'on a assurée la veille de l'intervention par la même médication.

Les fils de soie de sutures en cordons de bourse sont laissés. Les sutures vaginales sont enlevés vers le 15e jour.

3° Fistules recto-vaginales juxta-utérines.

Les fistules stercorales dont l'orifice est situé au niveau du cul-de-sac vaginal postérieur sont rarement des fistules directes. Presque toujours elles présentent un trajet plus ou moins anfractueux, ou même elles communiquent avec le rectum par l'intermédiaire d'une poche adventice, formée aux dépens de la cavité d'un abcès péri-utérin qui s'est ouvert dans l'intestin, puis dans le vagin.

La cause de la persistance des suppurations péri-utérines ouvertes dans le rectum est, presque toujours, soit la présence de corps étrangers (kyste fœtal suppuré, kyste dermoïde fistuleux), soit la pénétration des matières fécales dans la poche.

La communication peut n'exister que dans un sens. En pareil cas, l'écoulement du pus dans l'intestin se fait par l'intermédiaire d'un

trajet très oblique, terminé par une véritable valvule muqueuse. La guérison peut alors survenir spontanément.

Si au contraire la communication de la poche avec le rectum est directe, et si les matières stercorales y pénètrent chaque jour, la fièvre s'établit. Dans ces cas, le foyer, constamment infecté, s'étend à une grande partie de la cavité pelvienne, et s'ouvre soit dans le vagin, soit dans la vessie, soit même à la peau, dans le voisinage de l'arcade crurale.

Les fistules recto-vaginales supérieures à trajet anfractueux ne donnent lieu qu'à un écoulement peu abondant ou intermittent de matières fécales et de pus. Les gaz sont mieux retenus que dans les cas de fistule directe de la partie moyenne du vagin, où ils s'échappent en totalité par la vulve.

Lorsqu'il existe une fistule pyo-stercorale du cul-de-sac vaginal postérieur, il s'agit de déterminer :

1° Si la fistule est directe ou indirecte, et, dans ce dernier cas, s'il existe un trajet ou bien une poche intermédiaire d'une certaine importance;

2° Si l'orifice siège dans le rectum ou bien dans un point plus élevé de l'intestin : S iliaque, intestin grêle, cæcum ou appendice iléo-cæcal.

Fistule directe

Si la fistule est directe, elle laisse échapper d'ordinaire des matières fécales et des gaz en quantité variable et peu ou point de pus.

Fistule indirecte

Plus le trajet est indirect et plus la poche intermédiaire est vaste, plus aussi l'écoulement purulent est prépondérant. L'apparition des matières fécales peut, dans ces cas, n'être qu'intermittente.

Ces données sont vérifiées par le toucher vaginal et le palper abdominal combinés. Il est bien rare, s'il existe un trajet quelque peu étendu, qu'on ne perçoive pas, au niveau de la fistule, une masse indurée assez volumineuse.

Cette exploration sera répétée sous le chloroforme, au moment de l'intervention.

Situation de l'orifice sur l'intestin

La fréquence ou l'intermittence de l'émission des gaz par la fistule, l'aspect bilieux, fécaloïde, ou bien au contraire la consistance

plus grande des matières expulsées font prévoir de prime abord le siège plus ou moins élevé de la fistule sur le trajet du tube intestinal.

Le seul moyen infaillible de démontrer si la fistule est bien une fistule rectale est de donner, après lavage du rectum, un lavement coloré (lait ou vin rouge) en prenant soin de comprimer en même temps l'S iliaque dans la fosse iliaque interne. On sera certain de la sorte, si le liquide apparaît dans le vagin, que l'orifice ne siège pas plus haut que la partie inférieure de l'S iliaque,

Les fistules stercorales du cul-de-sac postérieur du vagin s'ouvrent presque toujours dans l'intestin beaucoup plus haut qu'on ne peut atteindre avec le doigt, et le toucher rectal ne peut apporter pour le diagnostic aucune donnée utile.

On recherchera l'orifice rectal par la rectoscopie directe, qui exige un tube de 30 à 35 millimètres de diamètre.

On pourra également tenter la radiographie du trajet après injection d'un lait de bismuth.

INDICATIONS OPÉRATOIRES

Si nous envisageons le cas d'une fistule de la partie élevée du rectum ou de la partie inférieure de l'S iliaque, le point capital est de déterminer s'il existe ou s'il n'existe pas un trajet ou une poche intermédiaire.

S'il y a un trajet ou bien une poche intermédiaire, l'intervention exige l'extirpation du trajet et de la poche et il serait illusoire de vouloir fermer l'orifice vaginal avant d'avoir réalisé cette extirpation. En effet la cicatrisation de l'orifice vaginal, si elle était obtenue par une simple suture, serait suivie de la formation d'une fistule ultérieure, consécutive à l'ouverture d'un nouvel abcès.

La conduite du chirurgien doit être subordonnée à chaque cas particulier. Nous envisagerons deux cas : 1° celui où il existe un trajet intermédiaire; 2° le cas d'une fistule directe.

1° Il existe un trajet intermédiaire

Le col, saisi avec deux pinces à griffes, est abaissé, si les adhérences postérieures ne viennent pas s'y opposer. Le cul-de-sac postérieur du vagin est incisé, comme nous le verrons plus loin à propos de la colpotomie. Les bords de la fistule sont saisis avec une petite pince à griffes. On incise la muqueuse tout autour de l'orifice, on

saisit de nouveau la collerette ainsi préparée et les tissus indurés sont extirpés aussi complètement que possible avec les ciseaux.

L'extirpation du trajet et de la poche se fait souvent sans ouvrir le péritoine, qui se trouve fermé au-dessus de ces lésions par de nombreuses adhérences.

Dès que cette opération préliminaire est terminée, la plaie est tamponnée. Si le péritoine se trouvait ouvert accidentellement, il faudrait tamponner avec soin, et placer un gros drain de verre. On tiendrait la malade en observation et on ferait la laparotomie à la moindre alerte. On préviendra les accidents infectieux en faisant chaque jour une injection sous-cutanée de 10 à 50 centimètres cubes de Mycolysine. Dans plusieurs cas, cette extirpation du trajet suppuré et de la poche péri-utérine, suivie du tamponnement de la plaie, a suffi pour obtenir la fermeture de l'orifice intestinal. Les matières ont continué à passer pendant quelque temps, puis l'orifice s'est fermé par bourgeonnement. Dans ces cas, la cavité purulente est la raison d'être de la fistule, et l'ablation des tissus indurés est la condition essentielle du succès.

On remarquera que je ne conseille pas de faire dans ces cas l'hystérectomie vaginale. En effet, les désordres sont localisés dans le cul-de-sac de Douglas et l'utérus limite en avant, du côté de la vessie, le foyer pyo-stercoral; il faut donc le laisser en place, afin d'éviter l'ouverture du péritoine.

L'ablation de l'utérus présenterait au contraire l'inconvénient grave d'exposer les malades, si la perforation de l'intestin est très étendue, à une péritonite aiguë, par suite de l'ouverture large de la séreuse au voisinage du foyer septique.

L'objectif du chirurgien n'est-il pas de guérir la malade? Le premier point est donc de ne rien risquer et de ne pas se laisser entraîner inconsidérément à suivre, comme l'ont préconisé certains opérateurs, une prétendue « méthode », et à entreprendre des manœuvres inutiles ou dangereuses.

Il faut savoir opérer en deux temps, quand l'opération en deux temps est la plus sûre et quand elle supprime, ce qui est le cas ici, tout danger de mort.

S'il persiste un écoulement pyo-stercoral après la première intervention, la plaie vaginale sera examinée avec soin au bout de quelques semaines, afin de juger si l'on devra procéder à la suture.

La persistance d'un court trajet est sans importance si ce trajet est direct et étroit; il se cicatrisera le plus souvent dans la suite. Si l'orifice persiste, on procédera à la suture.

On emploiera le manuel opératoire que je vais décrire pour la fermeture vaginale des fistules directes de l'intestin et du cul-de-sac postérieur du vagin.

2° La fistule est directe

Cette opération sera pratiquée par le procédé déjà décrit pour la cure des fistules directes de la partie moyenne du vagin. Les incisions libératrices, destinées à faciliter le décollement des lambeaux vaginaux, seront faites transversalement, à droite et à gauche de l'orifice. Si la colpotomie transversale a été pratiquée antérieurement, il suffit d'inciser la cicatrice de chaque côté sur une longueur de 10 à 12 millimètres.

L'orifice sera lui-même circonscrit par une incision circulaire ou ovalaire, et on décollera, comme nous l'avons décrit plus haut dans le cas de deux lambeaux vaginaux antéro-postérieurs, un lambeau juxta-cervical ou même cervical (fig. 193). Si la fistule siège très près du col, on avivera la totalité de sa lèvre postérieure. On prolonge alors de chaque côté le décollement de la muqueuse vers les culs-de-sac latéraux, et on isole le lambeau postérieur. La fistule sera fermée soit par deux ligatures en cordon de bourse, soit par une ligature en cordon de bourse et par un fin surjet de soie superposés. On abaisse le col, et on suture transversalement, à points séparés, les deux lambeaux muqueux vaginal et vagino-cervical.

HYSTÉRECTOMIE VAGINALE COMPLÉMENTAIRE

La persistance antérieure des douleurs pelviennes et péri-utérines pourra exiger ultérieurement l'hystérectomie vaginale.

4° Fistules stercorales du vagin après l'hystérectomie

La présence d'une fistule stercorale au fond du vagin, après l'hystérectomie, peut avoir une double origine : 1° la persistance d'un orifice intestinal qui communiquait antérieurement avec un abcès péri-utérin enkysté ; 2° la blessure ou la déchirure de l'intestin au cours de l'opération.

1° Il est rare qu'à la suite d'une hystérectomie vaginale pour pyosalpinx ouvert dans le rectum ou dans l'S iliaque, il se produise, si l'opération a été habilement pratiquée, une fistule recto-vaginale secon-

daire. J'ai opéré beaucoup de ces cas ; si la poche est détachée avec précaution, en prenant soin, plutôt que de déchirer l'intestin, d'y laisser adhérentes les couches superficielles du foyer, qui sont généralement indurées et épaissies, la cicatrisation est rapide. L'obliquité du trajet dans les tuniques de l'intestin et sa disposition valvulaire sont peu favorables à l'établissement d'une fistule.

2° La fréquence des déchirures rectales ou sigmoïdales (courbure sigmoïde de l'S iliaque) après l'hystérectomie par morcellement suf-

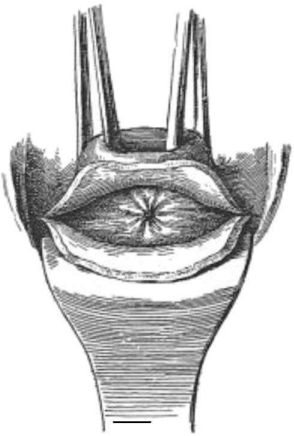

Fig. 193.
Fermeture en cordon de bourse d'une fistule intestinale juxta-cervicale. Tracé des lambeaux vaginaux.

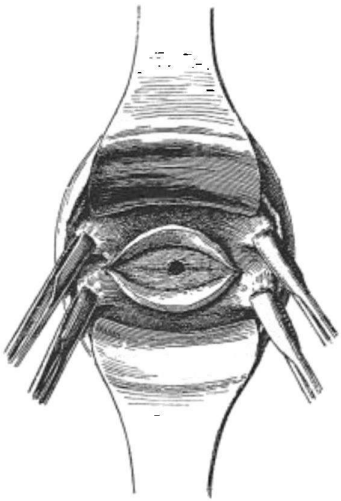

Fig. 194. — Id.
Fistule vagino-intestinale consécutive à l'hystérectomie vaginale. Tracé des lambeaux.

fisent pour condamner cette méthode. Dans l'hystérectomie par la méthode de Péan et Segond, l'encombrement du vagin par des pinces inutiles et l'obscurité du champ opératoire au moment où l'on atteint le fond de l'utérus et les annexes, exposent le chirurgien le plus habile à divers accidents. Tantôt l'opérateur laisse dans le bassin tout ou partie des annexes, et, par suite, il n'obtient pas de résultat curatif; tantôt il complique l'intervention d'une déchirure intestinale causée par des manœuvres défectueuses, déchirure susceptible de déterminer la mort par péritonite suraiguë.

Ces déchirures de l'S iliaque au cours de l'ablation des salpingites purulentes adhérentes, même non fistuleuses, ont été fréquentes entre les mains des promoteurs de l'hystérectomie par morcellement. Cette complication est grave, si elle passe inaperçue, car elle peut provoquer

une péritonite aiguë. Si la plaie de l'intestin est reconnue, il faut faire immédiatement la laparotomie afin de pratiquer la suture de la plaie intestinale.

OPÉRATION

La difficulté de la cure des fistules stercorales consécutives à l'hystérectomie totale par la voie vaginale réside dans ce fait que, le col n'existant plus, il est le plus souvent impossible d'abaisser le champ opératoire. Le manuel opératoire est celui qui vient d'être décrit.

On est obligé de pratiquer le tracé et le décollement des lambeaux presque sans point d'appui, tout au fond du vagin, sur des tissus qui fuient devant les instruments.

On y arrive en tendant aussi parfaitement que possible le fond du vagin à l'aide de deux écarteurs. Cet artifice permet de faire de chaque côté de la fistule les deux incisions latérales libératrices. Les commissures de ces incisions sont alors saisies et abaissées à l'aide de deux longues pinces à griffes et à anneaux; deux autres de ces pinces saisissent les plis muqueux ainsi obtenus, et on réussit ainsi à faire l'incision circulaire autour de l'orifice (fig. 194). Les autres temps de l'opération : le décollement des lambeaux antérieur et postérieur, la fermeture de la fistule en cordon de bourse et la suture se font par la technique déjà décrite.

La pose des sutures est très laborieuse. Il est presque impossible de passer les fils dans la dissection antéro-postérieure si l'on n'emploie pas mon modèle de porte-aiguille à mors excentrés, qui permet de manier les aiguilles dans le sens longitudinal.

J'ai fermé par ce procédé non seulement des fistules recto-vaginales supérieures ou vagino-sigmoïdales, mais aussi des fistules entéro-vaginales étroites et directes, consécutives à des opérations faites par d'autres chirurgiens.

INDICATIONS DE LA LAPAROTOMIE

Si l'opération d'une fistule vagino-stercorale par la voie vaginale vient à échouer, on pratiquera la laparotomie et la suture de l'intestin.

Dès que le ventre est ouvert, on recherche l'anse fistuleuse. Ce temps de l'opération peut être difficile quand il existe de nombreuses adhérences pelviennes et il faut prendre de grandes précautions pour ne pas infecter la séreuse.

Dès que l'anse fistuleuse a été détachée de ses adhérences jusqu'au

voisinage de la perforation, on isole l'intestin en amont et en aval de la perforation entre deux de mes pinces courbes à pression élastique. après en avoir refoulé le contenu en amont et en aval. On garnit le champ opératoire de compresses stérilisées, et on procède au décollement du point perforé.

Dès que le point adhérent a été détaché, l'anse blessée est attirée hors du ventre. La surface de l'intestin est épongée avec soin, puis on la lave avec de l'eau salée. La perforation, si elle est de petit diamètre, sera fermée par une double suture en bourse.

Si elle est assez large, on place une première suture en cordon de bourse et on la recouvre par un surjet à direction transversale.

Dans les cas où il existe des adhérences très étendues, compliquées de sténose intestinale, il faut procéder à la résection de l'intestin.

Le segment qui doit être sacrifié sera isolé en amont et en aval de la fistule entre deux pinces à pression élastique.

La résection se fait suivant la technique décrite dans le tome IV.

Si les surfaces saignantes résultant de la déchirure du péritoine viscéral ne sont pas très étendues, on peut invaginer le segment altéré ; on rétablira la circulation des matières par une entéro-anastomose.

L'orifice pariéto-vaginal sera désinfecté et cureté, puis on le recouvrira par une double suture séro-séreuse en bourse ou bien par un surjet de soie.

CANCER DE L'EXTRÉMITÉ INFÉRIEURE DU RECTUM

Le cancer de l'ampoule rectale envahit très souvent, chez la femme, la cloison recto-vaginale.

L'extirpation du rectum après section complète du périnée et de la cloison recto-vaginale est fatalement suivie de récidive. Ces cancers doivent être traités exclusivement par l'Électro-coagulation thermique.

RECTOTOMIE TRANSPÉRINÉO-VAGINALE

La section complète du périnée et de la cloison recto-vaginale donne chez la femme une voie d'accès très large dans l'ampoule rectale.

Ce procédé peut être employé pour obtenir la voie d'accès nécessaire lorsqu'on veut détruire par l'Électro-coagulation thermique le cancer de l'ampoule rectale et de la cloison recto-vaginale.

On réparera le champ opératoire après cicatrisation complète et après s'être assuré par une observation de 8 à 10 mois qu'il ne survient pas de récidive.

EXTIRPATION DU SEGMENT SUPÉRIEUR DU RECTUM CHEZ LA FEMME

Voici cette opération, telle que je l'ai imaginée et pratiquée avec succès le 27 juillet 1899. Il s'agissait d'un cancer du rectum situé au niveau du fond de l'utérus, mobile, mais dont on n'atteignait la limite inférieure qu'à grand'peine par le toucher rectal (fig. 195).

La tumeur ne pouvait pas être perçue par le palper abdominal, en raison de l'adiposité de la malade. La création d'un anus iliaque n'était pas indiquée. Il n'y avait aucun signe d'obstruction. La tumeur était mobile; la survie considérable que l'on observe assez souvent après l'ablation de tumeurs cancéreuses du rectum ou du gros intestin me faisait un devoir de proposer l'extirpation. Je n'avais pas encore découvert mon procédé de vaccination par la Cytolase.

OPÉRATION

La malade, anesthésiée au chloroforme, fut placée dans la position de Trendelenburg. Dilatation forcée du rectum.

1er Temps. — Le ventre fut ouvert et l'intestin grêle fut refoulé par de larges compresses stérilisées.

La tumeur, qui était mobile, s'étendait de la partie supérieure du rectum à deux ou trois centimètres du cul-de-sac de Douglas.

2e Temps. — L'S iliaque fut écrasé et lié en masse à deux centimètres au-dessus du néoplasme, et le rectum fut sectionné au-dessous de la ligature, après oblitération de son calibre par une forte pince à mors courbes. Les deux extrémités intestinales furent désinfectées et je les enveloppai de compresses stérilisées. Le rectum fut alors détaché de ses connexions mésentériques et de la face antérieure du sacrum, et les vaisseaux principaux furent liés isolément. Le bout inférieur du rectum fut désinfecté par une irrigation antiseptique faite par l'anus, qui avait été préalablement soumis à la dilatation forcée. Le rectum fut enfin sectionné au-dessous de la tumeur, après application d'une forte pince courbe, destinée à assurer la coprostase.

3e Temps. — La tumeur étant extirpée, il s'agissait de suturer l'S iliaque au bout inférieur du rectum (fig. 196). L'S iliaque fut détaché de son mésentère sur une certaine longueur, et je l'attirai avec l'aide de l'anse de fil qui le fermait, au travers du bout inférieur du rec-

tum, jusqu'au delà de l'anus (fig. 197). La partie terminale de cet intestin, qui était privée de vaisseaux et se trouvait vouée au sphacèle, devait

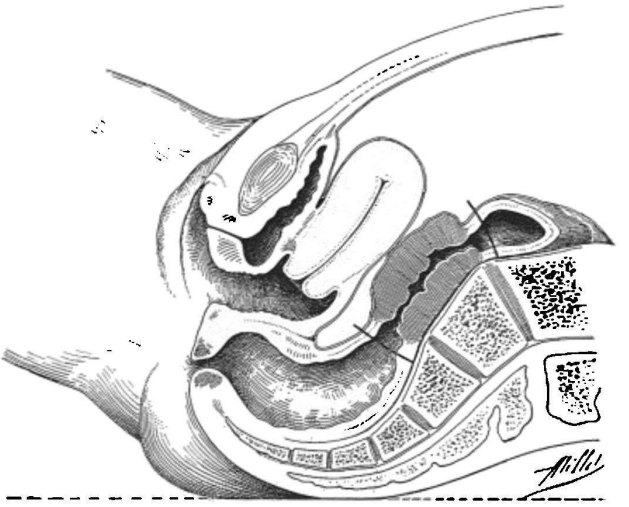

Fig. 195. — Cancer de la partie supérieure du rectum.

conduire les matières fécales au dehors pendant les premiers jours, de manière à faciliter l'adhésion des sutures iléo-rectales.

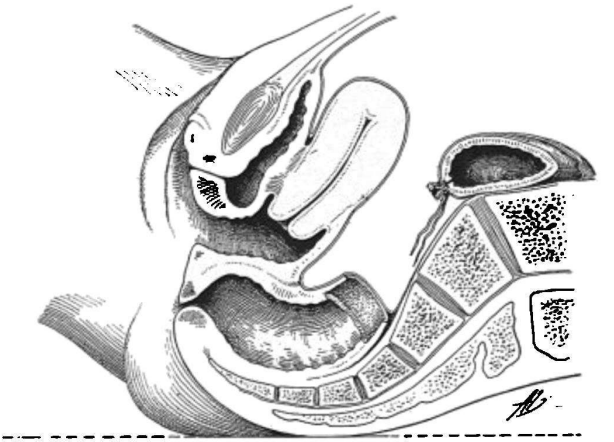

Fig. 196. — Id. La tumeur a été extirpée. Ligature de l'S iliaque.

4e Temps. — Entéroraphie. La muqueuse rectale fut abrasée sur une hauteur de 2 centimètres et la tunique musculeuse fut réunie par

deux plans de sutures à l'S iliaque, qui pénétrait à l'intérieur du rectum. J'incisai ensuite le cul-de-sac vaginal postérieur, afin de tam-

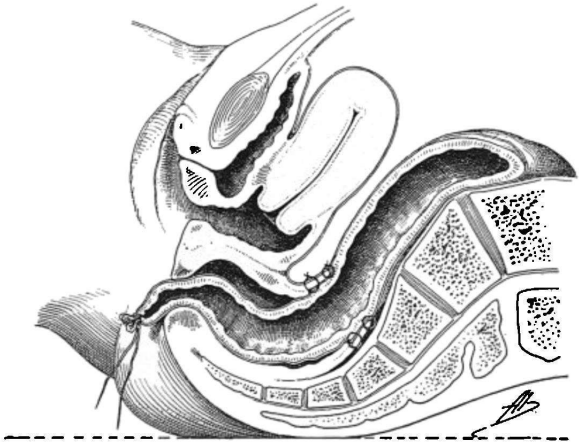

Fig. 197. — Id. La suture de l'S iliaque au rectum est terminée.

ponner le cul-de-sac de Douglas. L'opération fut terminée par la péritonisation du détroit supérieur, qui fut pratiquée par la même

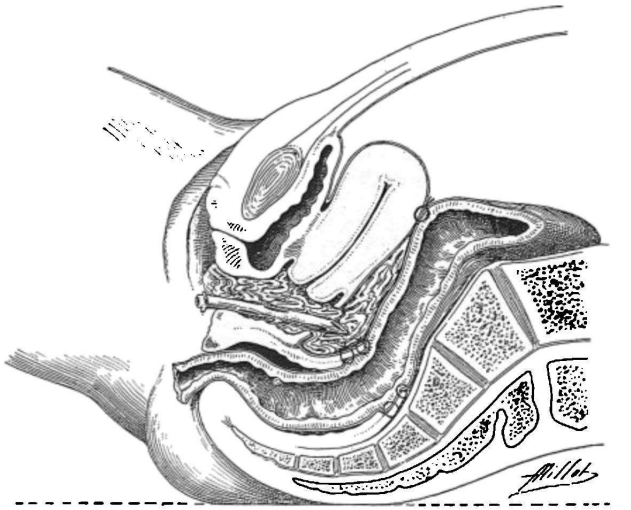

Fig. 198. — Fermeture du péritoine en arrière de l'utérus. Tamponnement du cul-de-sac de Douglas par le vagin.

technique que dans l'hystérectomie abdominale totale (voir plus loin).

La guérison se fit sans autre accident qu'un écoulement momentané d'une partie des matières fécales par la boutonnière vaginale; cet



Fig. 199. — Id. Réunion du rectum à l'S iliaque : 1° suture musculo-séreuse; 2° suture séro-séreuse.

incident survint au moment de l'élimination du cylindre intestinal inférieur.

OPÉRATIONS SUR LA CLOISON VAGINALE ET SUR LA VESSIE

Les opérations sur la cloison vésico-vaginale comprennent : la taille vaginale, la taille uretérale et la fermeture des fistules urinaires. Nous décrirons d'abord la taille vésicale et la taille uretérale.

Nous n'étudierons pas la taille uréthrale, qui est défectueuse, en ce sens qu'elle sectionne le sphincter du col et qu'elle expose beaucoup plus que l'incision du bas-fond vésical à une incontinence durable.

La taille de l'uretère sera particulièrement envisagée au point de vue de l'ablation des calculs de l'extrémité inférieure de ce conduit chez la femme.

La cure des fistules urinaires vaginales comprend : 1° l'opération des fistules uréthro-vaginales; 2° l'opération des fistules vésico-vaginales simples et juxta-cervicales; 3° l'opération des fistules vésico-utérines; 4° l'opération des fistules vésicales et uretérales consécutives à l'hystérectomie vaginale.

La voie vaginale doit être considérée comme la meilleure toutes les fois qu'on peut l'adopter.

La taille hypogastrique sera envisagée comme une méthode excep-

tionnelle, applicable aux seuls cas où l'opération est impraticable par le vagin.

La désinfection de la vessie se fait en répétant plusieurs fois par jour les grands lavages avec de l'eau boriquée chaude, additionnée de liqueur de Labarraque à 1 p. 100 (voir p. 3).

EXPLORATION DE LA VESSIE

L'emploi du cystoscope à prisme de Nitze est très facile chez la femme.

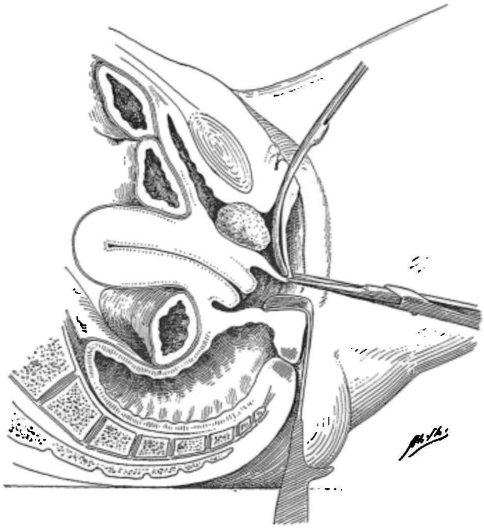

Fig. 200. — Taille vaginale de la vessie. La paroi vésico-vaginale est poussée à la vulve avec une pince courbe.

La cystoscopie directe peut être faite avec de très gros tubes, atteignant jusqu'à 20 millimètres de diamètre. On pratiquera auparavant la dilatation forcée de l'urèthre sous l'anesthésie. On placera la malade en position renversée, et on explorera la vessie remplie d'air.

OPÉRATIONS PAR LA VOIE VAGINALE

TAILLE VAGINALE

La taille de la vessie par la voie vaginale est très simple. Cette opération est particulièrement indiquée dans les cas de calculs vésicaux énormes et d'une dureté considérable, comme j'en ai observé à

diverses reprises, et dont les brise-pierre les plus puissants viennent à peine entamer la surface. On la fait également dans le cas de cystite purulente rebelle, lorsque la vessie est tout à fait intolérante.

OPÉRATION

Temps préliminaire. — La vessie est lavée avec la solution boriquée à 4 o/o chaude et additionnée de 1 o/o de liqueur de Labarraque. Position de l'hystérectomie vaginale.

1er Temps. — Introduction d'une pince courbe dans l'urèthre.

2e Temps. — Le bec de l'instrument est dirigé en bas et en avant et le périnée est déprimé par un écarteur. Il est facile, grâce à cette manœuvre, de faire apparaître à la vulve la portion du vagin qui correspond au bas-fond vésical (fig. 200). Les branches de la pince sont alors écartées et la vessie est incisée avec le bistouri ou bien avec les ciseaux.

2e Temps. — S'il existe un ou plusieurs calculs, ils sont reconnus à l'aide de l'index et on les extrait avec les tenettes annulaires de Doyen.

L'opération terminée, il est facile d'obtenir la réunion immédiate en détachant de chaque côté de l'incision, qu'on prolonge en avant et en arrière aux dépens de la seule muqueuse vaginale, deux lambeaux muqueux antéro-postérieurs. On les suture l'un à l'autre, après fermeture de la plaie vésicale en cordon de bourse.

DRAINAGE VAGINAL DE LA VESSIE INTOLÉRANTE

Dans les cas de cystite rebelle, il peut être nécessaire de drainer la vessie. On fait une simple ponction vésicale ; on place un drain et on le fixe à la muqueuse vaginale par un crin de Florence. Le but de l'opération est en effet d'assurer pendant quelque temps la libre évacuation de la vessie et de permettre aux tuniques musculaires, qui sont depuis longtemps contracturées et qui se trouvent dans un état de tonicité permanente, de perdre par le repos leur sensibilité exagérée.

OPÉRATION

L'application du drain à demeure se fait en faisant saillir par l'orifice vaginal la pince qui a été introduite par l'urèthre ; et l'on attire alors dans la vessie, à l'aide de cet instrument, un gros drain coupé en bec de flûte, percé d'un orifice latéral, et maintenu à son autre extrémité entre les mors d'une petite pince hémostatique.

Ce drain pénètre dans la vessie en rebroussant vers l'intérieur la

muqueuse vésicale. On le fixera au pourtour de l'orifice vaginal à l'aide d'un point de suture au crin de Florence. L'extrémité vaginale du drain est munie d'un ajutage de verre, auquel on fixe un tube d'une certaine longueur, qui conduit l'urine dans un réservoir placé soit dans le lit, soit sur le sol, à côté de la malade, et si elle se lève, dans un réservoir approprié.

La libre évacuation de l'urine fait disparaître immédiatement le ténesme vésical et les phénomènes douloureux. Au bout de dix ou quinze jours, on enlève le tube en coupant l'anse de fil, qu'il est facile d'attirer au dehors par une traction légère sur l'extrémité du drain.

Grâce au mode d'introduction du tube de caoutchouc, qui a refoulé vers l'intérieur la muqueuse vésicale, la petite plaie se ferme d'elle-même au bout de quelques jours, la muqueuse venant former bouchon au niveau de l'étroit orifice des tuniques musculeuses. J'ai plusieurs fois obtenu, à la suite de cette intervention simple et bénigne, la guérison de cystites douloureuses rebelles et très anciennes.

Dès que le ténesme vésical a disparu, il suffit, pour assurer une guérison durable, de continuer les lavages de la vessie. Ces lavages se font soit à l'aide d'une sonde, si la malade ou son entourage savent en faire usage, soit, sans la sonde, à l'aide d'une simple poire de caoutchouc, munie d'une canule conique de gomme rouge. La canule est introduite dans le méat, la malade remplit la vessie d'eau boriquée ou d'une solution faible de sublimé, puis elle évacue le liquide par la miction. Les lavages boriqués sont seuls tolérés quand la vessie est très irritable (voir p. 3).

TAILLE URETÉRALE

J'ai eu l'occasion d'observer chez la femme plusieurs cas de calculs de l'extrémité inférieure de l'uretère. J'ai extirpé ces calculs par la voie vaginale. Je décrirai la taille vaginale de l'uretère d'après mes observations personnelles. Deux de ces observations surtout sont remarquables.

J'ai extirpé en 1897, de l'uretère droit, chez une jeune femme, 25 calculs de forme tétraédrique et ressemblant beaucoup à des calculs biliaires (fig. 201). Chez une autre malade, j'ai fait dans la même séance la taille vaginale des deux uretères, le droit contenant 3 calculs et le gauche, une énorme pierre, du volume du pouce et de 83 millimètres de longueur (fig. 203).

Ces deux cas sont remarquables l'un par le nombre, l'autre par le volume des calculs extraits.

Ces observations méritent d'être rapportées.

Première observation

Calculs multiples et polyédriques de l'uretère droit. — Urétérotomie vaginale. — Guérison. — Mme X..., âgée de 24 ans, se plaignait de douleurs vives le long du trajet de l'uretère droit et au fond du vagin. Le toucher vaginal me fit reconnaître, sur le côté droit du col, un cordon dur de la grosseur du petit doigt. Dans ce conduit s'entre-choquaient des corps étrangers qui donnaient la sensation, bien connue d'un chirurgien habitué à la pratique de la lithotritie, de fragments calculeux d'un certain volume.

Le diagnostic me parut évident d'emblée, car les calculs se trouvaient empilés dans un canal cylindrique, qui gagnait directement le détroit supérieur du bassin et se dirigeait vers le hile du rein. L'exploration vésicale démontra que la vessie ne contenait aucun corps étranger. Le diagnostic étant ainsi déterminé, je décidai d'extirper ces calculs par la voie vaginale.

OPÉRATION

Temps préliminaire. — Préhension et abaissement du col de l'utérus avec deux pinces à griffes.

1er Temps. — Incision curviligne du cul-de-sac vaginal antérieur. La vessie fut refoulée avec le doigt, puis avec une compresse, aussi haut que possible.

2e Temps. — L'index, explorant la plaie dans la région où avaient été perçus les calculs, atteignit aisément un cordon inégal, où la forme irrégulière des corps étrangers était évidente.

L'uretère, mis à nu, fut incisé longitudinalement, au point le plus accessible de son coude prévésical, sur une longueur de 10 millimètres environ. J'en ai extrait sans peine, à l'aide d'une longue pince courbe, 24 calculs uriques, pour la plupart tétraédriques, comme des calculs biliaires (fig. 201). La pince dut pénétrer, pour saisir le plus élevé, jusqu'au voisinage du bassinet.

L'uretère était simplement dilaté, et il n'y avait aucune trace d'infection microbienne. Il n'y avait eu d'ailleurs à aucun moment de rétention d'urine, l'irrégularité des calculs inférieurs s'opposant à

l'oblitération de l'orifice vésical de l'uretère. L'urine émise était claire et elle ne contenait ni pus ni mucus.

3e *Temps*. — *Réunion de la plaie urétérale*. L'urine étant aseptique, la réunion immédiate était indiquée. Un explorateur, introduit

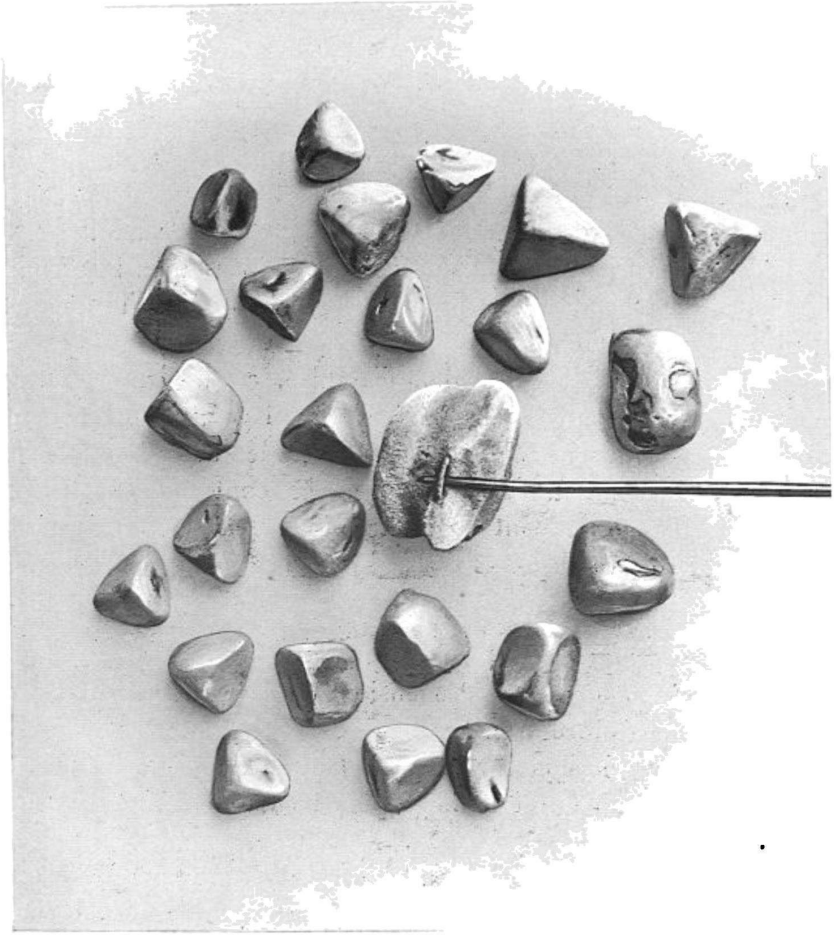

Fig. 201. — 24 calculs polyédriques de l'uretère droit (le 25e n'a pas été photographié). Au milieu, calcul phosphatique développé autour de la suture urétérale; un stylet a été passé dans l'anse de soie.

par la plaie vaginale, fut poussé jusque dans la vessie, afin de dilater l'orifice inférieur de l'uretère. J'introduisis alors dans le segment inférieur de l'uretère une grosse sonde de gomme rouge, qui fut saisie à l'intérieur de la vessie à l'aide d'une longue pince, puis attirée hors de l'urèthre, et fixée au voisinage du méat par un crin de Florence. L'autre extrémité fut engagée dans le bout supérieur de l'uretère; une seconde

sonde, destinée à drainer la vessie, fut placée dans l'urèthre et fixée parallèlement à la première, au niveau du méat, avec un crin de Florence.

L'uretère se trouvant ainsi tubé et son évacuation étant assurée librement au dehors, la plaie uretérale fut fermée par un fil en cordon de bourse. Les deux lèvres de la plaie vaginale, qui avaient été décollées sur une certaine étendue, afin d'obtenir un adossement satisfaisant, furent réunies au crin de Florence.

Suites opératoires. — Au bout de 10 jours, cette malade sortit de la clinique, complètement guérie. Un 25e calcul, qui était resté dans le bassinet, fut évacué spontanément par le méat quelques jours après. La dilatation de l'orifice vésical de l'urèthre était donc demeurée suffisante.

Quelques mois plus tard, cette personne se présenta de nouveau à la consultation, se plaignant de la vessie, et je reconnus, à l'orifice de l'uretère opéré, un calcul qui fut extrait par les voies naturelles. Ce calcul, de nature phosphatique, s'était formé sur le fil uretéral (fig. 201). Depuis ce temps, la guérison s'est maintenue.

Deuxième observation

Calculs multiples du bassinet et de l'uretère droit. — Calcul géant de l'uretère pelvien du côté gauche. — Néphrotomie et uretérotomie vaginale bilatérale. — Guérison. — Mme H... était atteinte de pyélo-néphrite et de cystite douloureuse depuis plusieurs années. Un calcul du volume d'une noisette avait été évacué huit ans auparavant à la suite de coliques néphrétiques du côté gauche. Depuis cette époque, urine purulente et crises répétées de pyonéphrose intermittente, pendant lesquelles le rein et le bassinet formaient dans le flanc gauche une tumeur assez volumineuse. Ces crises se terminaient par une débâcle d'une grande quantité de pus, presque pur. Dans l'intervalle, douleurs persistantes au niveau du trajet pelvien de l'uretère gauche. A droite, le rein était volumineux et très sensible à la pression. La malade, amaigrie, pâle, très faible, sujette à des crises nerveuses intenses et pénibles, se prêtait difficilement au toucher vaginal et au cathétérisme vésical. L'exploration fut de ce côté négative.

C'est donc d'après les signes rationnels seuls : expulsion antérieure d'un calcul, pyonéphrose intermittente gauche avec douleur locale continuelle au niveau du segment pelvien de l'uretère, augmentation de volume et état douloureux du rein droit, que j'ai fait le diagnostic

de lithiase rénale droite et de calculs de l'uretère gauche, ces derniers arrêtés non loin de la vessie.

La malade accepta le cathétérisme des uretères. La sonde ne put être introduite ni d'un côté ni de l'autre à plus de 10 ou 15 millimètres de profondeur. La cystoscopie montra un état inflammatoire très accentué de tout le bas-fond vésical.

Cette opération me donna l'occasion de préciser un point intéressant de l'historique du cathétérisme des uretères, la découverte de l'*onglet* pour diriger la sonde vers l'orifice uretéral.

Voici la description de cette modification du cystoscope, que j'ai

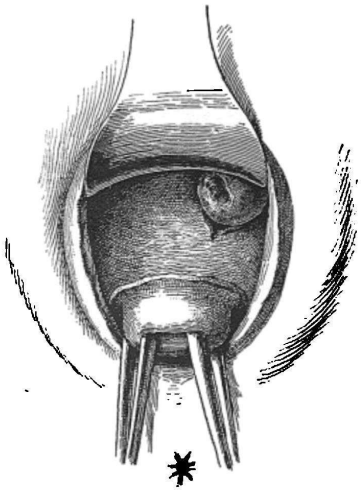

Fig. 202. — Extraction du gros calcul uretéral représenté sur la figure 203.

réalisée en 1896, telle qu'elle a été mentionnée, page 328, dans mon *Traité de gynécologie*, qui a été publié en 1897 :

Nouveau cystoscope pour le cathétérisme de l'uretère. — Ce cystoscope, destiné soit à l'examen simple de la muqueuse vésicale, soit au cathétérisme des uretères, présente cette particularité qu'un dispositif spécial dirige le bec de la sonde exactement à l'endroit où l'on aperçoit l'orifice uretéral. Cette amélioration des modèles antérieurs facilite beaucoup l'exploration. Cet instrument, portant la sonde uretérale dirigée par l'onglet, a été représenté, d'après une photographie, sur la planche 238 de ce volume, page 327.

OPÉRATION

1er Temps. — *Néphrotomie.* La malade étant anesthésiée, j'ai pratiqué d'abord, par la voie lombaire, la luxation et l'exploration du

rein droit : le bassinet contenait un calcul gros comme une amande : Incision du rein sur sa convexité et extraction de ce calcul. Cathétérisme direct de l'uretère de haut en bas. La sonde rencontre en bas plusieurs pierres, qui sont également perçues par le toucher vagi-



Fig. 203. — Gros calcul de l'extrémité inférieure de l'uretère gauche. — 3 calculs de l'uretère droit chez la même malade. (D'autres, plus petits, n'ont pas été photographiés).

nal. Le rein est réduit, après introduction d'une compresse dans la plaie de sa surface convexe, pour prévenir tout écoulement de sang.

Le palper pelvien, combiné avec le toucher vaginal et intravésical, permit de reconnaître à gauche une pierre énorme, située assez haut au-dessus du cul-de-sac vaginal latéral, et siégeant manifestement dans l'uretère; je perçus à droite plusieurs calculs qui s'entre-choquaient.

2e *Temps.* — *Taille vaginale bilatérale.* L'utérus fut décollé de la vessie et l'index dissocia le ligament large, du côté gauche. Je finis par atteindre très haut l'extrémité inférieure du calcul. L'uretère, mis à nu, fut incisé longitudinalement et, après avoir brisé un petit fragment de l'extrémité inférieure du corps étranger dans une première tentative, je parvins à extraire entier l'énorme calcul qui est représenté figure 203, grandeur naturelle.

Aucun autre calcul n'étant perçu de ce côté, l'uretère droit fut à son tour incisé sur le calcul le plus inférieur, gros comme une petite noisette, qui fut extrait à l'aide d'une pince. Plusieurs autres calculs fuyaient dans la profondeur. La malade se trouvant assez faible, la plaie rénale et le vagin furent simplement tamponnés. Un calcul uretéral droit un peu plus petit fut expulsé au bout de quelques jours; deux autres furent extraits, au bout de 4 semaines, de l'uretère droit, dans une opération complémentaire, destinée à vérifier la perméabilité des uretères et à suturer la plaie lombaire droite. La fistule rénale et la double fistule uretéro-vaginale se fermèrent d'elles-mêmes.

Cet observation est intéressante à divers points de vue; elle démontre que :

1° L'uretère se coude d'une manière très manifeste dans son segment juxta-utérin, quand il renferme des corps étrangers, particularité qui rend le cathétérisme rétrograde très difficile.

2° Le cours de l'urine peut demeurer normal malgré l'existence de calculs énormes dans l'uretère dilaté :

3° Si l'orifice vésical de l'uretère demeure très perméable, les incisions longitudinales soit du bord convexe du rein, soit du coude juxta-utérin de l'uretère tendent à se fermer d'elles-mêmes en peu de temps, et elles n'exigent ni l'application d'une sonde à demeure dans l'uretère, ni la suture de ce conduit.

Le manuel opératoire de la taille vaginale de l'uretère pour les calculs de l'extrémité inférieure de ce conduit est donc le suivant :

1° Incision du cul-de-sac antérieur du vagin comme dans l'hystérectomie vaginale, et décollement de la vessie;

2° Exploration de la plaie, reconnaissance du coude juxta-utérin de l'uretère, coude d'autant plus marqué que la présence des calculs est de date plus ancienne;

3° Incision longitudinale de l'uretère sur le calcul le plus accessible et extraction des calculs.

Il est bon de vérifier ensuite s'il existe d'autres calculs plus haut situés. J'ai fait construire à cet effet un instrument de préhension à

tige malléable qui permet soit d'atteindre aisément le bassinet de bas en haut, soit, si l'on a incisé le rein, de cueillir les calculs de haut en bas jusqu'au voisinage de la vessie. Un conducteur souple, que j'incurve suivant le besoin, me permet alors de conduire jusque dans la vessie une longue bougie, qui est saisie dans l'intérieur de la vessie et sert de conducteur pour dilater l'orifice vésical de l'uretère (voir t. I, p. 260, fig. 244 et 245).

La perméabilité de l'orifice vésical de l'uretère étant vérifiée, on peut en pratiquer la dilatation forcée. La plaie uretérale est fermée, si elle est petite, soit par une suture en cordon de bourse, soit par un fin surjet longitudinal. Le fil ne doit pas pénétrer dans le calibre de l'uretère. Les parois de ce conduit sont généralement épaissies en pareil cas, et cette suture est aussi facile à pratiquer qu'une suture intestinale. La réunion de la plaie vaginale se fait avec de la soie ou du crin de Florence. Si l'opération a été difficile et laborieuse et si la plaie uretérale s'est montrée difficilement accessible, on se contentera de tamponner le vagin.

Nous avons vu qu'on pouvait sans danger pratiquer dans la même séance la taille vaginale des deux uretères et la néphrotomie d'un côté. L'incision des deux reins et des deux uretères en une seule séance peut également être supportée par la malade, le libre écoulement de l'urine étant, dans toutes les opérations sur l'appareil urinaire, la première condition du succès.

A ce titre, la néphrotomie, suivie du tamponnement de la plaie rénale, est préférable, pour le lavage du bassinet, au cathétérisme répété des uretères par la vessie. On peut laisser dans la plaie lombaire, pendant 2 ou 3 semaines, une petite sonde qui pénètre dans le bassinet, et qui sert à laver l'uretère de haut en bas 2 fois par jour.

FISTULES URINAIRES VAGINALES

Les fistules urinaires vaginales justiciables d'un traitement opératoire sont :

1° Les fistules consécutives à l'accouchement;

2° Les fistules traumatiques et accidentelles, par corps étranger, par exemple;

3° Les fistules post-opératoires.

Les fistules cancéreuses par propagation néoplasique sont généralement incurables; on ne pourrait les fermer qu'après destruction des tissus pathologiques par l'Électro-coagulation et après cicatrisation complète.

L'importance du traitement opératoire des fistules vésico-vaginales est peut-être aujourd'hui moins grande qu'autrefois, les progrès accomplis dans la pratique de l'obstétrique ayant diminué considérablement le nombre de ces fistules, qui ne s'observent plus guère que dans les campagnes.

Par contre, l'abus de la chirurgie gynécologique et particulièrement l'abus de certaines méthodes opératoires défectueuses, telles que l'hystérectomie par morcellement, a créé une catégorie nouvelle, autrefois inconnue, de fistules urinaires, les fistules post-opératoires. Ces fistules sont d'autant plus difficiles à fermer par une opération plastique, que l'ablation du col prive dans ces cas le chirurgien de son meilleur auxiliaire.

Je décrirai dans un paragraphe spécial la technique opératoire très délicate qui permet d'obtenir l'occlusion de ces orifices.

Le traitement des fistules vaginales urinaires varie suivant que l'orifice fait communiquer le vagin soit avec l'urèthre, soit avec la vessie, soit avec l'uretère, et suivant que l'utérus a été ou qu'il n'a pas été extirpé.

1° Fistules uréthro-vaginales

L'orifice interne de ces fistules étant situé en avant du col de la vessie, l'écoulement de l'urine n'a lieu que pendant la miction.

OPÉRATION

L'opération se fait dans la position de la taille périnéale.

L'orifice est circonscrit par une incision circulaire, suivant le procédé décrit plus haut et qui convient à la fermeture de toutes les variétés de fistules muqueuses, puis les deux lambeaux sont disséqués soit transversalement, soit d'avant en arrière, suivant le sens dans lequel leur coaptation paraît devoir se faire le mieux.

Ces fistules étant très superficielles, le trajet, assez étroit, peut être complètement extirpé avant la pose des sutures; on pratique ensuite la fermeture en bourse de l'orifice vaginal, et on suture à points séparés les lambeaux muqueux. La guérison s'obtient d'autant plus aisément que le passage de l'urine est intermittent au niveau de l'urèthre.

La sonde à demeure n'est pas indispensable. On sondera la malade toutes les 3 ou 4 heures si la miction spontanée est impossible. Chaque cathétérisme sera suivi d'un lavage boriqué de l'urèthre et de la vessie, suivi de l'évacuation complète du liquide avec l'aide de la sonde.

2° Fistules vésico-vaginales accidentelles, avec conservation de l'utérus

On observe deux variétés de ces fistules vésico-vaginales, suivant que l'orifice est plus ou moins distant du col utérin.

La distinction des fistules vésico-vaginales en fistules vésico-vaginales proprement dites et en fistules juxta-cervicales est très im-

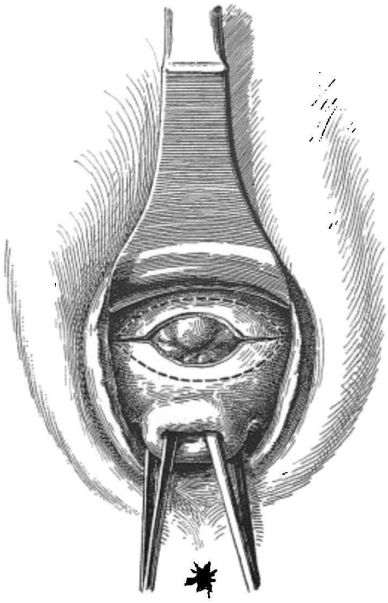

Fig. 204.
Fistule vésico-vaginale. Avivement et incisions libératrices.

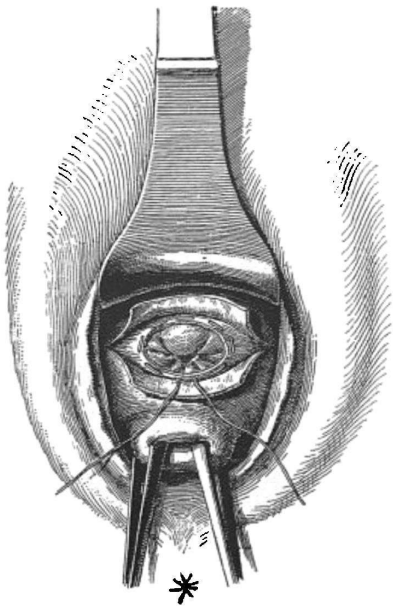

Fig. 205. — Id.
Dissection des lambeaux et pose du fil en cordon de bourse.

portante au point de vue du traitement opératoire, l'avivement et la réunion se trouvant notablement modifiés dans le second cas.

Fistules vésico-vaginales distantes du col

Que ces fistules soient consécutives à l'accouchement ou bien à la taille vaginale de la vessie, leur traitement est identique; du moment que le col est sain et séparé de la fistule par un espace de muqueuse normale d'au moins 8 à 10 millimètres de largeur, l'opération est très facile :

OPÉRATION

Temps préliminaire. — La malade est placée dans la position de la taille périnéale.

1er Temps. — Avivement et confection des lambeaux muqueux vaginaux. On saisit le col avec deux pinces à griffes et on l'abaisse en l'attirant en arrière. L'orifice de la fistule est mis en évidence. On le circonscrit, à l'aide du bistouri et des pinces à griffes, par une incision circulaire ou ovalaire, faite à 1 ou 2 millimètres des lèvres de jonction des deux muqueuses, et on libère les deux commissures de cette première incision, en prenant soin de n'intéresser que la muqueuse vaginale, sur une étendue de 8 à 10 millimètres de chaque côté.

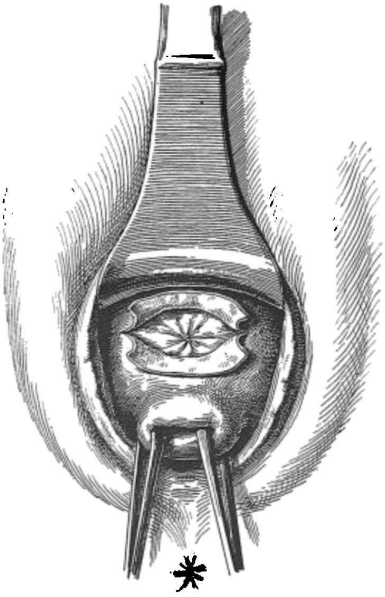

Fig. 206. — Id.
La vessie est fermée par la suture en cordon de bourse.

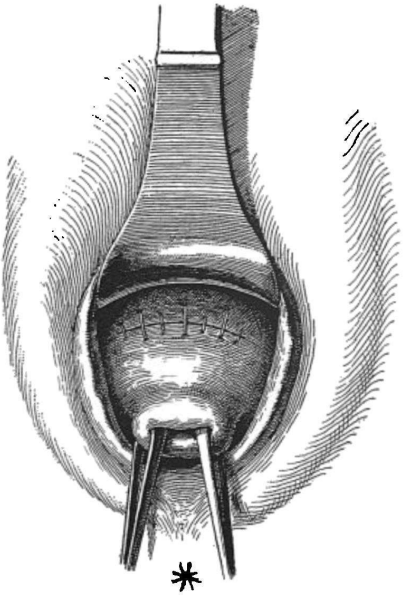

Fig. 207. — Id.
Aspect de la suture des lambeaux vaginaux.

Cette double incision libératrice est indispensable pour la confection des lambeaux muqueux (fig. 204). Les deux lambeaux vaginaux antérieur et postérieur sont alors décollés, soit avec la pince à griffes et de petits ciseaux courbes, soit avec l'aide du bistouri ou d'une petite spatule tranchante, et on les relève l'un en avant, l'autre en arrière de l'orifice fistuleux.

2e Temps. — Fermeture en bourse de l'orifice vésico-vaginal. Lorsque la confection des deux lambeaux est terminée, on passe tout autour de l'orifice fistuleux, et sans intéresser la muqueuse vésicale, de manière à éviter la formation ultérieure d'un calcul, un fil de soie disposé comme le cordon d'une bourse (fig. 205).

Le pourtour de l'orifice est froncé par des tractions progressives, et le fil est noué. Le premier fil pouvant n'assurer qu'insuffisamment la fermeture punctiforme de la fistule, on fait une seconde suture en cordon de bourse, plus superficielle, ou bien on place un fin surjet de soie, qui sera laissé à demeure.

3e Temps. — Suture des deux lambeaux vaginaux à points séparés, avec de la soie ou du crin de Florence.

Durée de l'opération. — Il m'est arrivé, l'utérus se trouvant facilement abaissable, de réparer en un quart d'heure des fistules vésico-vaginales de 15 à 20 millimètres de diamètre.



Fig. 208.
Fistule vésico-vaginale juxta-utérine.

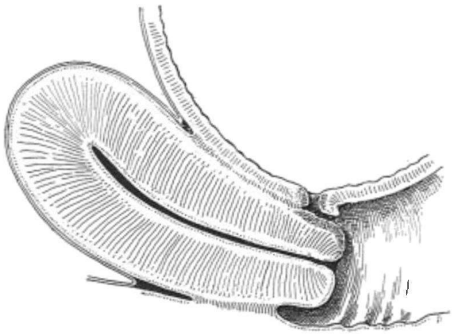

Fig. 209. — Id.
Coupe sagittale d'une fistule vésicale juxta-cervicale.

Suite opératoire. — Je laisse à demeure pendant 6 à 8 jours une sonde vésicale de Petzer, que je fixe au voisinage du méat par un point de crin de Florence.

Les crins vaginaux sont enlevés vers le 15e jour.

Fistules juxta-cervicales

Les fistules vésico-vaginales juxta-cervicales coïncident presque toujours avec une déchirure du col. Toute fistule mérite cette dénomination dès qu'elle est assez voisine de l'insertion vaginale du col pour exiger l'avivement de ce dernier.

Ce sont ces fistules que Jobert de Lamballe eut l'ingénieuse idée de traiter par le procédé du glissement du col utérin, détaché de ses connexions vésicales.

Les désordres locaux très étendus qui ont été l'occasion de la production de ces fistules ont souvent déterminé la production contempo-

raine d'un rétrécissement cicatriciel du vagin, susceptible de rendre difficile l'abord de l'orifice anormal.

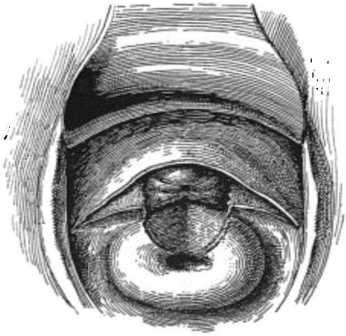

Fig. 210. — Id.
Avivement du col et décollement des lambeaux vaginaux.

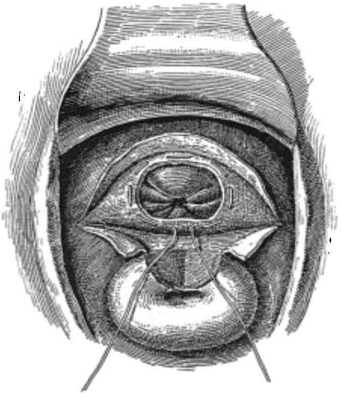

Fig. 211. — Id.
Pose du premier fil en cordon de bourse.

Aussi est-il le plus souvent utile de préparer l'opération par la dilatation progressive du vagin, que l'on fera pendant 24 ou 48 heures

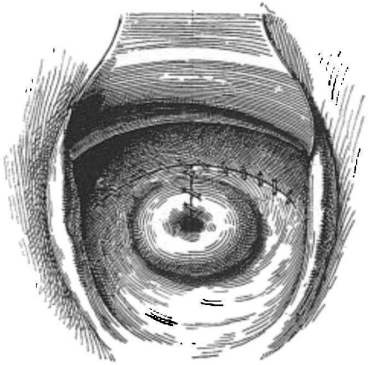

Fig. 212. — Id.
Suture du col utérin et suture du vagin.

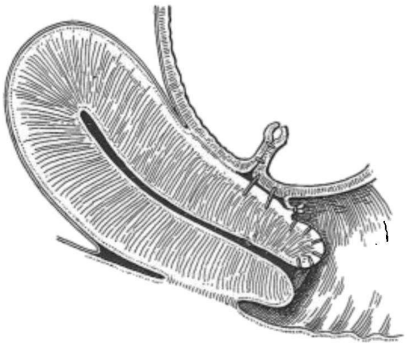

Fig. 213. — Id.
Aspect des sutures sur une coupe sagittale.

avec l'aide d'un ballon élastique. Le ballon de caoutchouc sera gonflé d'air autant que la malade pourra le supporter.

OPÉRATION

La technique opératoire variera suivant la configuration et les rapports de la fistule.

1er Temps. — Avivement et confection des lambeaux. Supposons une

fistule juxta-cervicale médiane (fig. 208), compliquée de déchirure du col. On circonscrit la demi-circonférence supérieure de la fistule par une incision comprenant toute l'épaisseur de la muqueuse vaginale, et on prolonge cette première section transversalement à droite et à gauche, sur une longueur de 8 à 10 millimètres de chaque côté. On décolle ensuite le lambeau vaginal antérieur.

On circonscrit ensuite avec le bistouri la surface cervicale granuleuse par deux incisions franches, se réunissant en arrière à angle

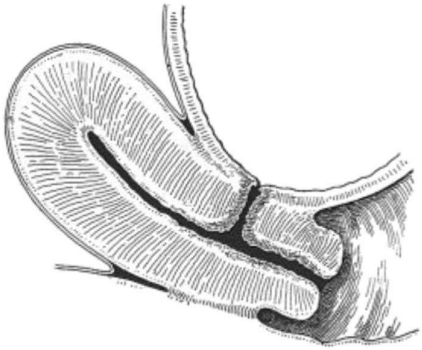

FIG. 214. — Fistule vésico-utérine. Coupe sagittale.

dièdre et on extirpe les tissus pathologiques qui formaient la paroi postérieure de la fistule.

2e *Temps.* — *Libération du col utérin.* Il suffit alors de pratiquer, comme s'il s'agissait d'une hystérectomie vaginale, avec l'aide du doigt, sur les côtés d'abord, puis sur la ligne médiane et d'arrière en avant, le décollement de la vessie, et d'abaisser le museau de tanche.

3e *Temps.* — *Fermeture de la fistule et glissement du col utérin.* L'orifice vésical est fermé par une double suture en cordon de bourse, qui est renforcée, s'il paraît nécessaire, par un surjet, et le col est attiré en bas et en avant. La paroi vésicale est enfin fixée à l'utérus, au-dessous de la suture de la fistule, par un ou deux points séparés ou par un fin surjet de soie.

4e *Temps.* — Le vagin est suturé transversalement, et le col est réuni dans le sens longitudinal.

Sonde vésicale de Petzer à demeure.

3° Fistules vésico-utérines

Lorsque la fistule est située plus haut encore et communique directement avec le canal cervical de l'utérus, l'opération est très analogue.

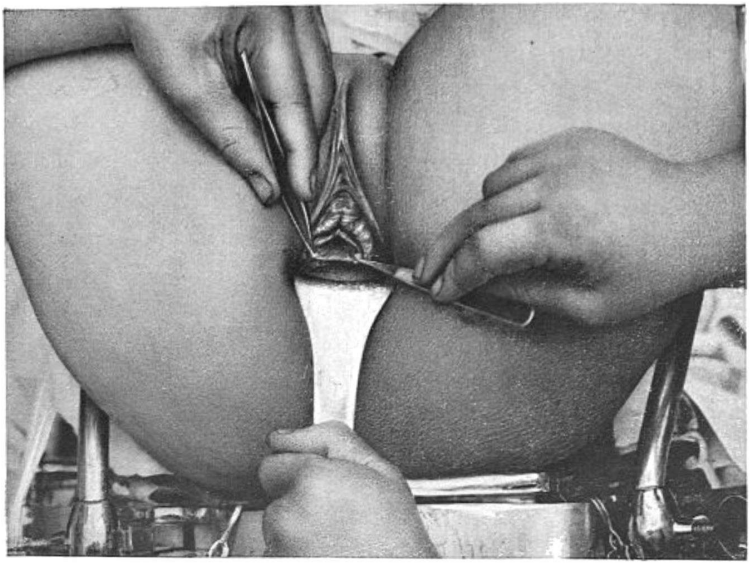

Fig. 215. — Fistule vésico-vaginale consécutive à la taille de la vessie. Avivement antéro-postérieur par le procédé de Doyen. On distingue les deux incisions complémentaires antérieures et postérieures, pour la confection des lambeaux muqueux latéraux.

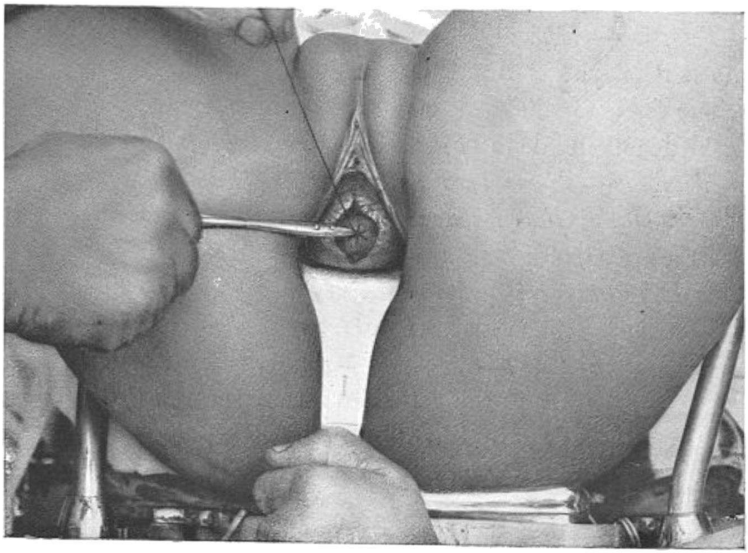

Fig. 216. — Id. Les lambeaux muqueux latéraux viennent d'être disséqués. On procède à la fermeture de la vessie par une double suture en cordon de bourse.

Le col est détaché de la vessie, jusqu'au delà de la fistule, après incision transversale du cul-de-sac vaginal antérieur.

Dès qu'on a atteint et dépassé la fistule et que le cul-de-sac péritonéal antérieur a été refoulé aussi haut que possible, le pourtour de l'orifice vésical est circonscrit et fermé par une première suture en cordon de bourse. On dispose au-dessus de ce premier fil une seconde suture analogue et, s'il semble nécessaire, un fin surjet de soie

FIG. 217. — Id. L'opération est terminée. Réunion de la plaie vaginale à points séparés.

transversal, qui réunit les couches musculaires superficielles de la vessie.

Le péritoine, s'il a été ouvert, est fermé à son tour par une suture en cordon de bourse ou bien par un surjet. Le plus souvent il s'est laissé refouler bien au delà du champ opératoire.

Le trajet intra-utérin de la fistule est alors extirpé, l'orifice utérin est fermé par un point séparé ou par un fil en cordon de bourse; la vessie est réunie à l'utérus, et la plaie vaginale est refermée par une suture transversale.

Si la fistule est située tout près du museau de tanche, il n'y a aucun inconvénient, pour y avoir plus librement accès, à sectionner longitudinalement jusqu'à elle, d'un coup de ciseaux et après l'avoir décollé de la vessie, le museau de tanche. On ferme la vessie, on réséque le trajet fistuleux et l'on termine l'opération comme pour la cure de

la fistule vésico-vaginale juxta-cervicale, en faisant la suture de la plaie du col par un surjet de catgut.

4° Fistules vésico-vaginales post-opératoires

Les fistules vésico-vaginales post-opératoires sont consécutives, comme nous l'avons signalé, soit à la taille vaginale, soit à l'hystérectomie.

Fistules consécutives à la taille vaginale de la vessie

Les fistules consécutives à la taille vaginale sont peu durables ; elles se ferment souvent d'elles-mêmes.

Leur disposition est habituellement celle d'une fente longitudinale.

S'il persiste, au bout de 3 ou 4 semaines, un pertuis ou bien un orifice d'une certaine dimension, on l'oblitérera comme il a été indiqué plus haut à propos de la cure des fistules vésico-vaginales simples et consécutives à l'accouchement.

Fistules consécutives à l'hystérectomie

L'opération est plus difficile lorsque ces fistules sont consécutives à l'hystérectomie.

J'ai signalé plus haut, et ce détail est tout à l'avantage de mon procédé d'hystérectomie vaginale, que jamais, sur plus de mille cas, il ne m'était arrivé de blesser ni la vessie ni l'uretère au cours de l'hystérectomie, si difficile qu'elle puisse avoir été, dans des cas de fibrome ou de salpingite.

Cet accident m'est survenu, au contraire, dans plusieurs cas d'hystérectomie pour cancer. Il n'est pas rare, en effet, que la lésion soit localisée en apparence au museau de tanche et qu'elle n'atteigne en aucune manière le cul-de-sac vaginal antérieur, de telle sorte que le décollement de la vessie est commencé dans des conditions normales. Lorsqu'on poursuit en haut l'isolement de la vessie vers le cul-de-sac péritonéal antérieur, il peut arriver que l'index pénètre tout à coup, sans grand effort, dans cette dernière, dont la paroi est cancéreuse.

Je me suis rendu compte qu'en pareil cas la dégénérescence cancéreuse, d'abord limitée au canal cervical, avait envahi profondément les parois de ce canal pour atteindre la vessie elle-même, qui, dégénérée et ramollie, se trouvait prête à céder sous l'influence d'une légère pression.

J'ai tenté en pareille occurrence la suture immédiate de la plaie vésicale au crin de Florence ou à la soie. Les fils peuvent être laissés à demeure sans inconvénient; j'ai généralement obtenu la réunion immédiate.

On verra, à propos du cancer du col, que je proscris dorénavant l'hystérectomie pour cancer, pour employer sans exception l'Électro-coagulation thermique.

Revenons aux fistules post-opératoires consécutives à l'hystérectomie pour fibrome ou pour salpingite.

L'opération des fistules vésico-vaginales consécutives à l'hystérectomie pour fibrome ou salpingite présente des difficultés analogues à celles que nous avons signalées à propos des fistules recto-vaginales survenues dans les mêmes conditions.

Le col n'existant plus, l'orifice fistuleux est difficile à abaisser, et cette complication est d'autant plus grave que bien souvent la cicatrice adhère aux organes pelviens, qu'elle est irrégulière et qu'elle se trouve formée par des tissus dont le chirurgien ne peut prévoir la nature exacte.

J'ai observé un certain nombre de ces fistules, survenues, dans des cas de salpingite, entre les mains de plusieurs de mes collègues, à la suite de l'hystérectomie par morcellement. L'opérateur, victime de la technique déplorable de cette opération, avait commencé par réséquer le col. Bientôt, de fragment en fragment, il avait atteint le corps de l'utérus, pour perforer, presque sans s'en apercevoir, la vessie, qui s'était trouvée saisie entre les mors de plusieurs pinces à demeure. L'opération était demeurée inachevée.

La malade peut guérir malgré de tels délabrements. Dans un de ces cas, l'examen, pratiqué au bout de 4 semaines, montra une perforation vésicale énorme, du diamètre d'une pièce de 5 francs, et divisée en deux moitiés à peu près égales par une bride transversale. En avant de cette bride apparaissait la muqueuse vésicale herniée. En arrière, une masse dure, granuleuse, représentait probablement ce qui avait été laissé des annexes et du fond de l'utérus, au cours de cette tentative opératoire malencontreuse.

L'opération, réclamée par la malade, fut tentée 5 semaines après l'hystérectomie. Le vagin fut incisé transversalement de chaque côté de la fistule, comme je l'ai signalé à propos des fistules stercorales consécutives à l'hystérectomie vaginale, j'ai saisi les lèvres de ces deux sections à l'aide de longues pinces à griffes et à crémaillères, puis j'ai circonscrit le pourtour de la fistule par une section circulaire. Le décollement des lambeaux vaginaux antérieur et postérieur fut très

délicat. Je craignais de blesser soit l'intestin, soit les uretères, qui devaient faire corps avec le tissu cicatriciel. Ce vaste orifice fut refermé avec une double suture en bourse, et les lambeaux vaginaux antérieur et postérieur furent réunis par une dizaine de points séparés au crin de Florence.

La suture transversale du vagin présentait près de 6 centimètres d'étendue. Malgré le mauvais état des tissus réunis, qui suppuraient encore lors de cette opération, aucun écoulement d'urine ne se produisit pendant 10 jours. Un pansement malencontreux, fait par une infirmière, — l'opération ayant dû être pratiquée dans la maison de santé où la malade avait déjà subi l'hystérectomie, — détermina de nouveau un écoulement d'urine par le vagin. La sonde fut replacée à demeure et les crins furent enlevés le 15e jour.

Le nouveau pertuis, causé par le tiraillement des fils ou par l'évolution d'un petit abcès interstitiel, était très étroit. Au bout de 15 jours il n'existait plus qu'un trajet oblique du diamètre d'une épingle. Cet orifice fut traité par ma méthode habituelle et il fut refermé définitivement par la dissection de deux lambeaux vaginaux antérieur et postérieur, suivie de suture en bourse de l'orifice et de réunion du vagin au crin de Florence. La guérison fut définitive.

5° Fistules uretéro-vaginales

Les fistules uretéro-vaginales, elles aussi, ne s'observent guère que comme accident de l'hystérectomie vaginale. L'opération variera suivant qu'il existera soit une simple plaie de l'uretère avec perméabilité du bout vésical, soit une section complète de ce conduit, ce dernier venant s'aboucher directement dans le vagin, et n'offrant plus avec la vessie aucun rapport.

1° Fistule latérale de l'uretère

Dans ce cas, après avoir fait le cathétérisme du bout périphérique, puis du bout central de l'uretère par la voie vaginale, et après avoir dilaté suffisamment l'orifice vésical de l'uretère, on introduit dans la vessie, comme je l'ai fait dans ma première opération de taille vaginale de l'uretère (voir plus haut), une sonde en gomme rouge, qui est attirée par l'urèthre jusqu'à la vulve, et on la fixe à l'aide d'un crin de Florence au voisinage du méat. L'autre extrémité de la sonde, coupée de la longueur voulue, est introduite jusqu'à une profondeur de 10 à 12 centimètres dans le bout central de l'uretère.

Le champ opératoire est alors tendu, soit à l'aide de 3 ou 4 pinces à griffes, soit, si le col existe, par des tractions sur ce dernier, et on isole, dans la direction où la coaptation semble devoir se faire le mieux et par le procédé déjà décrit, deux lambeaux muqueux de dimensions appropriées. Les autres temps nous sont déjà connus : double suture profonde en cordon de bourse, suture de renfort en surjet et adossement des lambeaux vaginaux par une suture à points séparés.

2° Fistule uretéro-vaginale

J'ai observé, après une opération laborieuse d'hystérectomie vaginale pour cancer du corps, rendue plus difficile encore par la présence de

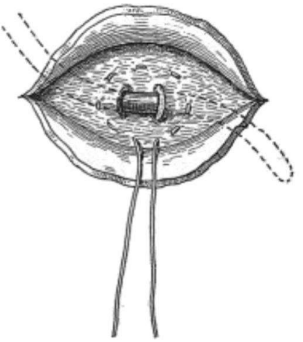

Fig. 218. — Cure d'une fistule uretéro-vaginale consécutive à l'hystérectomie.

brides vaginales cicatricielles post-puerpérales, une fistule complète de l'uretère droit.

L'écoulement vaginal de l'urine s'était manifesté à la fin de la 1re semaine, au moment de l'élimination des eschares. Elle se produisait d'une manière intermittente. Aucune trace des injections vésicales colorées ne passait dans le vagin.

La cicatrice vaginale post-opératoire était tellement profonde et si peu accessible, que le manuel opératoire ne put être déterminé à l'avance.

L'introduction d'une sonde d'un certain calibre dans l'orifice urétéral se montra impossible, sous le chloroforme même, à moins d'en pratiquer le débridement. Ne voyant aucune nécessité réelle d'agrandir ce pertuis, je me suis arrêté au manuel opératoire suivant.

OPÉRATION

La malade fut endormie et placée dans la position de la taille périnéale. La muqueuse vaginale, après avoir été tendue à l'aide de longs

écarteurs et de plusieurs pinces à griffes, fut incisée latéralement sur une longueur de 15 à 20 millimètres de chaque côté de l'orifice urétéral. Des lambeaux muqueux furent détachés sur une certaine étendue, et une pince courbe fut introduite par l'urèthre, puis elle fut dirigée vers le bas-fond vésical. Je fis alors saillir la paroi extérieure de la vessie en face de l'orifice uretéral, et j'y pratiquai une large perforation. Une sonde fut introduite par l'urèthre dans la vessie, puis jusque dans l'uretère, afin de faciliter la suture.

Une suture en cordon de bourse, disposée autour de ces deux orifices, assura leur juxtaposition parfaite. Un second fil, plus superficiel, fut ajouté par mesure de sécurité, et les lambeaux vaginaux furent réunis comme à l'ordinaire. J'ai alors enlevé la sonde vésico-uretérale.

Cette intervention fut suivie de succès.

Les difficultés de ce cas semblent démontrer que la cure des fistules uretéro-vaginales peut être obtenue presque sans exception par la voie vaginale.

Dans ce cas, l'abouchement uretéro-vésical a été obtenu par la simple juxtaposition de l'orifice uretéral fistuleux avec un orifice vésical artificiel, et sans sonde à demeure.

Si on laisse la sonde uretérale pour assurer la libre évacuation du bassinet au dehors, on l'enlèvera au bout de 8 à 10 jours par une traction brusque, après avoir coupé le crin qui la fixe à l'orifice vulvaire.

6° Fermeture de la vulve dans les cas de fistules vaginales urinaires incurables.

La fermeture de la vulve a été tentée pour remédier à l'incontinence d'urine, dans des cas de fistules uretéro ou vésico-vaginales ayant résisté à d'autres interventions. La fermeture de la vulve ne doit être tentée que comme suprême ressource.

Il est utile, avant de faire cette opération, de pratiquer, si l'orifice vésico-vaginal est étroit, ou bien s'il n'en existe pas (fistule uretéro-vaginale), l'ablation de toute la cloison vésico-vaginale, afin d'obtenir une large communication entre le vagin et la vessie.

Lorsque la cicatrisation est satisfaisante, on procède à la seconde opération, l'oblitération de la vulve se fait en disséquant circulairement, à partir de l'orifice vaginal et sur une profondeur de 4 à 5 centimètres, la muqueuse de ce conduit. Un fil de soie est passé, en cordon de bourse, autour de l'orifice inférieur, sur la face cruentée du cylindre vaginal flottant, et on le serre en prenant soin d'invaginer le canal

muqueux dans la profondeur. Un fin surjet de soie antéro-postérieur réunit en avant les surfaces saignantes. La vulve est suturée au crin de Florence. On place deux sondes uréthrales à demeure, et on adapte à l'une d'elles, pour assurer l'évacuation de la vessie, un tube relié à une trompe à vide. L'autre sonde sort à la rentrée de l'air.

7° Néphrectomie

La néphrectomie a été préférée par certaines femmes, atteintes de fistule incurable d'un uretère, à la fermeture du vagin. Elle ne doit être tentée que si l'autre rein est sain. On pratiquera de préférence la néphrectomie lombaire.

8° Opérations par la voie sus-pubienne

TAILLE SUS-PUBIENNE CHEZ LA FEMME

La taille sus-pubienne se pratique moins fréquemment chez la femme que chez l'homme. La technique générale est la même.

INCRUSTATION CALCAIRE DE LA VESSIE

J'ai pratiqué la taille sus-pubienne chez la femme pour cureter la muqueuse vésicale, enflammée et incrustée de sels calcaires. J'ai suturé la vessie à la peau, et je n'ai refermé la fistule qu'après cicatrisation et réparation de la muqueuse.

CURE DES FISTULES VÉSICO-VAGINALES ET VÉSICO-UTÉRINES PAR LA TAILLE HYPOGASTRIQUE

La taille hypogastrique peut être pratiquée pour fermer une fistule vésico-vaginale, lorsque l'opération par le vagin a échoué.

La nécessité de la taille hypogastrique pour la cure des fistules vésico-vaginales deviendra d'autant plus exceptionnelle que les chirurgiens se seront mieux familiarisés avec les règles que j'ai déterminées pour la fermeture de ces orifices anormaux par les voies naturelles : tracé et décollement de deux lambeaux vaginaux étoffés et étendus, fermeture de la vessie en ombilic par une double suture extra-cavitaire en cordon de bourse, et adossement des lambeaux vaginaux à points séparés.

La taille hypogastrique sera donc réservée aux cas où la fistule ne pourrait pas être atteinte par le vagin, en raison de l'étroitesse de ce

conduit, par exemple, s'il est sténosé et partiellement oblitéré par des brides cicatricielles.

La taille hypogastrique se fait, chez la femme comme chez l'homme, après distension de la vessie, que l'on remplit d'air.

La vessie, mise à nu par une incision sus-pubienne longitudinale, est soulevée par l'extrémité mousse du cathéter, et on la saisit, avant de l'ouvrir, avec une pince à griffes et à crémaillère; on passe alors dans ses tuniques, pour l'empêcher de fuir ultérieurement vers la profondeur, deux crins de Florence dont les extrémités sont saisies entre les mors de deux pinces hémostatiques (voir p. 103). On fait alors une petite perforation. L'orifice vésical est agrandi par divulsion et la fistule est mise en évidence à l'aide de deux écarteurs ou bien avec le spéculum à valves courtes de Doyen. On la traitera par mon procédé habituel : incision circulaire autour de l'orifice, incisions libératrices latérales, ne comprenant que la muqueuse vésicale, et décollement de deux lambeaux muqueux. La suture profonde de l'orifice vésico-vaginal se fait en bourse, et la réunion des lambeaux vésicaux se fait soit à points séparés, soit mieux en surjet, avec de la soie à suture intestinale.

Cette méthode de fermeture des fistules vésico-vaginales présente l'inconvénient d'exposer les malades à la production ultérieure de calculs vésicaux autour des fils laissés à demeure dans la vessie. Aussi je conseillerai de faire la suture intra-vésicale à l'aide de fils de soie très fins, et en surjet. Le fil sera ainsi plus aisément arraché, par l'urèthre, avec le calcul, s'il s'en produit un.

J'ai signalé précédemment un cas de formation de calcul phosphatique à la suite de la suture de l'uretère par la voie vaginale, un des fils s'étant trouvé saillant dans le calibre de ce canal (voir p. 200).

La malade se plaignant quelque temps après de douleurs localisées, le calcul, qui était de petite dimension, fut reconnu par le toucher intra-vésical; je l'ai saisi à l'aide d'une pince, et je l'ai arraché avec l'anse de fil sur laquelle il s'était formé.

9° Fistule uretéro-vaginale. — Abouchement uretéro-vésical par la voie sus-pubienne extra-péritonéale.

Si toute tentative de fermeture d'une fistule uretéro-vaginale par les voies naturelles avait échoué, on pourrait tenter l'abouchement vésical de l'uretère par la voie sus-pubienne.

La malade étant placée dans la position de Trendelenbourg, la ligne blanche est incisée sur une longueur de 12 à 15 centimètres à partir

du pubis, et le péritoine est refoulé à l'aide de grandes compresses stérilisées. Une sonde, introduite par le vagin dans l'uretère, permet de reconnaître le trajet de ce conduit.

Le péritoine pelvien est décollé de la paroi latérale de la vessie jusqu'au niveau de l'uretère; celui-ci, sectionné en travers, est isolé sur une longueur de 10 à 12 millimètres. On le lie sur une petite sonde, on attire cette sonde dans la vessie, par un orifice que l'on fera au point le plus favorable, sur la saillie de l'extrémité d'une longue pince courbe. Le pourtour de l'uretère sera suturé à la paroi externe de la vessie, à l'intérieur duquel aura été attirée la ligature. Le péritoine pelvien sera renforcé s'il y a lieu, au voisinage de cette suture, par un surjet de soie. Le champ opératoire, ainsi isolé de la séreuse, sera tamponné, par prudence, à l'aide d'une mèche de gaze stérilisée, qu'on enlèvera au bout de 48 heures, s'il n'y a aucun suintement d'urine dans l'angle de la plaie.

10° Section accidentelle de l'uretère pendant la laparotomie. Abouchement uretéro-vésical par la voie péritonéale.

La section accidentelle de l'uretère pendant la laparotomie peut avoir lieu chez la femme pendant l'énucléation des tumeurs du ligament large, qui peuvent se développer au-dessous de l'uretère. Celui-ci peut être sectionné par mégarde pendant l'énucléation de la tumeur : il est arrivé qu'on le prenne pour un tractus fibreux et qu'on le coupe entre deux pinces. On le reconnaît immédiatement à l'aspect caractéristique de la surface de section et à l'épaisseur de la muqueuse.

Si la section a eu lieu très haut, on peut tenter l'anastomose uretéro-uretérale (voir t. IV). Le plus souvent l'uretère se trouve coupé très près de la vessie, et l'étroitesse du conduit à ce niveau ne permet pas l'abouchement du bout supérieur au bout inférieur.

Je vais décrire d'abord l'abouchement vésical de l'uretère lorsqu'il est blessé pendant une laparotomie pour tumeur du ligament large.

J'exposerai ensuite la technique qui convient à l'implantation vésicale de l'uretère dans la vessie par la voie péritonéale, pour remédier à une fistule urétéro-vaginale.

Ces deux opérations sont exceptionnelles, puisqu'elles sont destinées à remédier à un accident opératoire qu'un chirurgien expérimenté évitera facilement, en extirpant la tumeur par ma méthode de la décortication sous-séreuse. Cette technique ménagera à coup sûr l'uretère ectopié.

SECTION ACCIDENTELLE DE L'URETÈRE PENDANT LA LAPAROTOMIE POUR TUMEURS DU LIGAMENT LARGE IMPLANTATION URETÉRALE OU VÉSICALE DU BOUT SUPÉRIEUR

OPÉRATION

Dès qu'on s'est rendu compte de la section accidentelle de l'uretère, on place sur le bout supérieur une pince à demeure, et on termine les temps principaux de l'opération pour laquelle on a fait la laparotomie. Lorsque la tumeur est enlevée et que l'hémostase est terminée, on procède à l'abouchement de l'uretère dans la vessie. Le plus souvent, l'utérus a été complètement extirpé. S'il ne l'a pas été, on en pratique l'extirpation par le procédé qui sera décrit plus loin. Le vagin est ainsi largement ouvert.

Implantation urétéro-vésicale.

1er Temps. — On allonge l'uretère, qui se laisse attirer dans une certaine mesure au dehors. On aura soin de ne pas déchirer son revêtement péritonéal.

2e Temps. — La vessie est vidée et désinfectée par un aide et on place une sonde, reliée à une trompe à vide, pour recevoir l'urine de l'autre uretère. On recherche alors si l'uretère sectionné pourra être directement abouché au bout inférieur, ou bien s'il faudra l'aboucher à la vessie par un orifice artificiel.

1er Cas. — Abouchement direct du bout supérieur de l'uretère dans le bout inférieur.

Le bout inférieur de l'uretère est dilaté avec une sonde cannelée ou bien avec une pince à mors longs et étroits, qui pénètre dans la vessie. On peut le dilater jusqu'au calibre de 4 ou 5 millimètres de diamètre. On extirpe alors la muqueuse sur une profondeur de 15 à 20 millimètres.

L'extrémité supérieure de l'uretère blessé est liée sur une sonde de gomme n° 6 ou n° 8, et cette sonde est introduite dans le bout inférieur de l'uretère, jusque dans la vessie, puis elle est attirée au dehors du méat. On attire à sa suite le bout supérieur de l'uretère, qui pénètre dans la vessie et parfois jusqu'au dehors du méat urinaire.

3e Temps. — Suture de la tunique celluleuse du bout inférieur à la celluleuse du bout supérieur. Cette suture se fait avec des aiguilles très fines à entéroraphie ou à artérioraphie. On fait 3 ou 4 séries de sutures, et on les renforce en réunissant la paroi extérieure de la vessie

au tissu celluleux et au péritoine qui se trouvent en rapport avec le bout supérieur de l'uretère blessé.

2e Cas. — Abouchement direct du bout supérieur de l'uretère dans la vessie.

Si l'abouchement uretéro-uréthral est impossible, il faut faire l'abouchement direct de l'uretère blessé dans la vessie.

On détermine le point le plus favorable de cet abouchement de la manière suivante : on introduit par le méat une longue pince courbe à mors minces et on fait saillir la paroi vésicale postérieure vers l'uretère blessé. On trouve très vite le point de la vessie qui se laisse le mieux distendre : on y fait une petite perforation, par laquelle on saisit à l'aide de la pince la sonde sur laquelle a été préalablement lié le bout supérieur de l'uretère blessé. On attire cette sonde dans la vessie, puis hors du méat, et on procède à la suture de la paroi extérieure de la vessie avec la tunique externe de l'uretère. Cette suture est facile, mais il faut la faire avec le plus grand soin. On placera trois séries de sutures superposées.

On fortifiera ensuite la réunion de l'uretère à la vessie par des sutures portant sur le tissu celluleux péri-uréthral et sur le péritoine pariétal.

4e Temps. — On place dans l'incision vaginale une compresse et trois gros drains de verre, et on procède à la fermeture du péritoine pelvien en le suturant transversalement du cæcum à l'S iliaque. (Voir t. IV, Péritonisation, et, plus loin, Hystérectomie abdominale.)

5e Temps. — Toilette du péritoine. Fermeture du ventre.

On recueille hors de la vessie l'urine de l'uretère suturé, et on place dans la vessie deux sondes, l'une en rapport avec une trompe à vide, pour l'aspiration de l'urine, l'autre pour la rentrée de l'air.

J'ai réalisé une fois dans la même séance l'implantation vésicale des deux uretères, sectionnés pour l'ablation d'un cancer utérin qui avait envahi leur partie juxta-cervicale. Cette double implantation uretéro-vésicale a guéri sans fistule.

B. — Fistule uretéro-vaginale ancienne. — Abouchement vésical de l'uretère.

Dans ce cas, il serait impossible de retrouver le bout inférieur de l'uretère.

OPÉRATION

Temps préliminaire. — Introduction d'une grosse sonde par le vagin dans l'uretère fistuleux. Évacuation et désinfection de la vessie et

pose d'une sonde vésicale, que l'on met en rapport avec une trompe à vide.

1er Temps. — Laparotomie dans la position hémi-déclive. Le péritoine est protégé par des compresses.

2e Temps. — Recherche et dissection de l'uretère fistuleux, qui est mis en évidence par la sonde vaginale. On pince son extrémité inférieure et on l'attire dans la plaie.

3e Temps. — Ouverture large du vagin, et ablation de l'utérus afin de permettre à la vessie de se laisser attirer directement vers l'uretère blessé.

4e Temps. — Implantation vésicale de l'uretère par la technique décrite ci-dessus.

FISTULES VÉSICO-INTESTINALES

On peut observer également, après l'ouverture d'une salpingite suppurée dans l'intestin et dans la vessie, une fistule vésico-intestinale. Dans certains cas, une grande partie du contenu intestinal passe par la vessie.

J'ai guéri une de ces fistules, qui existait depuis de nombreuses années chez une femme de 72 ans, par deux injections sous-cutanées de Mycolysine. La fistule s'est cicatrisée au bout de 3 semaines et il n'y a pas eu récidive.

Un rétrécissement intestinal en aval de la fistule entraînerait sa reproduction. On opérerait par la méthode suivante :

OPÉRATION

Temps préliminaire. — Asepsie et évacuation de la vessie.

1er Temps. — Laparotomie et recherche de l'anse fistuleuse.

2e Temps. — Isolement de cette anse jusqu'au point fistuleux, expression du contenu intestinal et application de pinces élastiques pour la coprostase.

3e Temps. — On détache l'adhérence en prenant soin de ne pas contaminer le péritoine et on ferme l'orifice par une double suture en cordon de bourse. Puis on ferme l'orifice vésical par le même procédé. On fera une entéro-anastomose dérivatrice s'il y a sténose de l'intestin.

4e Temps. — On incise le cul-de-sac vaginal postérieur, on y place des drains et une compresse et on ferme le péritoine au détroit supérieur. (Voir t. IV, Péritonisation.)

5e Temps. — Fermeture du ventre.

EXTIRPATION DU RÉSERVOIR URINAIRE

1° Création d'une vessie vaginale

L'extirpation totale de la vessie, suivie de la création d'un nouveau réservoir urinaire aux dépens du vagin, a été réalisée par Pawlik, de Prague. Cette intervention nécessite un certain nombre d'opérations successives, et espacées de plusieurs semaines. Ses indications sont exceptionnelles. Je la décrirai comme une des tentatives chirurgicales les plus curieuses.

Les temps principaux de l'opération sont les suivants :

1° *Abouchement des uretères et de l'urèthre dans le vagin.* — Les uretères, cathétérisés à l'aide de la sonde d'argent de Pawlik, sont reconnus au niveau de la paroi vaginale antérieure, et mis à découvert; on les sectionne tout près de la vessie et on les suture aux lèvres des incisions vaginales correspondantes.

L'urèthre est à son tour sectionné transversalement au-dessus du col vésical. La vessie est désinfectée, on la referme par une suture en surjet, et le pourtour supérieur du col vésical est réuni à la paroi antérieure du vagin.

2° *L'extirpation de la vessie* sera pratiquée quelques semaines plus tard, par la voie hypogastrique.

3° *La vulve sera fermée* ultérieurement par le procédé que nous avons décrit plus haut, et on placera dans l'urèthre deux sondes à demeure, dont l'une sera mise en rapport avec une trompe à vide.

2° Création d'une vessie aux dépens du cæcum et de l'appendice.

Cette intervention exigerait trois opérations successives.

1re OPÉRATION

1er Temps. — Laparotomie latérale droite.

2e Temps. — Exclusion du cæcum, après section de l'iléon au niveau de la valvule de Bauhin. Fermeture du cæcum en ce point, Fermeture de l'iléon et du côlon ascendant en cordon de bourse et anastomose iléo-colique (voir T. IV).

3e Temps. — Abouchement du bout supérieur du cæcum et de l'appendice à la peau.

4e Temps. — Fermeture du ventre.

On désinfectera complètement l'appendice et le cæcum en faisant chaque jour des lavages avec de l'eau boriquée additionnée de 1 p. 100 de liqueur de Labarraque.

2e OPÉRATION

1er Temps. — On détache de la peau et on ferme le bout supérieur du cæcum.

2e Temps. — Laparotomie médiane. Recherche des deux uretères, qui sont abouchés dans le cæcum. On extirpe l'utérus et on ouvre largement le vagin.

3e Temps. — Implantation de l'appendice au point où sera le nouveau méat urinaire.

4e Temps. — Péritonisation du détroit supérieur.

5e Temps. — Fermeture du ventre.

3e OPÉRATION

Extirpation de la vessie.

OPÉRATIONS SUR LE COL DE L'UTÉRUS

STÉNOSE DU COL DE L'UTÉRUS

Le rétrécissement du canal cervical de l'utérus peut porter soit sur l'orifice du museau de tanche, soit, ce qui est assez fréquent, sur l'orifice supérieur du canal cervical. La sténose de l'orifice interne peut être suffisante pour empêcher l'introduction d'un hystéromètre.

Le débridement du col de l'utérus est une opération sans gravité: il peut se faire, soit avec un lithotome à lame cachée, soit, plus simplement, avec le bistouri.

Le plus souvent, on pratique préalablement la dilatation extemporanée à l'aide de bougies métalliques graduées de Hegar.

L'hystérométrie est presque tombée en désuétude. Le toucher vaginal et le palper combinés donnent en effet, sur la situation et sur le volume de l'utérus, des renseignements beaucoup plus précis que la mensuration, souvent inexacte, de sa cavité.

L'hystérométrie et l'introduction des antiques tiges de laminaire sont loin, d'ailleurs, d'être inoffensives, et l'abus de ces méthodes d'exploration a été fréquemment suivi d'accidents graves de pelvipéritonite, même de la mort, à la suite d'une perforation de l'utérus.

Cette perforation de l'utérus est particulièrement à craindre dans les cas de rétroflexion ou d'antéversion très accentuées, compliquées de congestion chronique et de ramollissement du parenchyme utérin, qui se laisse traverser sans grand effort.

Cet accident réclame une intervention immédiate; j'ai dû intervenir dans un de ces cas, alors que la malade présentait déjà des signes de péritonite. Il s'agissait d'un utérus en antéversion; la tige avait traversé la paroi postérieure du col, et elle était restée quelque temps fichée dans cet orifice; puis, sous l'influence de manœuvres maladroites, destinées à en saisir la partie encore accessible, elle avait pénétré dans le péritoine. L'intervention eut lieu vingt-quatre heures après la chute de la tige de laminaire dans le péritoine.

Le col était presque complètement refermé. La colpotomie postérieure donna issue à environ 200 grammes de sérosité rougeâtre et sans odeur.

La tige de laminaire fut saisie sans difficulté à l'aide d'une pince, courbe et je l'attirai au dehors.

Toilette du péritoine, tamponnement. Guérison apyrétique.

OPÉRATIONS PLASTIQUES SUR LE COL

Le col de l'utérus est fréquemment le siège de lésions localisées et qui réclament un traitement spécial.

Les déchirures de l'orifice cervical de l'utérus survenues pendant le travail de l'accouchement; l'hypertrophie d'une seule ou des deux lèvres du col, l'ectropion et l'inflammation chronique de la muqueuse cervicale; la congestion habituelle du museau de tanche, qui, chez certaines femmes, résiste aux traitements locaux, sont justiciables d'un traitement chirurgical.

La déchirure unilatérale très étendue d'une des commissures du col est une des causes de l'avortement à répétition. La métrite du col, au début de laquelle les phénomènes inflammatoires sont localisés au museau de tanche et à la cavité cervicale, ne tarde pas, si l'on n'y porte remède, à se propager à la cavité de l'utérus et au parametrium.

L'abus des cautérisations et des traitements locaux aggrave ces cas, et, loin d'amener la sédation des accidents, les moyens dits médi-

caux déterminent fréquemment l'évolution de lymphangites péri-utérines, d'ovarites et de salpingites suppurées.

La chirurgie du col utérin n'est entrée dans une voie réellement profitable pour les malades que depuis la connaissance plus exacte des lésions péri-utérines intra-péritonéales, lésions presque méconnues des anciens gynécologistes, et qu'aggravaient alors les interventions malencontreuses sur le col et sur la cavité utérine.

Amputer le col était, dans la première moitié du XIXe siècle, une pratique dont on abusait. Les résultats de ces amputations du col utérin étaient d'autant plus défectueux qu'on les pratiquait avec l'écraseur, ou bien avec l'anse galvanique, comme je l'ai vu faire au début de mes études médicales (1877-1885).

On produisait ainsi au fond du vagin une plaie assez large, qui suppurait pendant plusieurs mois, pour se recouvrir à la longue d'une cicatrice fragile et défectueuse, souvent compliquée de sténose de l'orifice cervical.

Les opérations plastiques sur le col utérin ne donnent de bons résultats que depuis qu'on les pratique avec l'instrument tranchant, et que l'on sait ménager, aux dépens des parties saines, des lambeaux susceptibles de permettre une réparation autoplastique immédiate.

Cette chirurgie conservatrice de l'utérus est une ressource précieuse chez les jeunes femmes atteintes de déchirures du col ou de métrite cervicale, et qui restaient jadis de véritables infirmes, condamnées à un repos forcé. Dans ces cas, en effet, la moindre fatigue provoque des douleurs pelviennes.

Si le col est bien l'origine des accidents, une intervention appropriée rend aux femmes la vigueur et la santé, en faisant disparaître l'écoulement muco-purulent et en déterminant une diminution considérable du volume du corps utérin, jusqu'alors congestionné et enflammé.

Ces opérations sur le col peuvent être pratiquées avec succès chez les femmes qui ont présenté antérieurement des phénomènes inflammatoires péri-utérins, lorsque ces lésions péri-utérines ont abouti à la résolution.

Les opérations plastiques sur le col sont, au contraire, contre-indiquées dans les cas de lésions bilatérales graves des annexes, où l'intervention radicale seule peut aboutir à la guérison.

Les opérations plastiques que l'on pratique sur le col sont au nombre de trois :

1° L'opération d'Emmet, dans les cas de déchirure unilatérale ;

2° L'opération de Simon, ou amputation de la portion vaginale du col à deux lambeaux ;

3° L'opération de Schrœder, ou amputation de la portion vaginale



Fig. 219. — Déchirure et métrite de la commissure gauche du col.

Fig. 220. — Déchirure superficielle de la commissure gauche du col.

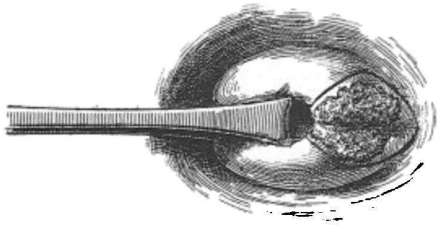

Fig. 221. — Id. Tracé des incisions pour l'avivement.

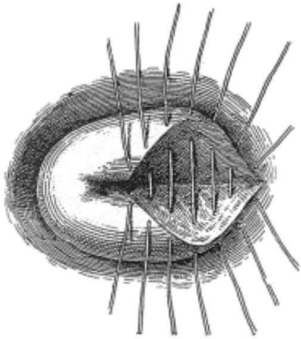

Fig. 222. — Id.
Avivement et application des sutures (points séparés).



Fig. 223. — Id.
Suture en surjet. L'opération est terminée.

du col à un seul lambeau, avec résection de la muqueuse de la cavité cervicale.

OPÉRATION D'EMMET

Dans le cas de déchirure unilatérale du col, l'avivement doit consister, selon le principe que nous avons établi à propos de la

périnéorraphie, dans la reproduction exacte de la plaie primitive.

La déchirure du col est suivie d'ectropion et de suppuration des surfaces saignantes. Elle tend ensuite à se cicatriser en surface, de telle manière que les limites de la plaie primitive correspondent aux limites de la cicatrice de la commissure cervicale.

OPÉRATION

1er Temps. — La cicatrice est réséquée soit avec le bistouri, soit avec de forts ciseaux droits. On doit extirper la totalité de la surface suppurante ou cicatricielle.

Dans les cas où il existe un certain degré d'ectropion du col, la résection de la muqueuse altérée sera poursuivie jusque dans la cavité cervicale, en prenant soin de ménager, le long de la commissure opposée, un demi-canal en forme de gouttière et d'une étendue suffisante pour assurer, après la confection des sutures, la perméabilité du col.

Dès que l'avivement est terminé, la perte de substance présente un aspect cunéiforme, et les deux valves cervicales antérieure et postérieure sont prêtes à reconstituer exactement, par leur coaptation, le col tel qu'il existait avant la déchirure.

2e Temps. — *Suture.* La suture se fait au catgut, soit à points séparés, soit en surjet. Le surjet sera effectué du cul-de-sac latéral du vagin vers l'orifice cervical, c'est-à-dire de la profondeur du champ opératoire vers sa partie la plus accessible. L'angle commissural de l'avivement doit être soigneusement affronté, en prenant soin d'éviter tout recroquevillement de la muqueuse vaginale à l'endroit où elle vient s'insérer sur le col. Au niveau du museau de tanche, les surfaces en contact sont fermes, résistantes, et elles s'accolent admirablement. La coaptation de la commissure externe du canal cervical du col exige, si la muqueuse a été réséquée assez profondément, un ou deux points plus profonds, que l'on place à l'intérieur de l'orifice utérin.

On tamponne le vagin avec une compresse aseptique, qu'on laisse 24 heures. On fait chaque jour 3 ou 4 irrigations antiseptiques.

AMPUTATION DU COL A DEUX LAMBEAUX

L'amputation du col à deux lambeaux convient au cas d'allongement hypertrophique du col, compliqué ou non de déchirure bilatérale, lorsque la muqueuse cervicale interne n'est pas altérée.

L'hypertrophie de la portion vaginale du col peut atteindre jusqu'à

6 à 8 centimètres de longueur. Le col hypertrophié peut apparaître à la vulve, sans qu'il y ait de prolapsus utérin proprement dit.

Le col est susceptible de revêtir, dans ces cas, divers aspects; il

Fig. 224.
Déchirure bilatérale du col.

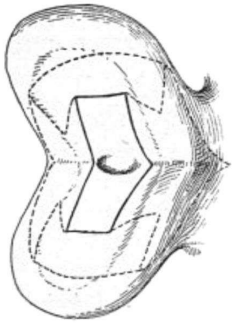

Fig. 225. — Id.
Tracé des incisions pour l'avivement.

Fig. 226. — Id.
Aspect des surfaces saignantes.

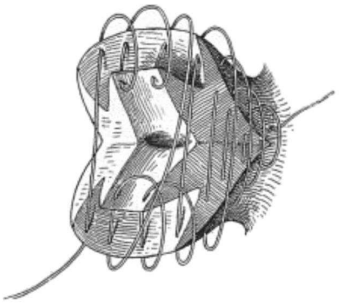

Fig. 227. — Id.
Suture en surjet avec un seul fil.

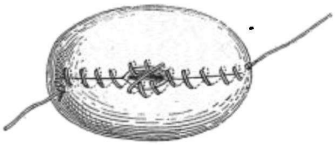

Fig. 228. — Id.
La suture est terminée
avec un seul fil.

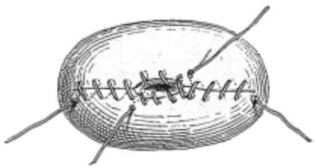

Fig. 229. — Id.
Suture en surjet avec
deux anses de fil.

affecte particulièrement, si ses commissures sont intactes, la forme conoïde. Lorsque la déchirure est bilatérale, l'hypertrophie porte tantôt sur une seule lèvre, tantôt sur les deux. L'aspect de la déformation est celui représenté, d'après nature, par la figure 224.

L'allongement hypertrophique régulier ou irrégulier de la portion vaginale du col, compliqué ou non de déchirure bilatérale ou unilatérale, sera traité par l'amputation à deux lambeaux de l'une ou des deux lèvres exubérantes. L'avivement doit être fait de manière à permettre la reconstitution du col dans sa forme normale.

Nous prendrons comme type un cas de déchirure bilatérale. En effet, si l'on est en présence d'un cas d'hypertrophie conoïde simple, le premier temps de l'opération consiste à faire la résection cunéiforme bilatérale des commissures du col jusqu'à l'insertion du vagin.

OPÉRATION

1er Temps. — Avivement. L'avivement, lorsqu'il y a déchirure bilatérale du col, comprend l'amputation de chacune des lèvres à deux lambeaux et la résection cunéiforme des commissures.

S'il n'y a pas déchirure bilatérale, on la réalise en faisant la résection cunéiforme des deux commissures.

Le tracé des sections est représenté en pointillé (fig. 225) dans le cas d'un col atteint de déchirure bilatérale. La double surface quadrangulaire, limitée en avant et en arrière de l'orifice utérin par un trait plein, représente la surface muqueuse qui doit être ménagée pour la reconstitution du segment inférieur du canal cervical.

L'avivement se fait en quatre temps : 1° excision cunéiforme des deux commissures; amputation à deux lambeaux des lèvres antérieure, puis postérieure. La forme des lambeaux pourra être modifiée avant la confection des sutures, de telle manière que la coaptation soit parfaite sur toute la ligne de réunion.

2e Temps. — Suture. On réunit au catgut, soit à points séparés, soit en surjet. Le résultat plastique, lorsque l'opération a été faite par une bonne technique est celui représenté sur la figure 228 et sur la figure 229. On voit sur ces figures que le surjet peut être fait soit avec un seul fil, soit avec deux fils.

Suture avec un seul fil. — On peut réaliser toute la suture à l'aide d'un seul fil de catgut sans risquer d'oblitérer l'orifice cervical, si l'on suit le trajet indiqué sur les figures 227 et 228. Le fil est passé et noué au niveau de la commissure gauche; on réunit alors en surjet les deux lèvres du col, d'arrière en avant et de dehors en dedans jusqu'à l'orifice cervical, puis on suture le petit lambeau de muqueuse à la lèvre correspondante du col; le fil est alors dirigé obliquement au-devant de l'orifice cervical et il passe de sa commissure droite vers sa com-

missure gauche pour pénétrer dans la lèvre antérieure du col, où il fixe le petit lambeau muqueux médian antérieur. Le fil atteint la



Fig. 230.
Métrite interne du col.

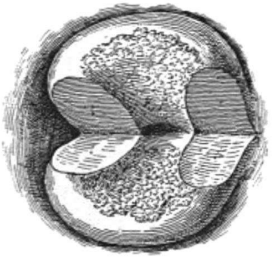

Fig. 231. — Id.
Débridement bilatéral du col.

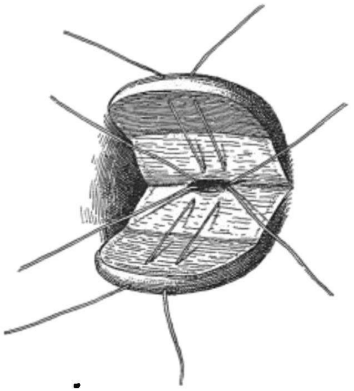

Fig. 232. — Id. Avivement à 1 lambeau; pose des sutures pour la reconstitution du canal cervical.

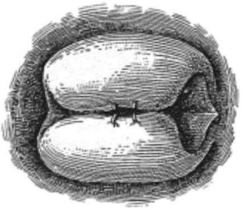

Fig. 233. — Id.
Aspect des lambeaux cervicaux après la ligature des premiers fils.

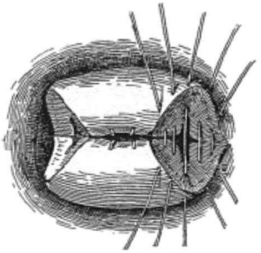

Fig. 234. — Id.
Avivement bilatéral et reconstitution des commissures du col.

commissure droite de l'orifice cervical et il termine l'affrontement jusqu'au niveau du cul-de-sac latéral droit du vagin.

Cette technique permet d'exécuter la suture d'une manière fort élégante, et en ménageant avec certitude la perméabilité de la cavité utérine.

Suture avec deux fils. — Le premier fil est noué au niveau du cul-de-sac vaginal gauche, puis on suture en surjet le bord externe, la commissure gauche et la partie antérieure du col.

Lorsqu'on atteint l'orifice utérin, le fil doit abandonner la lèvre antérieure du col pour suturer à la partie médiane de la lèvre posté-

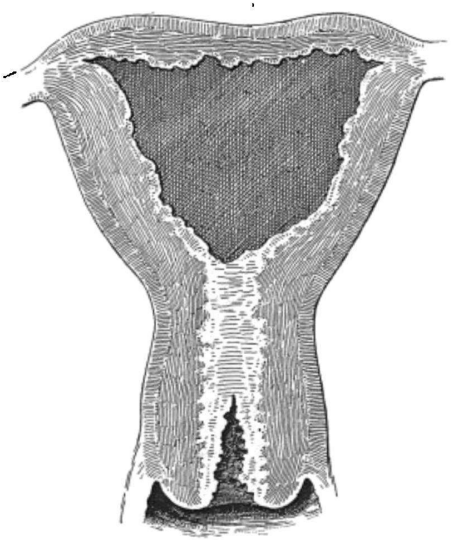

Fig. 235. — Sténose utérine totale et pyomètre après cautérisation au chlorure de zinc.

rieure du col le petit lambeau de muqueuse cervicale. Le fil est noué en ce point. Un autre fil est alors disposé de la même manière, de la commissure droite de l'incision cervicale avec l'orifice du col, pour aboutir à une suture symétrique du lambeau de muqueuse cervicale qui correspond à la lèvre antérieure du col (fig. 229).

AMPUTATION DU COL A UN SEUL LAMBEAU

L'amputation de la partie vaginale du col à un seul lambeau, ou opération de Schroeder, est destinée à amener la guérison d'une des formes les plus rebelles de la métrite du col, la métrite catarrhale ulcéreuse et folliculaire de la cavité cervicale, avec intégrité du revêtement muqueux externe.

L'aspect du col varie suivant qu'il y a déchirure unilatérale ou bilatérale ou bien qu'il existe un ectropion de la muqueuse enflammée.

OPÉRATION

1er Temps. — Avivement. On incisera les deux commissures, si elles sont intactes, jusqu'à l'insertion de la muqueuse vaginale (fig. 231).

La surface altérée est alors mise en évidence. On résèque successivement la lèvre inférieure, puis la lèvre supérieure en taillant les

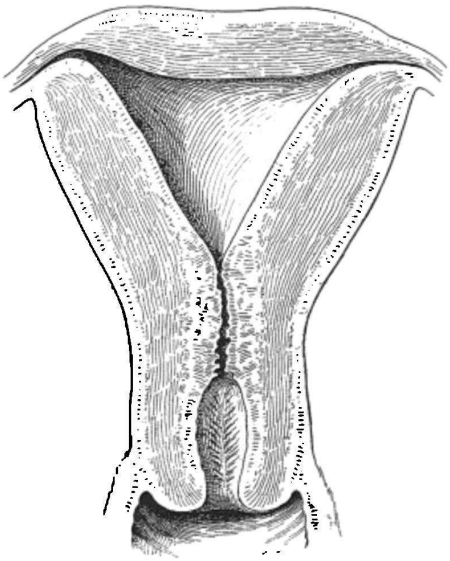

FIG. 236. — Sténose du canal cervical, consécutive à trois curetages successifs.

lambeaux soit de bas en haut, soit par transfixion, suivant le tracé de la figure 232. On conservera ainsi la muqueuse extérieure du col, qui est saine, et on réséquera très haut la muqueuse du canal cervical, qui est altérée.

On détache les deux petits lambeaux le plus haut possible, par une section transversale, et perpendiculaire à l'axe du canal cervical.

2e Temps. — Suture. La réparation se fait en rabattant vers l'orifice cervical les deux lambeaux extérieurs, dont la muqueuse saine vient constituer la partie correspondante du canal cervical (fig. 233).

Ces deux lambeaux sont suturés d'abord sur la ligne médiane, où on réunit en avant et en arrière du nouvel orifice cervical la muqueuse du canal cervical à la muqueuse des lambeaux antérieur et postérieur. On extirpe ensuite au niveau des deux commissures les tissus

exubérants et on procède à la réunion (fig. 234). Le col est ainsi reconstitué avec sa configuration normale.

AMPUTATION SUS-VAGINALE DU COL

L'amputation sus-vaginale du col est tout à fait abandonnée. On la ferait si une indication exceptionnelle présentait après incision circulaire des culs-de-sacs vaginaux et décollement de la vessie (voir Hystérectomie vaginale).

CURETAGE

Le curetage de l'utérus est une intervention dont certains gynécologues ont fait un abus regrettable, en le présentant à des personnes trop crédules comme une grande opération.

Le curetage, en effet, n'est pas toujours une opération inoffensive. Au même titre que l'hystérométrie, qui est inconsidérément pratiquée par certains gynécologistes sur toutes les femmes qui se présentent à leur examen, il peut provoquer l'avortement au début d'une grossesse méconnue. Les indications du curetage sont très restreintes. On doit le réserver presque exclusivement aux cas de métrite interne typique survenue chez des jeunes femmes, à la suite d'une fausse couche ou d'une infection blennorrhagique atténuée. Le curetage, dans ce cas, doit être pratiqué avec modération et on le fera suivre d'une désinfection de la cavité utérine avec la teinture d'iode ou bien avec une mèche imbibée de liqueur de Labarraque pure, et qu'on laissera 24 heures.

Le curetage, ainsi pratiqué, est suivi de guérison, et la grossesse peut survenir au bout de 3 ou 4 mois. S'il existe au contraire des douleurs pelviennes et des signes de salpingite, le curetage est inutile et il provoquerait une recrudescence des accidents inflammatoires. Dans ces cas il est préférable de pratiquer le tamponnement vaginal avec une mèche de tarlatane glycérinée.

On emploiera en même temps la Mycolysine buvable et injectable, qui favorisent la décongestion de l'utérus et des annexes et la destruction des microbes pyogènes.

Si la métrite n'est pas très accentuée, on peut tenter avant le curetage une simple application de nitrate d'argent fondu, et porté sur l'extrémité d'une sonde cannelée, que l'on introduira au fond de la cavité utérine.

L'action d'une petite quantité de nitrate d'argent fondu dans la cavité utérine détruit les microbes et favorise la cicatrisation. Cette application est inoffensive. Il n'en est pas de même du chlorure de zinc, dont on a fait un abus immodéré sous forme de pâte de Canquoin. L'application de la pâte de Canquoin dans la cavité utérine est très dangereuse; elle peut occasionner de graves désordres et jusqu'à la mort, qui survient au bout de 3 ou 4 jours par perforation de l'utérus, suivie de péritonite suraiguë.

J'ai extirpé en 1896 un utérus très douloureux, traité antérieurement par la pâte de Canquoin et compliqué d'une salpingite purulente bilatérale. J'ai constaté à l'examen de la pièce que le canal cervical était complètement oblitéré par une cicatrice grisâtre, tandis que la cavité du corps, irrégulière, anfractueuse et dépourvue de revêtement muqueux, était remplie de pus fétide. Cette malade avait éprouvé des douleurs continuelles depuis l'application du chlorure de zinc et la moindre fatigue l'exposait à une poussée de péritonite pelvienne. L'hystérectomie avec ablation complète des annexes a été suivie d'une guérison complète.

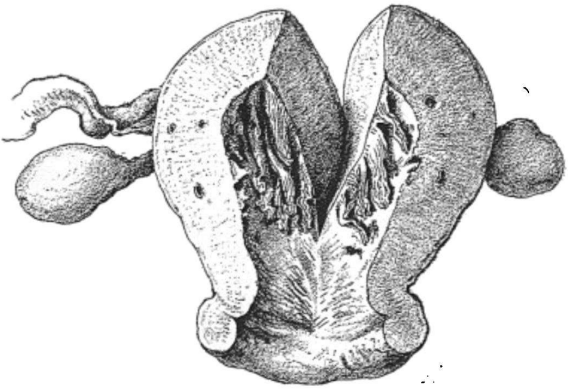

FIG. 237. — Végétations vasculaires en grappe de la muqueuse utérine.

Je crois utile de représenter, en regard des lésions produites par le chlorure de zinc (fig. 235) une sténose cicatricielle de l'isthme du canal cervical, consécutive à trois curetages successifs (fig. 236). Il n'existait plus, au point de la sténose, aucune trace de la muqueuse. Cette triple intervention n'avait eu pour résultat que d'aggraver les souffrances de la malade et d'occasionner plusieurs poussées de pelvi-péritonite. L'hystérectomie eut lieu devant le professeur Simpson, d'Édimbourg, qui examina la pièce. Le curetage avait détruit à trois

reprises la muqueuse de l'isthme, sans que la curette ait atteint la cavité du corps utérin, où la muqueuse était demeurée intacte. Le rétrécissement cicatriciel présentait 20 millimètres de longueur.

Le curetage a été pratiqué très souvent sans succès dans des cas d'hémorrhagie à répétition. Il est utile de signaler à ce propos que des lésions annexielles graves produisent fréquemment des métrorrhagies rebelles et contre lesquelles le curetage est impuissant. Ces hémorrhagies utérines réflexes sont provoquées par des lésions des annexes et elles exigent l'hystérectomie vaginale.

J'insiste sur ces métrorrhagies réflexes des lésions annexielles, parce que leur origine réelle est très souvent méconnue.

Beaucoup de praticiens ont également abusé du curetage dans les premiers mois du développement du cancer de la muqueuse du corps de l'utérus. Les résultats sont alors déplorables : la curette, par son travail aveugle, crée dans la cavité utérine des pertes de substance où l'infection néoplasique se propage immédiatement. Le cancer de la cavité de l'utérus doit être traité par l'Électro-coagulation thermique.

Le curetage échoue également dans les cas de papillomes vasculaires bénins du fond de la cavité utérine. J'ai observé ce cas chez une jeune fille de 18 ans qui était atteinte de métrorrhagies graves. J'ai cru d'abord à une fausse couche de 5 à 6 semaines. Les hémorrhagies se reproduisirent avec une telle abondance que la vie se trouva en danger.

Un premier curetage, qui ramena de volumineux débris de muqueuses, ne fut suivi que d'une accalmie transitoire ; une deuxième tentative fut aussi inefficace, malgré une cautérisation complémentaire de la cavité utérine.

Les hémorrhagies se reproduisirent, la malade, très faible, demeura plusieurs mois dans sa famille. Peu à peu elle ressentit des douleurs pelviennes et présenta tous les signes d'une double salpingite purulente. Une nouvelle hémorrhagie survint, plus rebelle encore que les précédentes.

La malade, presque mourante, fut conduite de nouveau à ma clinique. Je l'ai opérée, le jour même, d'hystérectomie vaginale avec ablation des annexes. Les trompes étaient énormes et remplies de pus.

L'utérus, que représente la figure 237, contenait au fond de sa cavité une véritable grappe d'anses vasculaires de 3 à 4 centimètres de longueur et qui, momentanément détruites par le curetage et les cautérisations légères, s'étaient reproduites au bout de quelques semaines.

L'hystérectomie fut suivie d'une guérison complète.

Ce cas exceptionnel correspond à ce qu'on appelait autrefois les « polypes vasculaires de l'utérus ».

Je mentionnerai enfin, pour flétrir plus encore, s'il est possible, l'abus du curetage avec la curette tranchante, les résultats déplorables que donne cette intervention entre les mains des accoucheurs dans l'infection puerpérale. L'emploi de la curette est dangereux dans l'infection puerpérale, car les fragments placentaires sont le plus souvent très adhérents et la curette lèse plus ou moins profondément la surface interne de l'utérus.

La pratique inconsidérée du curetage aggrave ainsi le pronostic et elle hâte l'évolution des accidents mortels, que peuvent seules prévenir l'irrigation continue et les injections de Mycolysine à haute dose. On doit proscrire complètement, pour l'extraction des débris du délivre, l'emploi de la curette. Cette opération doit se faire exclusivement avec les pinces-gouge de Doyen, qui permettent de vider la cavité utérine sans blesser la muqueuse (voir t. I, p. 258, fig. 238).

L'emploi de ces pinces permet souvent l'extraction du délivre d'une seule pièce. L'opération est ainsi remarquablement abrégée et elle devient inoffensive.

MANUEL OPÉRATOIRE DU CURETAGE

Le curetage exige, comme instruments spéciaux, deux ou trois curettes à longue tige, les unes rondes, les autres de forme ovalaire. Ces curettes sont analogues aux curettes tranchantes qui nous servent en chirurgie générale, et elles n'en diffèrent que par la longueur de leur tige.

Le col sera dilaté préalablement avec les bougies de Hegar. On saisit alors les commissures du col entre les mors de deux pinces à griffes. La curette est introduite dans la cavité du corps et l'on procède au raclage méthodique de la paroi postérieure, de la paroi antérieure, du fond de la cavité utérine, puis de ses parois latérales et de ses cornes.

J'ai signalé combien il était difficile de cureter la totalité de la cavité utérine. C'est donc par erreur que certains gynécologistes ont prétendu déboucher par le curetage l'orifice des trompes remplies de pus. Une telle tentative exposerait à la perforation de l'utérus, dont les parois sont minces et fragiles au niveau des cornes, dans les cas de métrite infectieuse ancienne.

La cavité utérine, après l'action de la curette, est écouvillonnée avec une bandelette de gaze stérilisée sèche, puis on la cautérise avec

une autre bandelette, imprégnée de liqueur de Labarraque pure. La malade doit garder le lit pendant 8 à 10 jours. On fera des irrigations vaginales antiseptiques avec le sublimé à 1/5 000.

Lorsque la malade commencera à se lever, on la tamponnera avec une compresse de gaze stérilisée, afin de soutenir le col utérin. En effet, la distension des ligaments utérins, produite par les tractions sur le col, pourrait devenir le point de départ de névralgies pelviennes ou d'un abaissement permanent.

Le tamponnement sera continué pendant quelque temps par la malade elle-même, à l'aide d'une mèche de gaze stérilisée et glycérinée, qu'elle introduira dans le vagin, le matin, après un lavage antiseptique et avant de descendre du lit.

C'est grâce à ces précautions que j'ai vu devenir enceintes, quelques mois après le curetage, des jeunes femmes qui étaient atteintes de pertes blanches depuis le début de leur mariage et se croyaient stériles.

L'action de la Mycolysine buvable et injectable activera la guérison.

FORCIPRESSURE DU COL UTÉRIN DANS LES CAS DE MÉTRORRHAGIES REBELLES

J'ai imaginé en 1894, pour arrêter une hémorrhagie utérine très grave survenue à la suite d'un avortement de trois mois, l'artifice suivant :

Le vagin fut dilaté avec l'aide d'un spéculum à articulation unilatérale et j'ai placé sur le museau de tanche 2 pinces de Museux à crémaillère. Ces pinces sont restées en place 48 heures, suffisamment serrées. Depuis cette époque j'ai appliqué la forcipressure du col à tous les cas analogues.

On combattra l'anémie par les moyens habituels : injection de sérum artificiel, application de bandes élastiques sur les jambes, etc. La forcipressure du col est le seul procédé certain pour arrêter immédiatement l'écoulement sanguin. La cavité utérine, qui n'est pas dilatable dans ces cas, se remplit d'un caillot, et les vaisseaux s'oblitèrent.

OPÉRATIONS DESTINÉES A REMÉDIER AUX DÉPLACEMENTS ET AUX DÉVIATIONS DE L'UTÉRUS

Les déplacements et les déviations de l'utérus sont fréquents; ils se produisent surtout à la suite de grossesses répétées.

Les déplacements en avant paraissent assez souvent en relation avec

les phénomènes de métrite précoce qui surviennent, soit spontanément, soit sous l'influence de fatigues ou d'excitations locales, chez les jeunes filles. La cure opératoire des déplacements et des déviations de l'utérus peut être tentée soit par la laparotomie, soit par la voie vaginale.

L'antéversion et l'antéflexion nécessitent plus rarement un traitement opératoire que la rétroversion et le prolapsus. La rétroversion et la rétroflexion elles-mêmes sont assez fréquemment indolentes. Bien des femmes ont, sans s'en douter, l'utérus incurvé en avant vers la symphyse; de même j'ai observé des personnes d'un certain âge qui n'ont jamais souffert et dont l'utérus est rétroversé dans le cul-de-sac de Douglas, au point de faire saillie dans le vagin, tandis que le col, caché par un repli du cul-de-sac antérieur du vagin, n'est accessible, dans le décubitus dorsal, que par sa lèvre postérieure. Ces femmes peuvent n'avoir jamais éprouvé d'autre inconvénient de cette situation vicieuse de l'utérus que la stérilité, qui est habituelle en pareil cas.

Pourquoi la rétroversion est-elle si bien tolérée par certaines femmes, tandis que d'autres en éprouvent, en dehors de toute lésion péritonéale ou annexielle, des souffrances intolérables? Les douleurs paraissent en relation avec un état infectieux local.

Les phénomènes pénibles dont se plaignent les femmes atteintes de rétroversion utérine sont presque toujours en relation avec des troubles vasculaires, et ces désordres dépendent évidemment d'un obstacle à la circulation en retour. Les utérus rétroversés et douloureux sont énormes et présentent une couleur violacée : leur parenchyme est ramolli et il se déchire, au cours de l'hystérectomie, sous l'action des pinces à griffes.

La rétroversion de l'utérus est le plus souvent acquise; elle se produit à la suite de l'avortement ou de l'accouchement, chez les femmes qui ne sont pas assez surveillées, et qui quittent le lit avant le retour de l'utérus et des ligaments larges à leur situation normale.

La rétroversion *post partum* peut être réduite, si l'on s'y prend à temps, par la dilatation méthodique du col et par la fixation momentanée de l'organe à l'aide d'un pessaire métallique ou d'une tige mousse. S'il survient une nouvelle grossesse, on devra surveiller les suites de l'accouchement, de manière à instituer un traitement approprié jusqu'à la complète involution de l'organe.

Le prolapsus grave, avec relâchement ou déchirure du plancher périnéal, cystocèle ou rectocèle, et le prolapsus total sont au-dessus

des ressources de la gynécologie palliative; ces malformations acquises exigent l'intervention sanglante.

La rétroversion et le prolapsus s'accompagnent le plus souvent de lésions diverses, métrite cervicale, déchirure ou allongement hypertrophique du col, cystocèle, rectocèle, et même de fistules vésicales ou rectales. J'ai observé chez une vieille femme dans un cas de prolapsus total invétéré, un calcul de forme bizarre, ressemblant à un bouquet de noisettes, et qui a été extirpé par la taille vaginale en 1883, à l'hôpital Tenon, par mon maître J. Championnière (fig. 119).

Les lésions concomitantes du prolapsus utérin et de la rétroversion nécessitent des interventions appropriées dont la plupart, la colpopérinéoraphie, les opérations plastiques sur le col, la réparation des fistules rectales ou vésicales, etc., etc., sont déjà décrites.

Je décrirai spécialement, dans ce chapitre, les opérations conservatrices faites sur l'utérus lui-même, dans le but de remédier à ses déplacements. Je ne citerai que pour mention l'hystérectomie vaginale, qui sera décrite plus loin, cette opération ne devant figurer ici qu'au point de vue des indications opératoires, comme étant le seul et véritable remède dans les cas de déviations et de déplacements utérins, compliqués d'accidents graves et rebelles à tout traitement conservateur.

Les opérations qui peuvent remédier aux déplacements et aux déviations de l'utérus sont :

1° L'hystéropexie abdominale;

2° Le redressement vaginal de l'utérus;

3° L'opération d'Alexander.

La première de ces interventions peut convenir à la fois à l'antéversion, au prolapsus simple et à la rétroversion.

Le redressement vaginal de l'utérus peut être pratiqué dans les cas de rétroflexion ou d'antéflexion.

L'opération d'Alexander convient, si on la combine au redressement vaginal de l'utérus, à la rétroversion et à la rétroflexion, de même qu'aux cas de prolapsus léger.

HYSTÉROPEXIE ABDOMINALE

L'hystéropexie abdominale consiste à fixer l'utérus aussi haut que possible à la paroi abdominale antérieure. Une incision suspubienne de 5 à 6 centimètres suffit à cet effet : le fond de l'organe est attiré puis soulevé à l'aide d'une pince à anneaux ou d'une anse de

soie, et trois fils de soie sont passés à quelques millimètres de profondeur dans sa paroi antérieure.

L'extrémité inférieure de l'incision abdominale est fermée par deux ou trois points séparés à la soie, comprenant le péritoine et l'aponévrose; les fils utérins sont passés à leur tour, de manière à bien suspendre l'organe, dans le péritoine pariétal et dans la ligne blanche, puis on les noue comme les premiers,

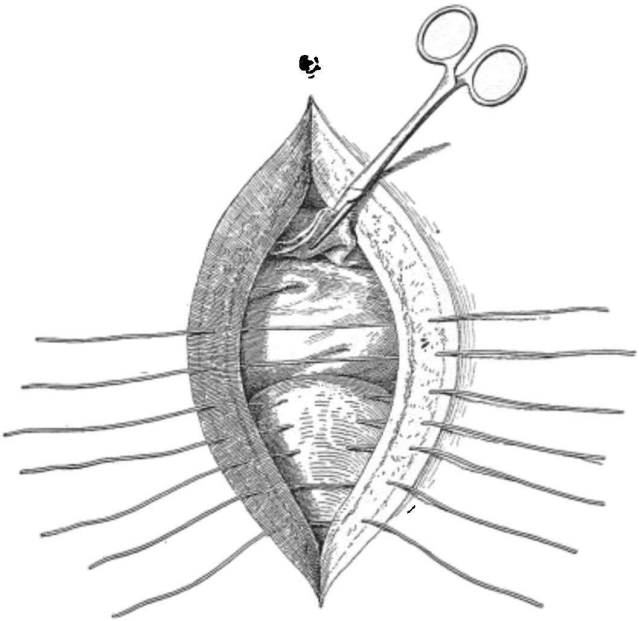

Fig. 238. — Hystéropexie abdominale. Pose des sutures : le 3e, le 4e et le 5e fils intéressent l'utérus.

Dès que la suture profonde est terminée, on suture la peau avec des agrafes. Les fils de soie s'enkystent.

J'ai constaté l'efficacité de ce procédé chez des femmes opérées depuis plus de dix ans. Je ne saurais cependant recommander l'hystéropexie abdominale comme opération de choix contre la rétroversion ni contre le prolapsus, car j'ai constaté, dans des cas même où la suture avait été faite très haut, qu'elle tenait la vessie à l'étroit et qu'elle n'élevait que très peu le col utérin. Ce dernier est attiré derrière le pubis et on le rencontre par le toucher à très peu de distance de la commissure antérieure du vagin. J'ai signalé ces particularités au premier Congrès international de gynécologie à Bruxelles, en 1892.

Le résultat définitif de l'hystéropexie abdominale est donc loin d'être aussi satisfaisant qu'on le pensait autrefois.

L'hystéropexie abdominale doit être reléguée au nombre des opérations exceptionnelles. On la fera, par exemple, après l'ovariotomie, chez les femmes atteintes de prolapsus simple ou de rétroversion douloureuse.

La même opération, lorsqu'on la fait après la castration tubo-ovarienne uni- ou bilatérale, donne des résultats fâcheux. Les malades continuent à souffrir et elles présentent souvent des troubles nerveux réflexes assez accentués pour exiger ultérieurement l'ablation de l'utérus par le vagin.

J'ai dû pratiquer trois fois, chez de telles malades, opérées antérieurement d'ablation bilatérale des annexes par la laparotomie avec hystéropexie au niveau de la ligne blanche, l'hystérectomie vaginale secondaire. Les sutures à la soie, faites au niveau de la ligne blanche, présentaient une grande résistance. Dans un de ces cas, il a été nécessaire de couper directement les fils après les avoir attirés jusqu'au fond du vagin par des tractions énergiques sur le corps de l'utérus.

REDRESSEMENT VAGINAL DE L'UTÉRUS

J'ai imaginé, en 1896, un procédé de redressement vaginal de l'utérus qui donne d'excellents résultats. Ce procédé s'applique aux cas de rétroflexion utérine douloureuse simple ou compliquée de rétroversion et de prolapsus léger. Je pratique le redressement de l'utérus par la voie vaginale, en agissant sur cet organe lui-même et sur les bords des ligaments larges, sans prendre le moindre point d'appui sur la muqueuse vaginale.

J'ai nommé cette opération « redressement vaginal de l'utérus » et non hystéropexie vaginale, ni vagino-fixation, car ces deux dernières expressions comportent la participation des parois du vagin à la fixation de l'utérus.

On verra que mon procédé de redressement vaginal de l'utérus s'applique indifféremment aux déplacements et aux déviations en arrière et en avant, suivant que l'on agit sur la paroi antérieure ou sur la paroi postérieure de l'utérus.

Cette opération est basée sur l'observation que, dans la flexion permanente de l'utérus, la paroi convexe de l'organe se distend d'une quantité assez considérable dans le sens de sa longueur (fig. 240).

Supposons une nouvelle grossesse, suivie d'une involution normale de l'utérus. Si ce dernier se rétablit dans sa situation normale,

en antéversion légère, il prendra l'aspect, non plus de la figure 240, mais de la figure 241. Mesurons sur ces deux figures la longueur de la

INSTRUMENTS POUR LE REDRESSEMENT VAGINAL DE L'UTÉRUS ET POUR L'HYSTÉRECTOMIE VAGINALE

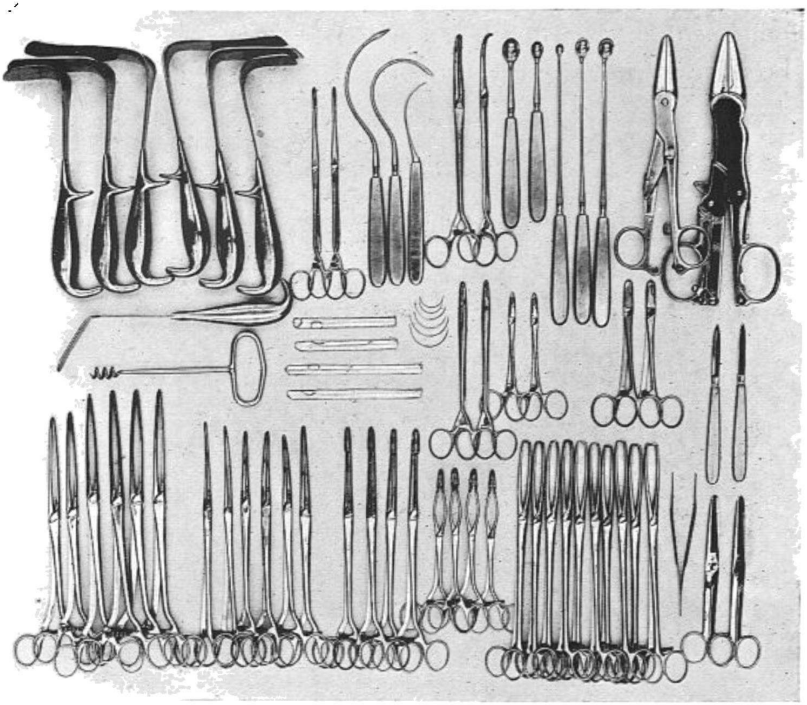

FIG. 239.

De bas en haut et de droite à gauche : 2 paires de forts ciseaux, 1 pince à disséquer et à griffes, de Doyen, 10 pinces à griffes et à anneaux, 4 pinces à mors ovalaires, 4 pinces de Doyen à mors ovalaires et excentrés, 6 grandes pinces courbes, 4 grandes pinces à mors élastiques, de Doyen, pour les ligaments larges et 2 pinces de renfort.

2 bistouris, 2 pinces à artères à mors courts, de Doyen, 2 petites pinces porte-aiguilles, de Doyen, 2 pinces porte-aiguilles, de Doyen, à mors excentrés, des aiguilles assorties à chas fendu, 4 drains de verre, 1 petite érigne hélicoïde, 1 écarteur oblique.

2 écraseurs de Doyen, grand et petit modèle, 5 curettes assorties, 2 pinces à mors incurvés pour la ligature des ligaments larges, 1 aiguille, de Doyen, et 2 aiguilles mousses pour les ligaments larges, 2 pinces tire-balles, et 6 écarteurs vaginaux assortis, de Doyen.

paroi utérine antérieure, représentée, du col au fond de l'organe, par un gros trait noir, et nous constaterons que, sur l'utérus infléchi, ce trait est trop long d'une quantité *a b*.

Il suffira de rapprocher, par une suture appropriée, le point *a* du point *b*, en agissant exclusivement sur les couches superficielles de l'utérus, pour obtenir le redressement immédiat de l'organe. Cette méthode ne détermine pas la moindre coudure du canal cervical, accident observé après les opérations où l'on incise et où l'on résèque profondément la paroi utérine antérieure.

Le même procédé, suivant qu'on l'applique à la paroi antérieure

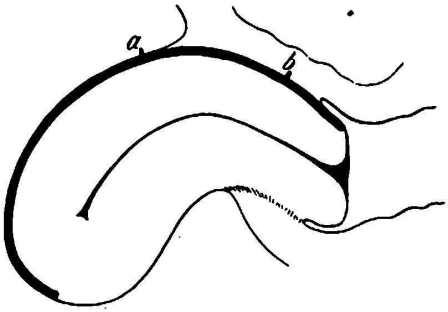

Fig. 240. — Utérus en rétroflexion. Allongement de la paroi antérieure de la longueur *a*, *b*.

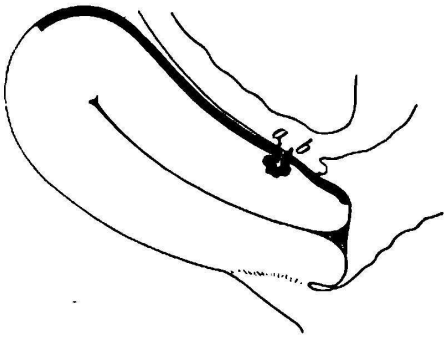

Fig. 241. — Id. Utérus redressé par le rapprochement des points *a*, *b*.

ou bien à la paroi postérieure de l'utérus, convient également à la rétroversion et à l'antéversion.

Le redressement vaginal de l'utérus *rétroversé* se pratique beaucoup plus fréquemment que la cure de l'antéversion, qui est rarement douloureuse.

Redressement vaginal de l'utérus rétrofléchi

OPÉRATION

Temps préliminaire. — Deux pinces à griffes sont fixées sur les commissures du col ou bien, si celles-ci sont détruites par des déchi-

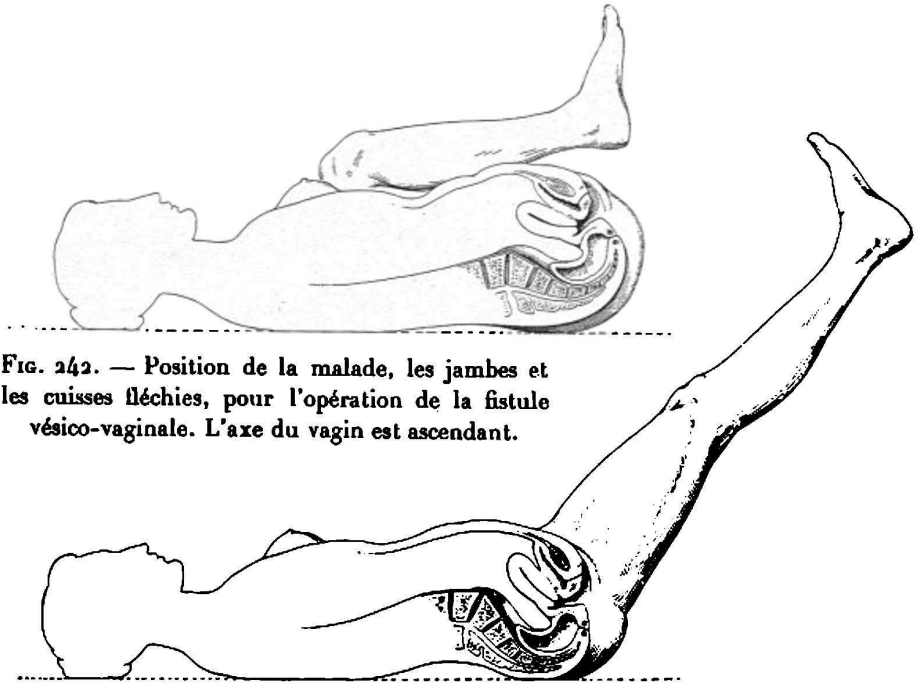

Fig. 242. — Position de la malade, les jambes et les cuisses fléchies, pour l'opération de la fistule vésico-vaginale. L'axe du vagin est ascendant.

Fig. 243. — Position de la malade, les cuisses demi-fléchies et les jambes dans l'extension et dans l'abduction, pour l'hystérectomie vaginale. L'axe du vagin est horizontal.

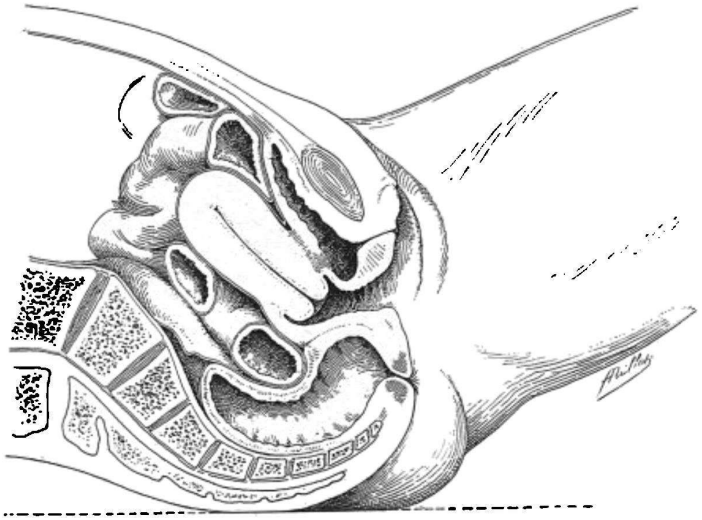

Fig. 244. — Rapports de l'utérus à l'état normal. Aspect de la bride musculaire cervico-vésicale.

rures anciennes, sur ses lèvres antérieure et postérieure, et le col est attiré aussi bas que possible à la vulve.

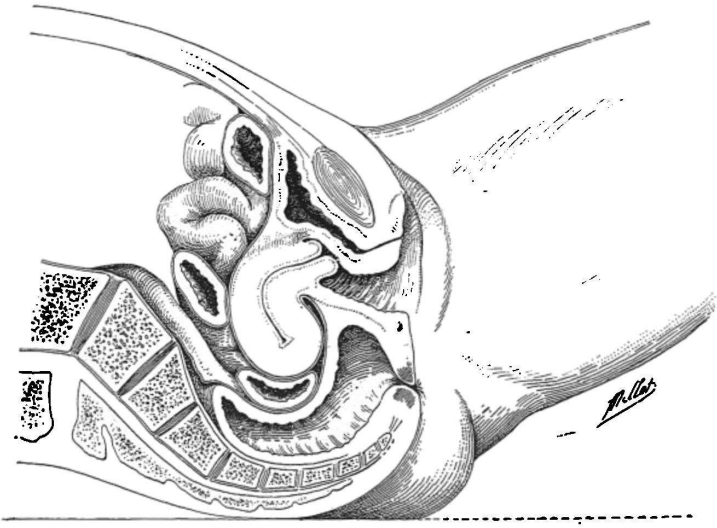

Fig. 245. — Utérus en rétroflexion et en rétroversion.

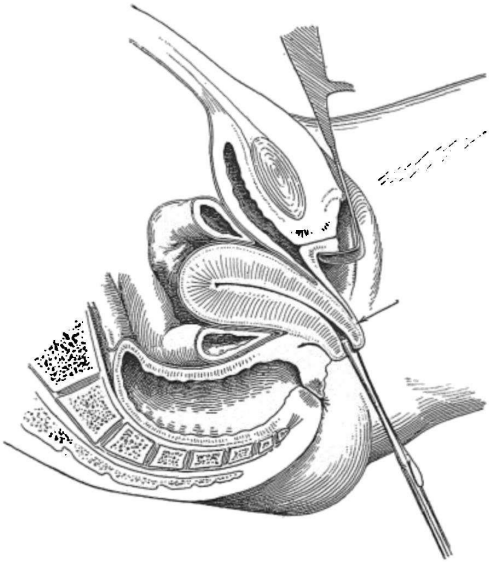

Fig. 246. — Id. Redressement de l'utérus par des tractions énergiques sur le col. La flèche indique le point où le cul-de-sac vaginal antérieur sera incisé.

Le résultat immédiat de cette manœuvre est le redressement de l'utérus, qui, retenu par ses attaches supérieures, vient se placer tout

entier dans l'axe des tractions, par un mécanisme identique à celui

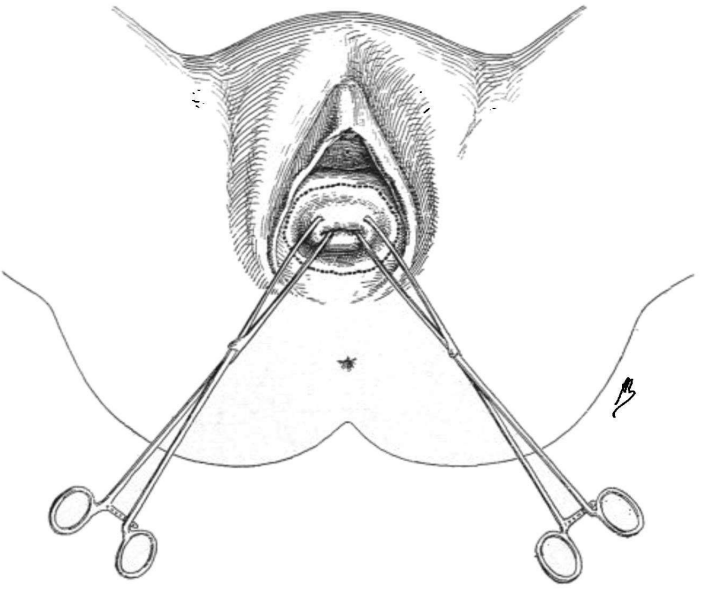

Fig. 247. — Id. Les commissures du col sont saisies avec deux pinces à griffes. Le pointillé indique le tracé de l'incision circulaire de la muqueuse vaginale.

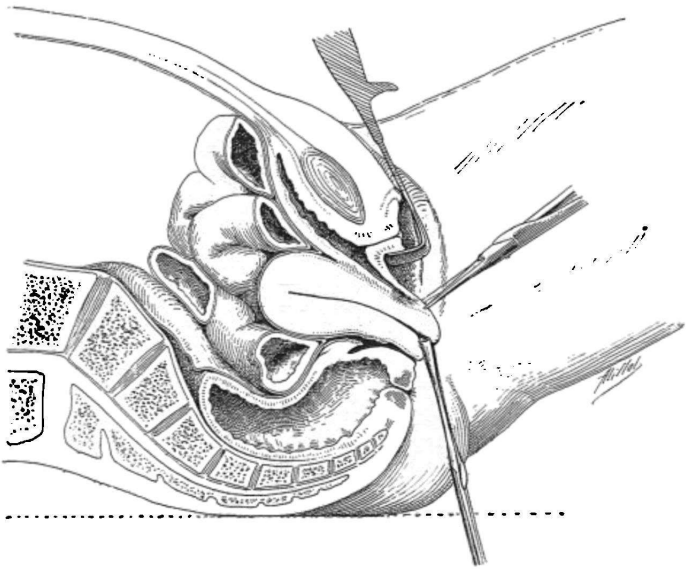

Fig. 248. — Id. Incision de la muqueuse vaginale en avant du col (coupe sagittale).

qui préside à la réduction spontanée de toute fracture oblique d'un os

long, sous l'influence de l'extension et de la contre-extension, effectuées dans l'axe du membre.

L'utérus se trouvant ainsi redressé sans le secours d'aucune manœuvre accessoire et sans l'emploi d'aucun instrument spécial, nous passons à l'opération proprement dite.

1er Temps. — Ouverture du cul-de-sac péritonéal antérieur. Le col

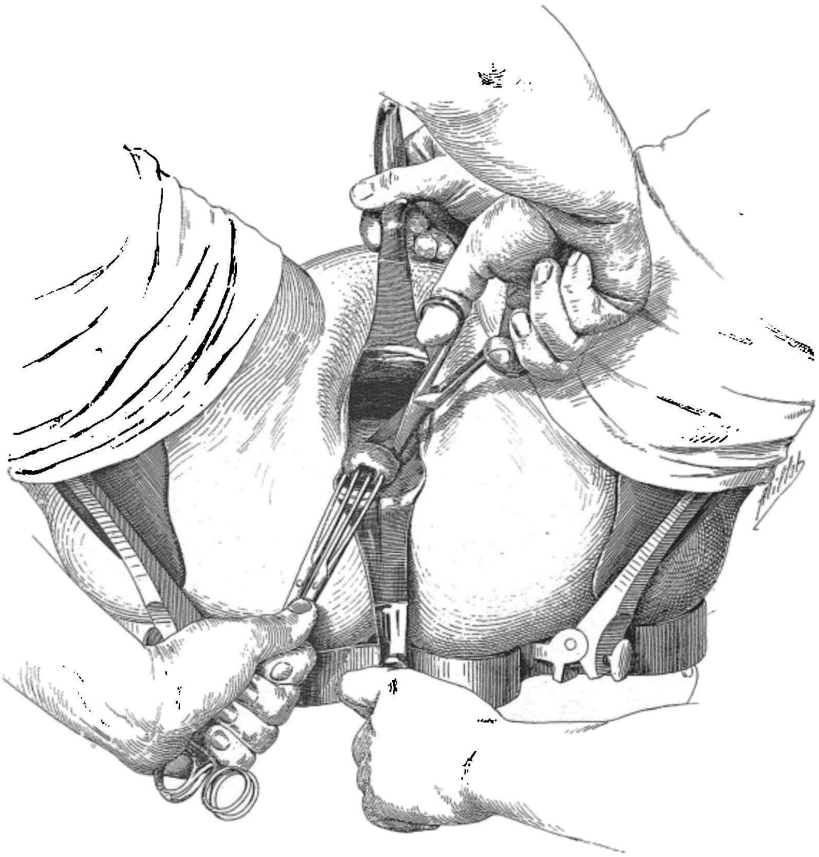

Fig. 249. — Incision de la muqueuse vaginale en avant du col.

est attiré en arrière et l'écarteur placé sous le pubis, on incise le cul-de-sac antérieur du vagin comme dans le premier temps de l'opération des fistules vésico-utérines. On décolle la vessie avec l'index et on charge sur l'écarteur la lèvre antérieure de la boutonnière vaginale. Des tractions, exercées sur le col en bas et en avant, abaissent le cul-de-sac péritonéal antérieur. Le péritoine apparaît bientôt sous l'aspect d'un mince repli curviligne blanchâtre et transparent qui rappelle celui

d'un sac herniaire vide. On le saisit avec une pince à griffes et on l'incise d'un coup de ciseaux.

2e *Temps*. — *Redressement de l'utérus*. Le champ opératoire étant bien mis en évidence, je passe un premier fil de soie transversalement, aussi haut que possible, dans la paroi utérine antérieure. L'autre chef sera passé dans la paroi antérieure du col, tout près de la collerette

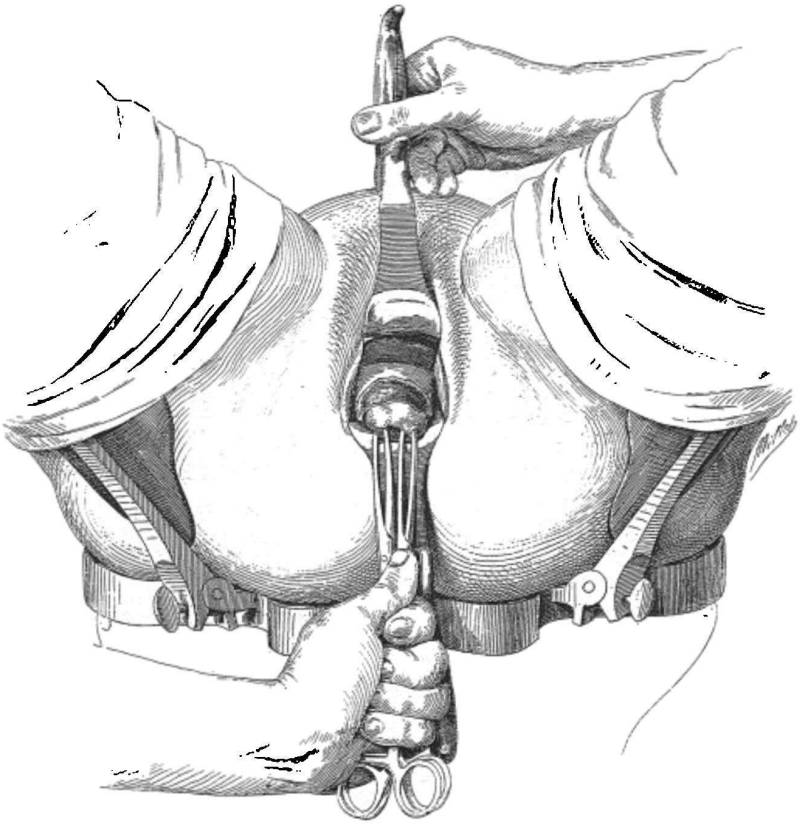

Fig. 250. — Id. Écartement des lèvres de la plaie vaginale.

vaginale. Les deux extrémités du fil sont nouées. La paroi utérine antérieure, qui se trouvait allongée par l'effet de la rétroflexion, est ainsi raccourcie de la distance verticale qui séparait, au moment où le fil a été placé, les deux trajets intra-utérins de l'anse de soie (fig. 240 et 241).

Un fil de renfort, placé au-dessus du premier, assure le résultat de l'opération (fig. 255).

Le second fil sera passé latéralement, si on le juge convenable, dans le bord interne des ligaments larges.

3e Temps. — Suture du cul-de-sac vaginal antérieur. On répare la plaie vaginale par un surjet transversal.

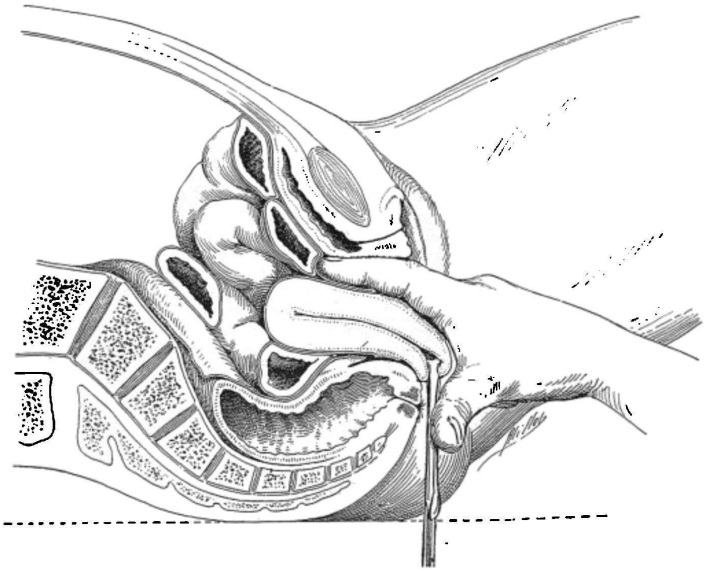

Fig. 251. — Id. Décollement de la vessie. Le cul-de-sac péritonéal antérieur reste adhérent à la face antérieure de l'utérus.

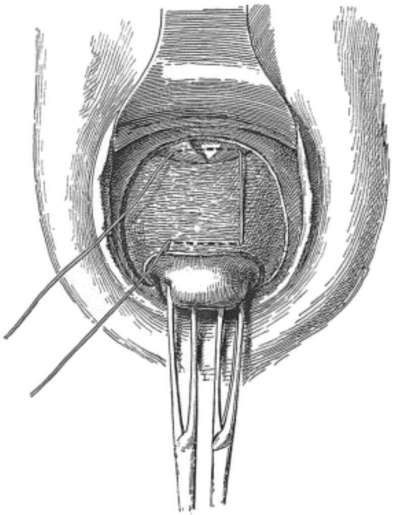

Fig. 252.
Le cul-de-sac péritonéal antérieur est ouvert. Application du premier fil.

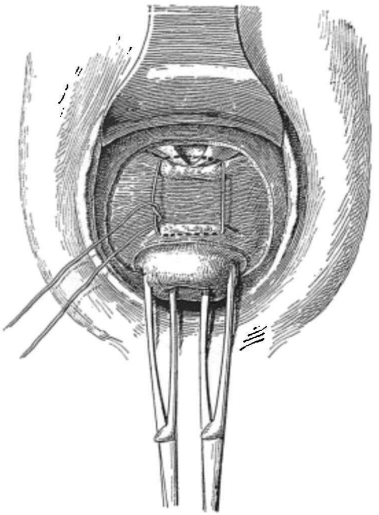

Fig. 253. — Id.
On noue les deux chefs du premier fil de soie.

L'intervention, qui est très simple, ne dure que 5 à 6 minutes. Cette opération présente sur toutes les autres les avantages sui-

vants : 1° elle redresse l'utérus sans en couder la cavité, ainsi qu'il est facile de s'en assurer par l'introduction soit immédiate, soit ultérieure, d'un hystéromètre ou d'une longue pince courbe ; 2° elle réta-

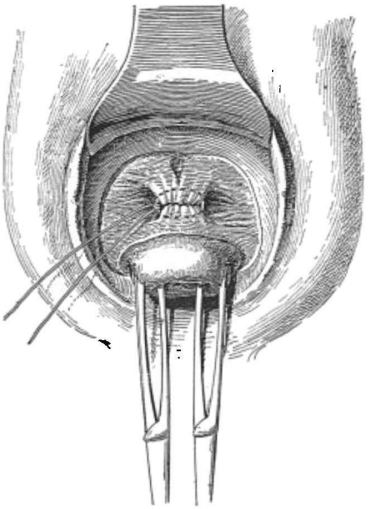

Fig. 254. — Id.
Le fil est serré et noué.

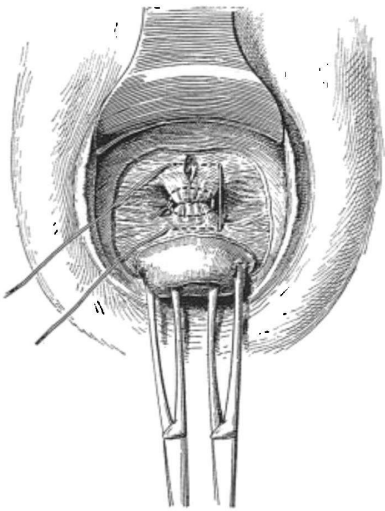

Fig. 255. — Id.
Pose du second fil.

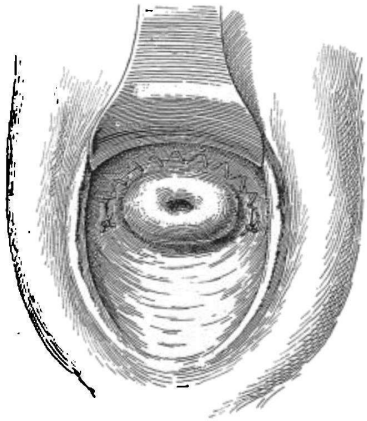

Fig. 256. — Id.
L'opération est terminée. Aspect de la suture vaginale.

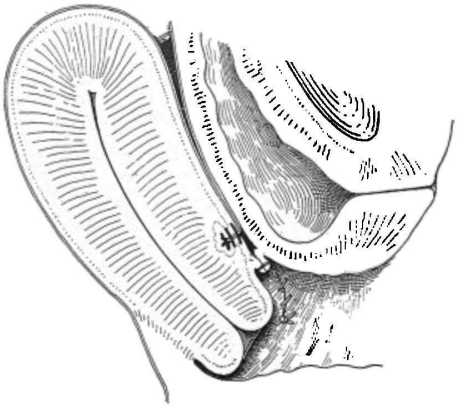

Fig. 257. — Id.
Résultat de l'opération sur une coupe sagittale.

blit dans ses rapports normaux la face antérieure de l'utérus, dont la paroi antérieure recouvre ses dimensions normales ; 3° le manuel opératoire ne comporte aucune perte de substance de l'organe et il n'exige pas la fixation vaginale, qui pourrait provoquer, lors d'une grossesse ultérieure, des accidents graves.



Fig. 258. — Raccourcissement de la paroi postérieure de l'utérus dans le cas d'antéflexion (figure schématique).

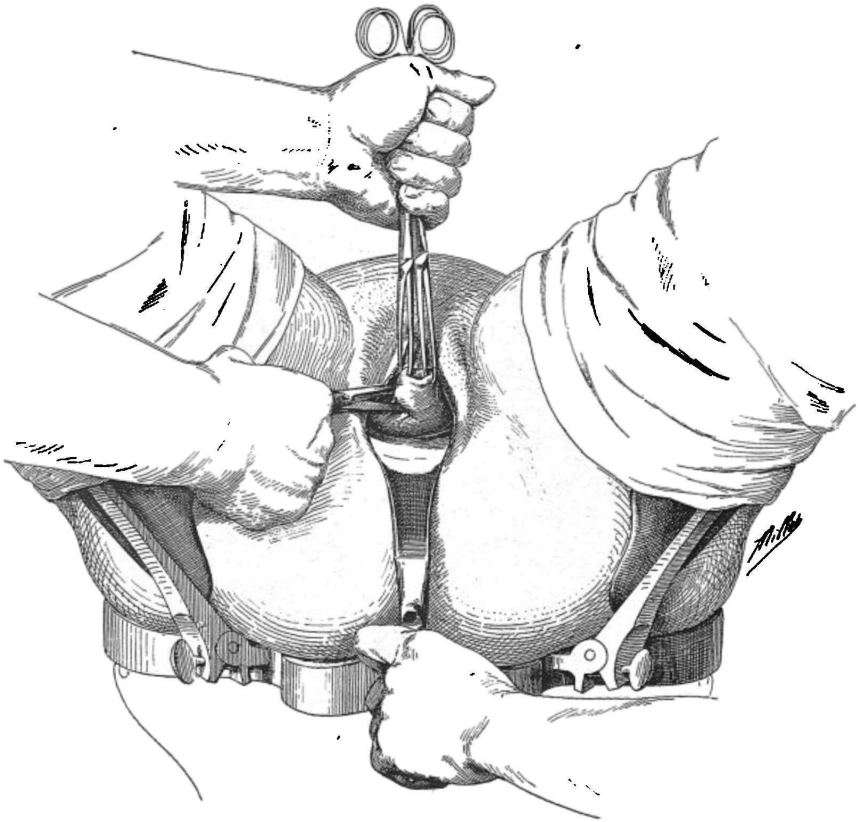

Fig. 259. — Incision du cul-de-sac postérieur du vagin.

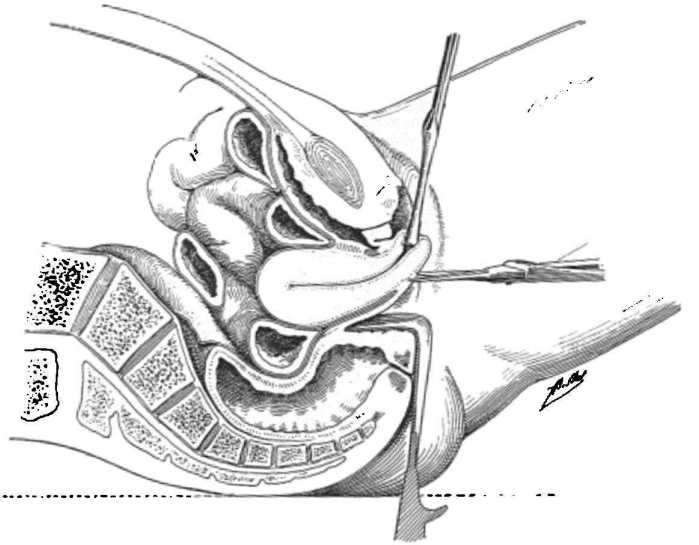

Fig. 260. — Id. Coupe sagittale montrant l'incision du cul-de-sac vaginal postérieur.

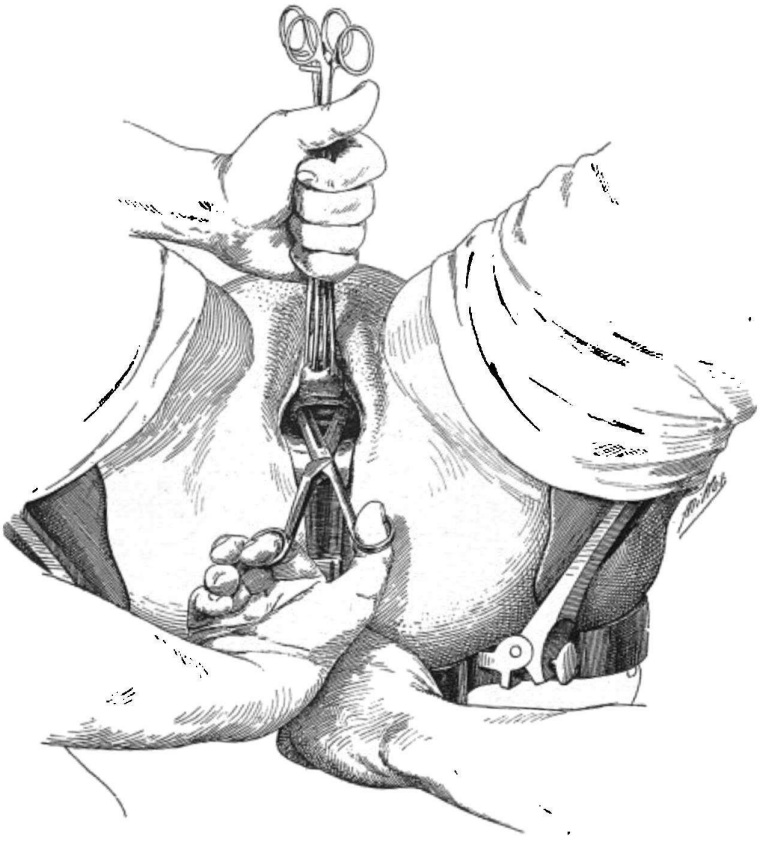

Fig. 261. — Id. Divulsion du cul-de-sac de Douglas.

J'ai l'habitude, lorsque je pratique le redressement de l'utérus rétroversé, de faire constater auparavant aux confrères présents l'incurvation considérable du canal cervical en arrière. Dès que le redressement de l'utérus est effectué, le canal cervical n'admet plus qu'une tige légèrement incurvée en avant.

Raccourcissement des ligaments ronds.

Dans la rétroversion invétérée, les ligaments ronds de l'utérus se trouvent considérablement allongés. Il est utile de les rétablir aussitôt après l'intervention vaginale à une longueur convenable (voir Opération d'Alexander).

Je décrirai cette opération après avoir étudié le procédé de redressement vaginal applicable aux cas d'antéflexion pathologique.

B. — Redressement vaginal de l'antéflexion utérine.

L'antéflexion pathologique peut être guérie radicalement par une intervention analogue à celle qui permet de réduire la rétroversion.

OPÉRATION

Temps préliminaire : Préhension et mobilisation du col.

1er Temps. — Ouverture du cul-de-sac de Douglas. Le col, saisi avec des pinces à griffes, est attiré en haut et en avant, puis le-cul-de sac vaginal postérieur est ouvert (fig. 259).

Le fond de l'utérus est mis en évidence à l'aide d'un écarteur long et étroit N° 3. Un aide l'abaissera par une forte pression exercée au-dessus du pubis. Dès que l'antéflexion est réduite, on passe transversalement dans la face postérieure de l'utérus et le plus haut possible un gros fil de soie, qui servira à faciliter le deuxième temps de l'opération.

2e Temps. — Redressement de l'utérus. Le coude de la paroi utérine postérieure étant devenu accessible, une première anse de soie est passée transversalement, le plus haut possible, puis on passe l'autre chef près de l'insertion vaginale, à 15 ou 20 millimètres plus bas. Le fil est serré et noué. Un second fil, ou fil de renfort, est placé immédiatement.

3e Temps. — Tamponnement de la plaie. On fait la toilette du cul-de-sac de Douglas. La plaie sera tamponnée avec une compresse stérilisée.

OPÉRATION D'ALEXANDER

Le raccourcissement des ligaments ronds, proposé par Alquié, de Montpellier, en 1840, fut exécuté pour la première fois par Alexander, le 14 décembre 1881.

Le raccourcissement des ligaments ronds rapproche chacune des

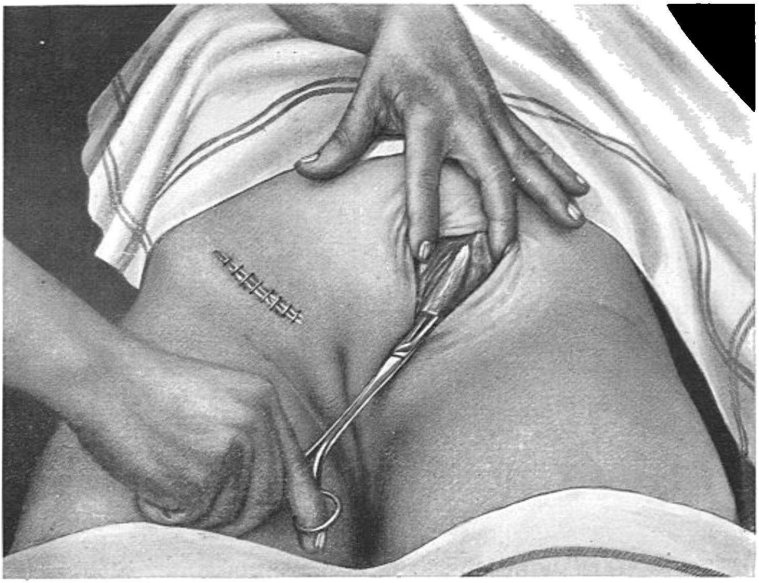

Fig. 262. — Opération d'Alexander. La paroi antérieure du canal inguinal est soulevée sur les mors d'une pince de Terrier.

cornes utérines de l'orifice interne du canal inguinal correspondant. Cette opération combat à la fois la rétroversion et la rétroflexion de l'utérus. Dans les cas de prolapsus, l'opération d'Alexander complète le résultat des opérations plastiques pratiquées par la voie vaginale.

C'est à ce titre que je la décris ici, car je ne l'ai jamais exécutée que comme complément de ces dernières.

L'opération du raccourcissement des ligaments ronds est d'une extrême simplicité; il ne demande que 4 ou 5 minutes pour chaque côté.

OPÉRATION

1er Temps. — Découverte de l'orifice inguinal externe et section de la paroi antérieure du canal inguinal. L'orifice externe du canal inguinal est reconnu avec l'index, qui perçoit aisément au travers de la

peau et de la couche sous-cutanée la dépression correspondante. On fait parallèlement à l'arcade crurale, et à 15 à 20 millimètres au-dessus d'elle, une incision de 6 centimètres environ, se dirigeant en bas vers l'épine du pubis.

La graisse sous-cutanée est déchirée par divulsion, afin de prévenir tout écoulement de sang. Cet artifice met en évidence l'orifice externe du canal inguinal.

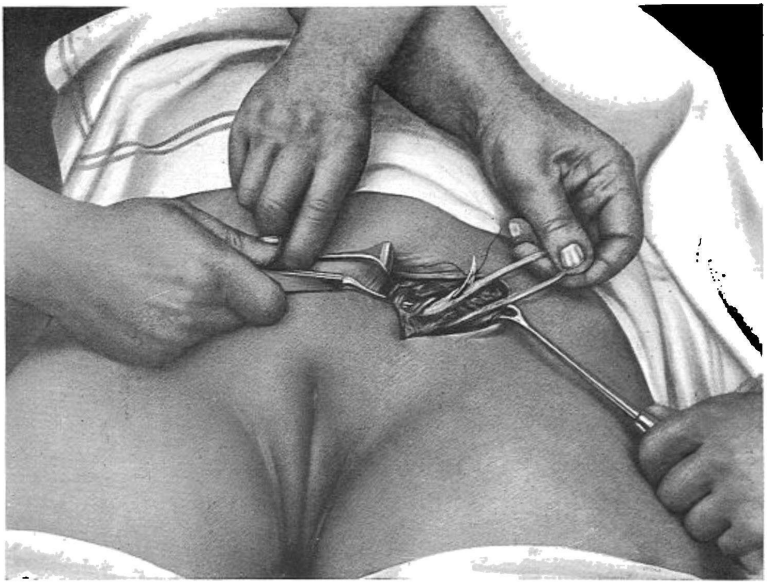

Fig. 263. — Id. Le ligament rond a été attiré au dehors. Pose de la première suture.

On introduit dans cet orifice l'une des branches d'une paire de ciseaux mousses et on incise sa paroi antérieure sur une longueur de 20 à 25 millimètres.

2e *Temps*. — *Extraction et fixation du ligament rond*. Tout ce qui sort de la profondeur, le ligament rond et les tissus qui l'entourent, est chargé immédiatement, en masse, sur l'index gauche.

Le ligament rond, qui est assez volumineux au voisinage de l'anneau inguinal supérieur, apparaît sous l'aspect d'un cordon rosé de 2 ou 3 millimètres de diamètre. Dès qu'on l'attire au dehors, ce cordon devient de plus en plus volumineux, pour atteindre une épaisseur de 4 ou 5 millimètres. On le fixera à l'aponévrose du grand oblique par deux fils de soie, qui serviront en même temps à refermer la paroi antérieure du trajet inguinal. L'extrémité exubérante du liga-

ment rond sera elle-même cousue à 4 ou 5 reprises avec le tissu fibreux de l'orifice inguinal externe.

3e Temps. — Toilette de la plaie. Suture de la peau avec les agrafes. On procède ensuite à la même opération de l'autre côté.

COMBINAISON DE PLUSIEURS OPÉRATIONS PLASTIQUES DANS LA MÊME SÉANCE

J'ai l'habitude, comme je l'ai déjà signalé, de combiner, pour la cure des déplacements et des déviations de l'utérus, et suivant les

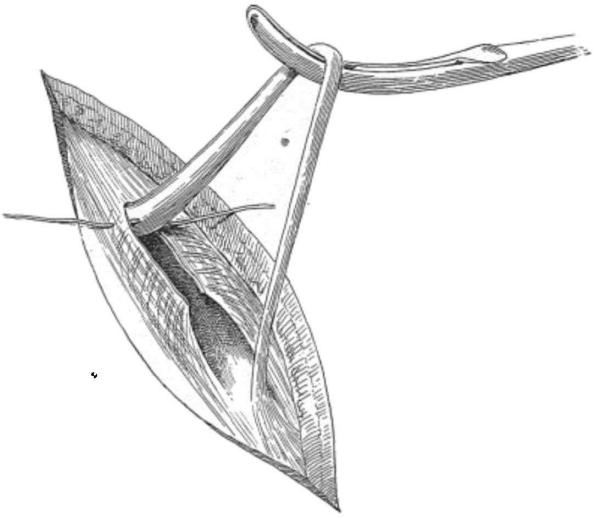

Fig. 264. — Id. Schéma de la pose de la première suture. Le fil refermera entièrement le canal inguinal, en fixant le ligament rond à l'aponévrose du grand oblique.

particularités inhérentes à chaque cas, plusieurs des interventions ci-dessus décrites : opérations plastiques sur le col, redressement vaginal de l'utérus, colpo-périnéoraphie, opération d'Alexander. On peut opérer dans la même séance une fistule vésico ou recto-vaginale.

On pratiquera ces interventions dans l'ordre suivant : redressement vaginal de l'utérus, amputation ou autoplastie du col, fistule vésico ou retro-vaginale, colpo-périnéoraphie, opération d'Alexander.

Il m'est arrivé ainsi à maintes reprises de réparer complètement en une seule séance opératoire des femmes atteintes à la fois de déchi-

rure et de métrite du col, de rétroversion compliquée de prolapsus, de fistule recto-vaginale et de déchirure du périnée. Je termine cette quintuple intervention en 40 ou 50 minutes. J'ai obtenu ainsi des résultats remarquables.

TRAITEMENT DE L'INVERSION UTÉRINE « POST PARTUM »

(PROCÉDÉ DE DOYEN)

L'inversion de l'utérus survenant au moment de la délivrance doit être immédiatement réduite. Si cette manœuvre est négligée, l'orifice cervical se resserrera à mesure que se produira l'involution de l'organe.

L'utérus, retourné en doigt de gant, demeure procident dans le vagin, et il vient même faire saillie hors de la vulve, où il se présente sous l'aspect d'une tumeur piriforme, rouge, mollasse, tomenteuse, sur les parties latérales de laquelle on peut découvrir, si l'on y prête attention, les deux petits infundibula qui aboutissent aux orifices tubaires.

Si l'inversion est très ancienne, la muqueuse utérine, qui est depuis longtemps en contact avec la muqueuse vaginale, présente un aspect différent; elle est devenue lisse et ses glandes sont atrophiées.

Lorsque l'inversion se complique de prolapsus, la muqueuse de l'utérus présente souvent des ulcérations dont l'étendue et la profondeur sont très variables.

L'anneau cervical étrangle plus ou moins le corps de l'organe et il s'en trouve séparé par un sillon dont la profondeur varie suivant que la portion supérieure du col participe plus ou moins à l'inversion. Il est rare que le bourrelet cervical puisse disparaître entièrement.

Les annexes sont attirées au niveau de l'orifice infundibuliforme qui existe du côté du péritoine, et auquel aboutissent les ligaments ronds. Leurs pédicules sont plus ou moins tiraillés suivant le degré de l'inversion et la brièveté des ailerons tubo-ovariens (fig. 266).

Le canal séreux qui plonge jusqu'à la partie inférieure de la tumeur vaginale est susceptible de se rétrécir et de s'indurer à la longue. L'inversion utérine *post partum* sera d'autant plus facile à réduire que l'opération sera tentée plus près de la délivrance.

J'ai eu l'occasion de pratiquer cette opération devant le professeur Pawlick et plusieurs autres collègues. L'inversion datait de plusieurs mois.

L'anneau cervical était fermé et étroit et la plupart des médecins

présents pensaient que l'amputation de la partie saillante ou bien l'hystérectomie vaginale seraient seules possibles.

J'ai eu l'idée d'appliquer à ce cas ma méthode générale d'hémisection antérieure du col, après incision du cul-de-sac antérieur du vagin et décollement de la vessie, de manière à pouvoir réduire l'utérus par une manœuvre inverse de celle que j'emploie pour son extraction dans l'hystérectomie vaginale.

Cette tentative se trouvait d'autant mieux justifiée que la section de la paroi antérieure du col deviendrait, dans le cas où la réduction

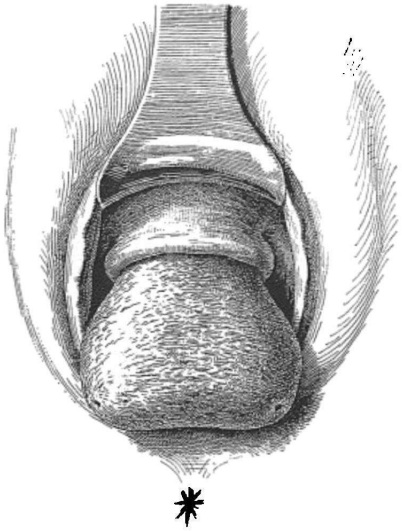

Fig. 265.
Inversion utérine *post partum*. On voit les orifices des trompes.

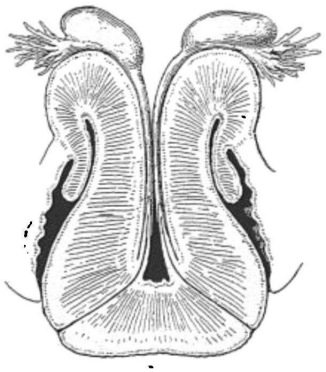

Fig. 266. — Id.
Coupe frontale, montrant les rapports des annexes.

ne pourrait pas être réalisée, le premier temps de l'hystérectomie. (Voir *Hystérectomie vaginale.*)

OPÉRATION

Temps préliminaire. — Le col est saisi de chaque côté par deux pinces à griffes.

1er Temps. — Incision de la muqueuse du cul-de-sac antérieur et décollement de la vessie, dont la paroi est protégée par un écarteur jusqu'au point de réfléchissement de la muqueuse utérine.

2e Temps. — Incision médiane antérieure du bourrelet cervical.

3e Temps. — Les lèvres de la section cervicale étant entr'ouvertes, on saisit dans les quatre derniers doigts de chaque main les pinces à

griffes fixées sur les parties latérales du col et on réduit le fond de l'organe avec les pouces.

Cette manœuvre se fait sans grand effort, grâce à la libération de l'anneau cervical, qui se déchire légèrement au moment de la réduction.

4e Temps. — La réduction est vérifiée, on s'assure que le péri-

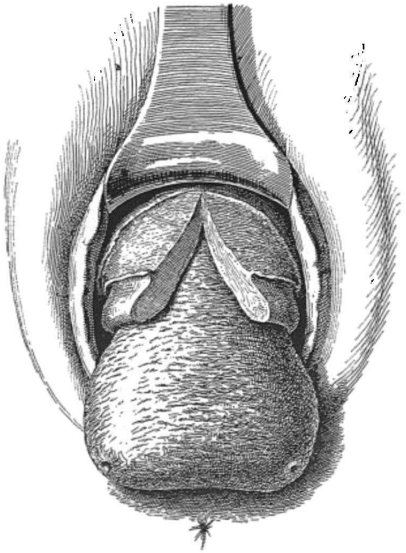

FIG. 267. — Id.
Incision transversale du cul-de-sac vaginal antérieur et hémisection médiane antérieure du col. (Procédé de Doyen).

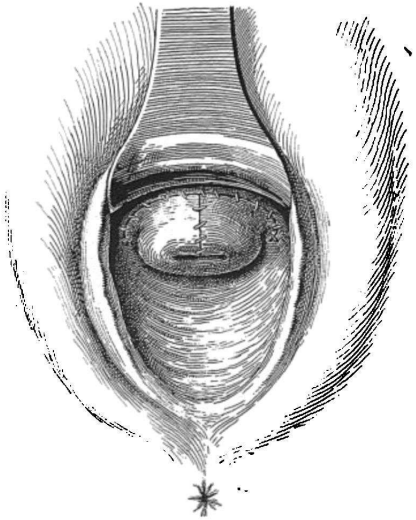

FIG. 268. — Id.
L'utérus a été réduit sous la pression des deux pouces. Aspect des sutures du vagin et du col.

toine n'est pas ouvert et on répare par un surjet de catgut le col utérin et la plaie vaginale.

Ce procédé de réduction opératoire de l'inversion utérine est d'autant plus intéressant qu'il démontre la valeur, comme méthode générale, de ma méthode d'hémisection médiane antérieure de l'utérus. Il est intéressant de constater que cette même manœuvre permet, lorsqu'on l'applique à des cas si différents, soit de réaliser l'ablation de l'utérus, en l'inversant en dehors, soit de le remettre en place par une manœuvre absolument opposée, lorsqu'il s'est accidentellement inversé dans le vagin.

L'hémisection médiane de la paroi postérieure de l'utérus peut être faite par le cul-de-sac de Douglas. Ce procédé sera décrit à propos de l'hystérectomie vaginale pour prolapsus utérin.

ABLATION DES POLYPES UTÉRINS PAR LA VOIE VAGINALE — HYSTÉROTOMIE

L'ablation des polypes utérins pédiculés à évolution vaginale était autrefois une opération redoutable, et, vers la fin de mes études médicales (1885), on voyait encore succomber à des accidents septicémiques de jeunes femmes, opérées en pleine santé de l'ablation d'un simple polype saillant dans le vagin. Aussi l'écraseur linéaire de Chassaignac, le serre-nœud de Maisonneuve et l'anse galvanique, instruments tombés en désuétude quelques années plus tard, avaient-ils encore de nombreux partisans.

Cette triple instrumentation, autrefois très remarquable et à laquelle tant de chirurgiens durent des succès qu'il était presque impossible d'obtenir avec l'instrument tranchant, avait été conçue dans le double but d'éviter la perte de sang et de prévenir la septicémie.

HYSTÉROTOMIE

L'hystérotomie, ou incision simple de l'utérus non suivie de l'extirpation de l'organe, qui était presque abandonnée, a été de nouveau proposée et réglée par Péan. Voici l'histoire de cette opération. L'énucléation des fibromes accessibles par le vagin et présentant une large base d'implantation a été conçue par Dupuytren et par Velpeau. Le premier, Amussat (1840) exécuta cette opération. Il perdit 1 malade sur 3. Velpeau la pratiqua 2 fois. Ses opérées succombèrent.

Demarquay n'eut qu'un succès sur 4 tentatives et Nélaton se prononça nettement contre l'opération sanglante.

L'énucléation fut pratiquée en Angleterre et en Amérique, sous l'impulsion d'Altee, et Hutchinson réunit, en 1857, 18 cas avec 6 insuccès. Langenbeck introduisit en Allemagne l'énucléation des gros fibromes.

C. Braun, Hégar, Martin et Gusserow la pratiquèrent fréquemment; Hégar et Kaltenbach (1885, p. 398) citèrent 154 opérations avec 51 morts, soit 33 p. 100. Il y avait eu 15 opérations incomplètes,

dont 9 mortelles. Schroeder perdit 3 malades sur 11 : Hégar et Kaltenbach, 4 sur 19; Frankenhauser, 9 sur 23.

Ces opérations étaient pratiquées sans une technique précise. Péan le premier, alors que les chirurgiens français étaient unanimes à préconiser, pour l'ablation des gros polypes, l'écraseur ou l'anse galvanique, proposa d'y substituer l'instrument tranchant.

La pratique de Péan a été décrite en détail dans la thèse de Sécheyron, son élève (1888), et dans le Traité d'Hystérotomie et d'Hystérectomie du même auteur (1889).

Péan proposa de substituer à la dilatation lente l'incision du col et du corps de l'utérus. Le col était abaissé, il le détachait de ses insertions, et il l'incisait transversalement. Les deux valves ainsi obtenues permettaient de prolonger l'incision sur le corps de l'utérus, et d'y pratiquer le morcellement du fibrome par évidement conoïde, à l'aide de pinces à griffes et d'un bistouri spécial.

Péan eut la hardiesse d'ouvrir le péritoine pour attaquer certains fibromes inaccessibles au travers de la cavité utérine; la plaie utérine était ensuite suturée avec des fils d'argent.

La première opération de morcellement mentionnée dans les Cliniques de Péan date du 16 juin 1884. Elle est donc postérieure de deux ans à sa première hystérectomie vaginale. Péan employa jusqu'en 1886 son forceps-scie, qu'il abandonna dans la suite.

DÉCOUVERTE DE L'HYSTÉROTOMIE PAR AMUSSAT

Nous avons vu (t. I, p. 157) que l'emploi de ces méthodes lentes n'était pas exclusif avant la découverte de l'antisepsie et que des opérateurs habiles avaient su obtenir, dans la première moitié du XIXe siècle, de remarquables succès par l'ablation sanglante des gros fibromes interstitiels (Amussat, 1840).

Amussat a découvert le morcellement des gros fibromes utérins interstitiels, et il a déterminé en ces termes les règles du traitement antiseptique post-opératoire : « On obtient la guérison en pratiquant après l'opération des injections vaginales bien faites. »

La méthode d'Amussat devait bientôt tomber en désuétude : les chirurgiens de cette époque, qui n'observaient même pas pour leur propre personne les soins de propreté indispensables, transportaient de l'hôpital dans les habitations privées les germes infectieux les plus redoutables et ils redoutaient l'opération sanglante.

Abandon de la méthode d'Amussat pour l'emploi du serre-nœud de l'écraseur et de l'anse galvanique.

La vulgarisation du serre-nœud, de l'écraseur et plus tard de l'anse galvanique fut donc à la fois un bienfait momentané pour les malades, qui leur durent des guérisons auparavant exceptionnelles, et un recul pour la chirurgie, qui attendait pour prendre son essor la découverte des lois de l'asepsie.

SUPÉRIORITÉ DE LA MÉTHODE D'AMUSSAT SUR CELLE DE PÉAN

Les opérations d'Amussat sont remarquables par l'audace de cet opérateur étonnant, qui conçut du premier coup le morcellement des fibromes vaginaux tel qu'il doit être compris, et par ses succès.

La méthode d'Amussat n'a pas été adoptée parce que les chirurgiens d'alors étaient incapables de l'employer.

L'ablation des gros fibromes intra-utérins avec l'instrument tranchant fut de nouveau préconisée par Péan en 1884.

Mais quelle différence entre les opérations de Péan, qui, préoccupé par la crainte du sang, n'osait rien couper sans encombrer préalablement la plaie de pinces à demeure, et l'audace d'Amussat, lorsqu'il énucléa, sans la moindre tentative d'hémostase au cours de l'opération, des fibromes intra-utérins du volume d'un œuf d'autruche !

Amussat a eu le grand mérite de rejeter d'emblée, comme défectueux, l'évidement central de la tumeur « comme on le pratiquait pour les calculs dans le principe de la lithotritie ». Dès ses premières opérations il fit l'énucléation de la tumeur, soit en masse, soit par incision et par dévidement, en exerçant des tractions tangentielles qui la faisaient basculer en avant. Péan, qui paraît avoir ignoré les opérations d'Amussat, fit reculer de plus de quarante ans la chirurgie des fibromes utérins énucléables.

Les dates sont précises : le morcellement central et l'évidement conoïde, que préconisa Péan, avaient été reconnus irrationnels et défectueux par Amussat en 1840.

Péan préconisa uniquement la méthode du morcellement central et il erra dans ce cercle vicieux, sans en pouvoir sortir.

L'infériorité de la conception de Péan sur celle d'Amussat est bien caractérisée par ce fait que Péan voulut appliquer le morcellement et l'hémostase préventive à toute la chirurgie.

Le moindre polype pédiculé du col ne devait être coupé qu'au-dessous d'une pince puissante, placée à demeure sur le pédicule.

Or, cette idée d'appliquer la forcipressure préventive à la chirurgie des polypes utérins n'est même pas de lui, et il existait, bien anté-

INSTRUMENTS SPÉCIAUX POUR L'EXTIRPATION DES FIBROMES UTÉRINS PAR LA VOIE VAGINALE OU PAR LA LAPAROTOMIE

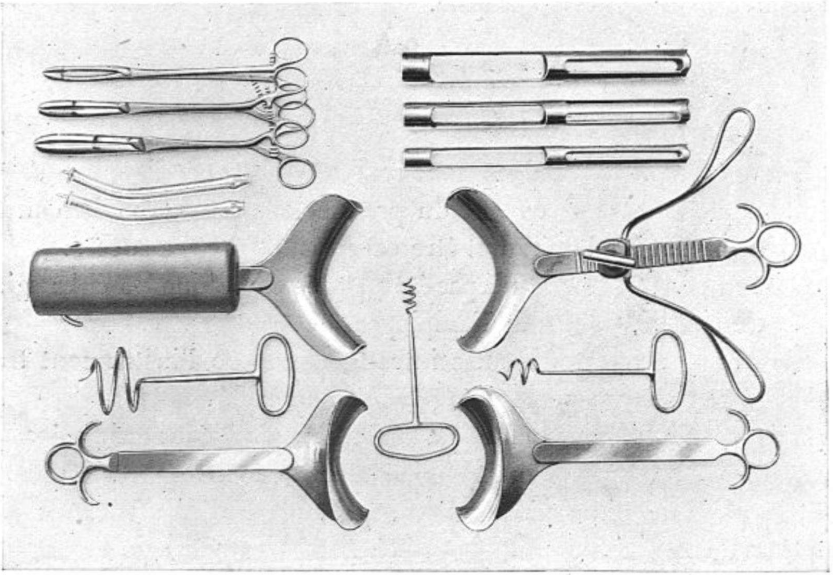

FIG. 269.

4 grands écarteurs abdominaux de Doyen pour la laparotomie médiane sous-ombilicale. L'un d'eux est monté sur le fixateur interfémoral. L'autre porte le poids de plomb qui sert à le maintenir dans la commissure ombilicale de l'incision, lorsque la malade est placée dans la position de Trendelenbourg.
3 érignes hélicoïdes de Doyen. 2 drains de verre pour le cul-de-sac de Douglas.
3 tubes tranchants pour l'évidement des fibro-myomes par la voie vaginale.
3 pinces gouges pour l'extirpation des fibromes interstitiels par la voie vaginale.

rieurement aux opérations de Péan, des clamps spéciaux pour le pédicule de ces tumeurs.

Telle est la pince de Thierry, figurée dans le catalogue de Charrière en 1862, et qui était destinée à la forcipressure préventive du pédicule des polypes utérins (v. t. I, p. 151, fig. 106)[1].

1. La pince de Thierry est l'un des premiers *clamps* qui aient été construits. Il existait toutefois des instruments analogues, munis d'une vis de rappel, dès le XVIIIe siècle (Atlas de Seerig).

MANUEL OPÉRATOIRE DE L'HYSTÉROTOMIE

J'ai fait pour la première fois l'ablation d'un gros fibrome utérin interstitiel en 1887. Je n'avais jamais assisté à une de ces opérations, que Péan était presque le seul à tenter.

INSTRUMENTS POUR LA MYOMECTOMIE VAGINALE ET POUR L'HYSTÉRECTOMIE VAGINALE DANS LES CAS DE FIBRO-MYOMES

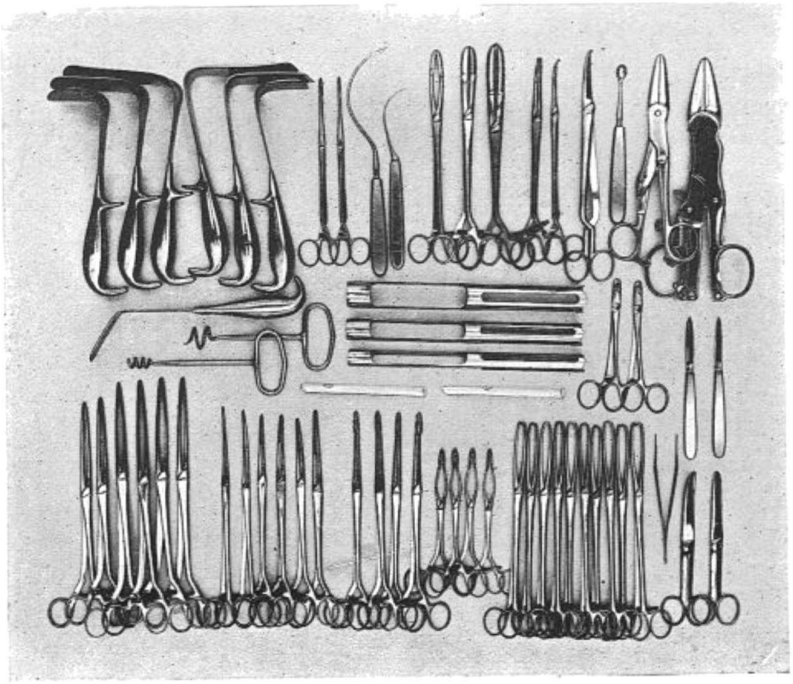

FIG. 270.

De bas en haut et de droite à gauche : 2 paires de ciseaux droits et courbes, 10 pinces à griffes, 4 pinces à anneaux ovalaires, 4 pinces à anneaux excentrés (de Doyen), 6 pinces longues à mors courbes, 6 pinces à mors élastiques pour les ligaments larges (de Doyen), 4 grandes et 2 petites.

2 bistouris, 2 porte-aiguilles de Doyen à plateau excentré, 2 drains de verre pour le vagin, 3 tubes tranchants de Doyen, 2 érignes hélicoïdes de Doyen, 1 écarteur oblique.

2 écraseurs de Doyen, grand et petit, 1 curette, 1 paire de longs ciseaux courbes, 2 pinces à mors courbes, 3 pinces gouges utérines, 2 aiguilles à manche, l'une mousse, 2 pinces tire-balles, 6 écarteurs vaginaux gradués de Doyen.

J'ai donc déterminé par moi-même et sans influence étrangère la technique qui m'a paru la meilleure et la plus simple. Je ne

connaissais pas la méthode d'Amussat. J'ai été très surpris, lorsque j'ai lu ses travaux, en 1896, de l'analogie de ma méthode avec le procédé primitif d'Amussat : tractions tangentielles sur la tumeur, énucléation par bascule et par rotation, morcellement par sections successives de la surface de la tumeur et par dévidement de la masse principale, dans les cas où l'extraction en bloc se montre impossible.

Ma méthode, qui est exactement l'opposé de la méthode laborieuse et compliquée de Péan, est tout entière régie par les principes qui guidaient Amussat : sûreté et simplicité.

Nous étudierons successivement :

1° L'ablation des polypes pédiculés insérés sur le col ou bien dans la cavité de l'utérus, et ayant franchi l'orifice cervical;

2° L'énucléation des polypes sous-muqueux encore complètement inclus dans la cavité utérine;

3° L'énucléation des fibromes interstitiels.

ABLATION DES POLYPES UTÉRINS PÉDICULÉS ET INSÉRÉS SUR LE COL OU BIEN DANS LA CAVITÉ DE L'UTÉRUS, LORSQU'ILS ONT FRANCHI L'ORIFICE CERVICAL

A. — Polypes de moyen volume

Si le polype est peu volumineux (polypes glandulaires du col, polypes fibreux pédiculés du corps utérin), on le saisit entre les mors d'une pince à anneaux, et on l'attire en bas pour mettre le pédicule en évidence. On sectionnera le pédicule le plus haut possible, d'un seul coup de ciseaux.

La section du pédicule avec de longs ciseaux courbes assure son ablation beaucoup mieux que l'arrachement ou la torsion. On cautérisera ensuite le point d'implantation avec l'air surchauffé.

La perforation de l'utérus n'est jamais à craindre lorsque le polype est nettement pédiculé.

Si le pédicule est large, il faut envisager l'éventualité d'une inversion du fond de l'utérus. Il faut alors inciser la muqueuse à la surface même du polype, qui est mis à découvert. On l'extrait ensuite soit en l'énucléant par de simples tractions, soit en poursuivant le décollement de la muqueuse à l'aide des doigts.

La consistance spéciale, l'aspect blanchâtre et la forme sphéroïde de la tumeur se prêtent à cette manœuvre. On sait en effet que le néoplasme est généralement entouré d'une loge celluleuse très lâche et

Fig. 271. — Extirpation d'un petit polype pédiculé du col utérin. Le col utérin est abaissé et le pédicule du polype est sectionné avec de forts ciseaux.

Fig. 272. — Extirpation d'un polype pédiculé implanté dans la cavité cervicale. Le col est fortement abaissé. On fera la section du pédicule à son point d'implantation.

qu'il ne reçoit de l'utérus aucun vaisseau important. Dès que l'énucléation est terminée, les lambeaux flottants de la muqueuse utérine sont réséqués, et l'inversion est réduite, si elle s'est produite. L'écoulement sanguin est généralement insignifiant; s'il existe, on fera dans la cavité utérine une irrigation chaude. On répétera les lavages antiseptiques 4 à 6 fois par 24 heures.

Fig. 273. — Évidement d'un gros polype utérin à évolution vaginale et trop volumineux pour pouvoir franchir la vulve.

Cette opération, lorsqu'elle est faite selon toutes les règles de l'antisepsie, exige à peine un repos de 5 à 6 jours.

B. — Polypes géants enclavés dans le vagin

Il existe des cas où le polype, après avoir franchi le col, remplit le vagin, dont il distend les parois comme le ferait une tête de fœtus pendant le travail.

Ces polypes énormes peuvent être si étroitement enclavés dans la cavité pelvienne, que le doigt est incapable d'en franchir l'équateur et, à plus forte raison, d'atteindre leur pédicule.

Les difficultés de l'extraction tiennent exclusivement dans ces cas

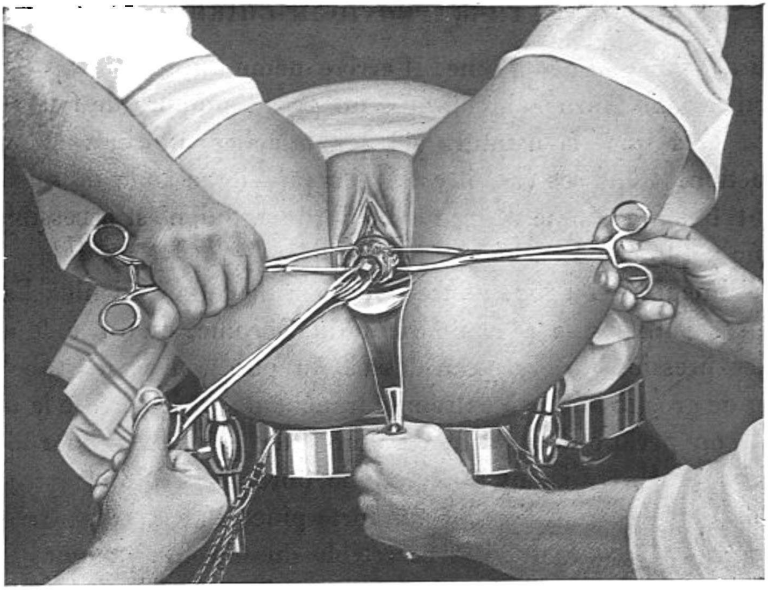

Fig. 274. — Id. Extirpation, avec la pince gouge utérine, du cylindre fibromateux taillé par le tube tranchant dans le pôle inférieur du fibro-myome.

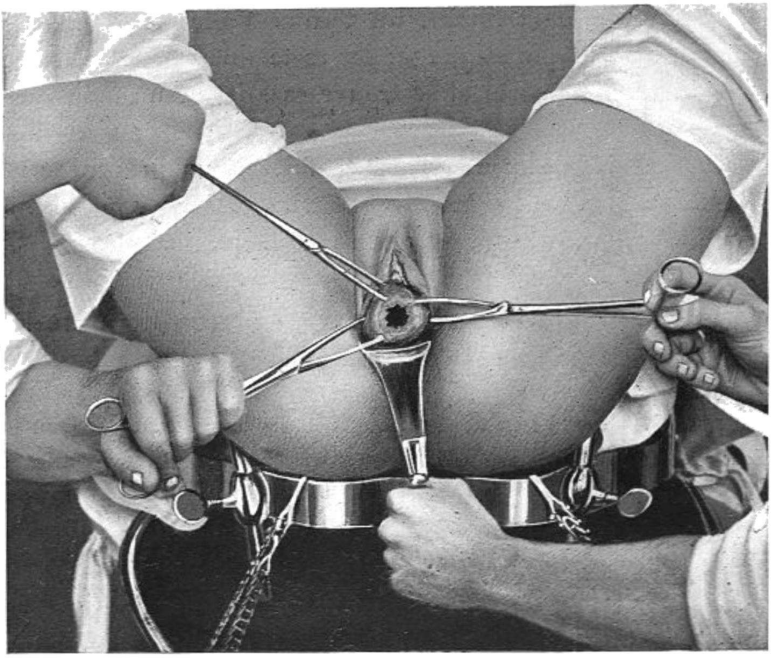

Fig. 275. — Id. Canal creusé dans la partie accessible de la tumeur par le tube tranchant; on introduira dans cet orifice l'une des branches d'une pince à griffes.

aux dimensions du néoplasme. Il arrive même que l'on rompe le pédicule en faisant tourner le fibrome un grand nombre de fois sur lui-même sans que la rupture de ses attaches utérines en facilite l'extraction. Dans ces cas, il est à peu près impossible de saisir solidement la surface lisse et ferme du fibrome, qui n'est accessible que sur une petite étendue.

J'ai imaginé en 1887, pour triompher de cette difficulté, l'artifice suivant : j'attaque le pôle inférieur du fibrome, qu'un aide abaisse par des pressions exercées au-dessus du pubis, avec un tube cylindrique de gros diamètre à extrémité tranchante, et je perfore la tumeur comme on perfore dans les laboratoires de chimie les bouchons de caoutchouc. Un assistant maintient le fibrome, s'il tourne trop facilement sur son axe, à l'aide d'une forte pince à griffes. J'arrive ainsi à creuser au niveau du pôle accessible du fibrome un canal de 15 à 20 millimètres de diamètre et d'une profondeur de 8 à 10 centimètres, où il devient facile d'introduire une des branches d'une forte pince à griffes. J'incise alors la face antérieure du fibrome en V. Le premier fragment est réséqué; d'autres V sont taillés à droite, puis à gauche du premier et je les extirpe à leur tour. Dès que le volume du néoplasme est suffisamment réduit, un dernier V, le plus accessible, est saisi avec une forte pince-gouge; le reste du fibrome s'entr'ouvre, se dévide en quelque sorte et se trouve extrait par un mouvement de bascule.

L'extraction de la masse enclavée se fait en quelques minutes, et il ne se produit aucun écoulement de sang, le pédicule ayant été rompu par torsion dès le début de l'opération.

ÉNUCLÉATION DES POLYPES SOUS-MUQUEUX SESSILES ET RETENUS DANS LA CAVITÉ UTÉRINE

Les gros polypes utérins solitaires sous-muqueux ne sont justiciables de l'énucléation simple, avec conservation de l'organe, que si la coque utérine périphérique est d'une épaisseur suffisante pour ne pas être exposée soit à la perforation au cours des manœuvres opératoires, soit ultérieurement au sphacèle.

L'utérus, lorsqu'il est simplement distendu par un gros fibrome sous-muqueux, demeure très contractile et il se rétracte dès que l'on a terminé l'ablation de la tumeur.

Il n'en est pas de même lorsque la tumeur est interstitielle et qu'elle n'est séparée du péritoine que par une mince épaisseur de tissus

cellulo-fibreux, dépourvus de fibres musculaires saines. Dans ces cas, il reste après l'opération une poche utérine flasque, qui suppure et ne se rétrécit que très lentement.

Pour cette raison, l'hystérotomie doit être réservée aux fibromes solitaires sous-muqueux. Cette opération est surtout indiquée chez les femmes affaiblies, et particulièrement quand la tumeur est en voie de mortification.

En effet, lorsque la cavité utérine est infectée, l'énucléation simple, suivie de grands lavages antiseptiques, est moins grave que l'hystérectomie totale. On fera cette opération ultérieurement, si d'autres tumeurs interstitielles, ménagées lors de la première opération, viennent à l'exiger.

Voici le manuel opératoire que j'ai déterminé au commencement de l'année 1887 pour l'énucléation des gros fibromes utérins interstitiels.

OPÉRATION

Un écarteur est introduit soit en avant, soit en arrière, dans le vagin, et le col est saisi à l'aide de deux pinces à griffes, appliquées sur ses commissures. On l'abaisse autant que possible.

L'état du col est très variable : tantôt le museau de tanche est demeuré presque normal, et son orifice admet à peine l'extrémité du doigt ou bien une simple pince courbe, tantôt l'effacement et la dilatation prémonitoires de l'expulsion spontanée de la tumeur sont déjà très accentués.

On insistait beaucoup autrefois sur les alternatives de dilatation et de resserrement du col, le polype venant apparaître pendant quelques jours, au moment des règles, à l'orifice externe du museau de tanche dilaté, pour remonter ensuite dans la cavité utérine, jusqu'à ce qu'une crise plus efficace de contractions vienne l'expulser jusque dans le vagin. Aujourd'hui, il est indifférent que le col soit plus ou moins béant au moment de l'opération.

1er Temps. — Exploration de la cavité utérine. Hystérotomie médiane antérieure.

Dans certains cas, le col est à ce point entr'ouvert, qu'on peut glisser entre la paroi utérine antérieure et le fibrome un de mes écarteurs de 6 centimètres de largeur et de 9 centimètres de longueur.

Si le pôle inférieur de la tumeur n'est pas largement accessible, on incise le cul-de-sac vaginal antérieur et on décolle la vessie. Un écarteur est alors introduit dans la plaie vaginale, et on sectionne la lèvre antérieure du col sur la ligne médiane.

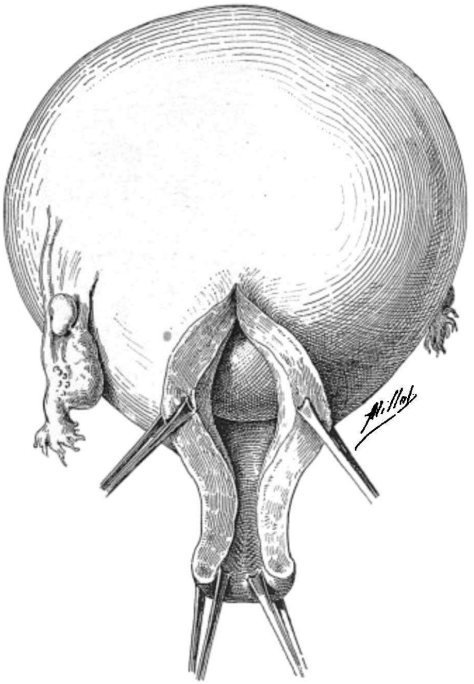

Fig. 276. — Myomectomie d'un gros fibrome sous-muqueux de la cavité utérine. Le col n'est pas dilaté. Hémisection médiane antérieure du col (Procédé de Doyen).

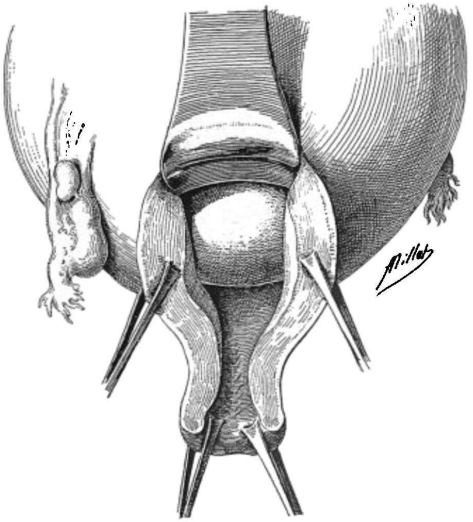

Fig. 277. — Id. Le pôle inférieur du fibro-myome sous-muqueux est mis en évidence par suite de la pose d'un écarteur de Doyen. On applique ensuite le tube tranchant.

Hystérotomie médiane antérieure d'emblée.

Si le col est trop étroit pour admettre l'écarteur, il faut procéder à l'incision de sa paroi antérieure. Nous avons vu que l'hystérotomie

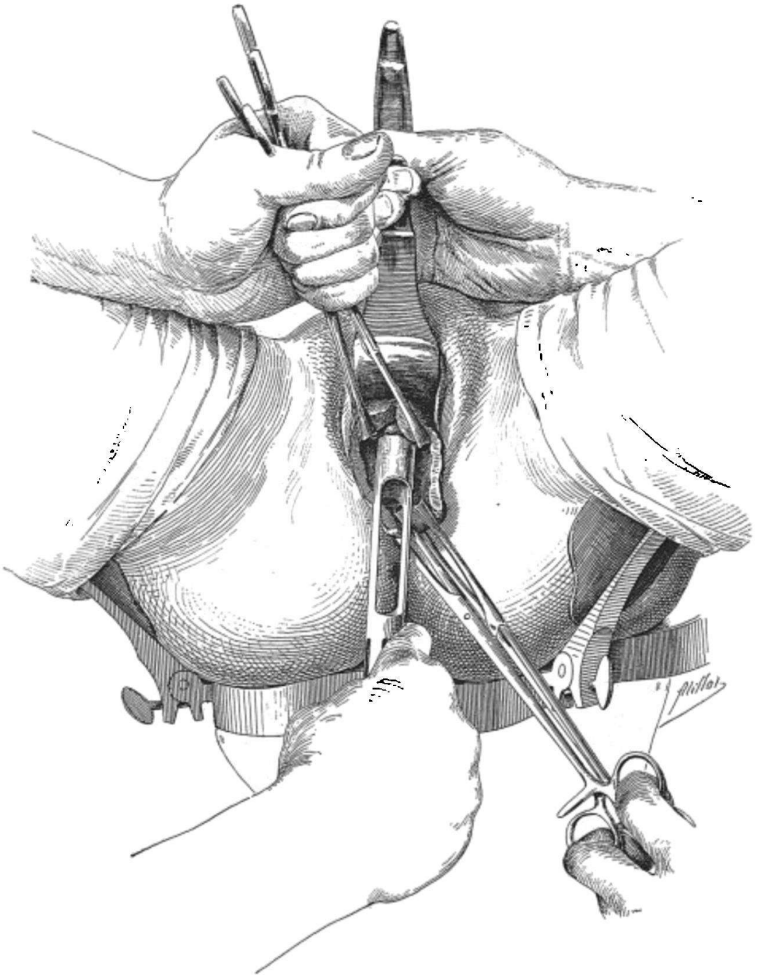

Fig. 278. — Id. L'écarteur est placé entre l'utérus et la vessie, qu'il protège. Application du tube tranchant sur le pôle inférieur du fibro-myome et perforation de la tumeur.

médiane antérieure, faite dans le but de donner accès à la tumeur, était déjà pratiquée en 1840, par Amussat, qui la combinait avec des débridements multiples de l'orifice cervical, en prenant soin « de ne blesser ni le péritoine ni la vessie ».

Bien que la blessure du cul-de-sac péritonéal antérieur n'ait plus aujourd'hui de gravité réelle, cette complication, si l'on tient à pratiquer l'énucléation simple du fibrome sans la faire suivre de l'hystérectomie, doit être évitée. L'ouverture du péritoine serait d'un pronostic grave dans le cas où la tumeur se trouverait sphacélée et serait infiltrée de bactéries septiques.

Hystérectomie antérieure en V ou en Y. — Morcellement losangique et myomectomie par dévidement.

Dans certains cas, la section longitudinale de la paroi antérieure du col ne donne pas un accès suffisant vers la tumeur.

J'ai alors imaginé en 1897 la technique suivante : lorsque le col est effacé, la section de la paroi antérieure de l'utérus est faite en V. Si le

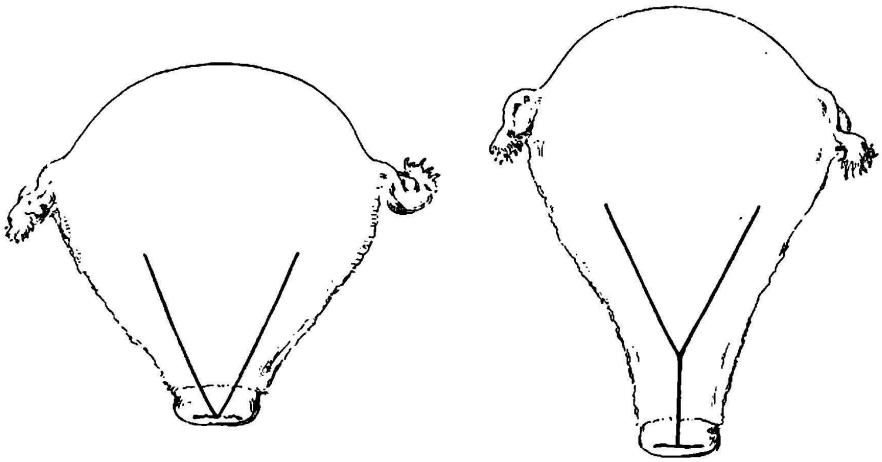

Fig. 279 et 280. — Myomectomie vaginale pour gros fibrome sous-muqueux. Section antérieure du col et de la paroi utérine en V, le col étant effacé; section en Y lorsque le col n'est pas encore effacé.

col n'est pas effacé, je commence par une incision longitudinale. Dès que j'atteins le pôle inférieur du fibrome, je fais deux incisions divergentes en V, ce qui constitue une section en Y. Il est très facile d'éviter la blessure du cul-de-sac péritonéal antérieur, si l'on a pris soin de refouler la vessie avec une compresse. On la protégera ensuite avec l'écarteur antérieur.

Dès que le pôle inférieur de la tumeur est mis en évidence, j'y applique l'extrémité d'un de mes tubes tranchants, le plus large qui puisse y avoir accès; le néoplasme est maintenu par la main gauche,

appuyée sur le bas-ventre; je perfore le fibrome directement vers l'ombilic, puis dans 3 ou 4 directions divergentes. Il est très facile de pratiquer cette manœuvre sans risquer de traverser l'utérus de part en part, car on se rend très bien compte de la profondeur où pénètre l'instrument; on reste en général bien en deçà de la coque utérine.

Les cylindres ainsi taillés sont arrachés avec une pince-gouge, et la tumeur se trouve creusée d'une cavité où l'on introduit l'une des

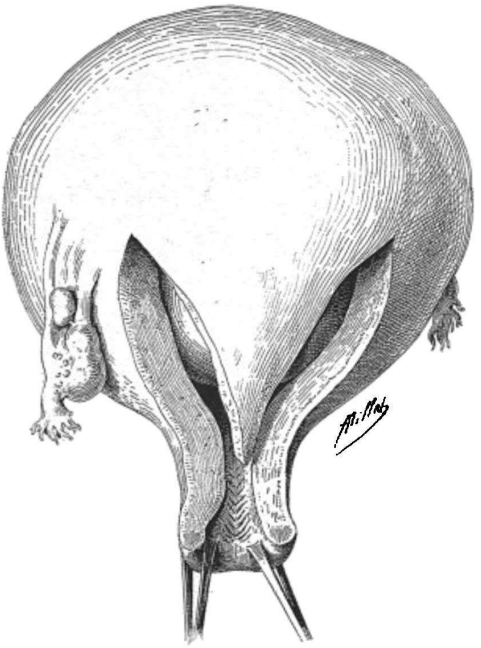

Fig. 281. — Id. Section en Y de la paroi antérieure du col et du corps de l'utérus.

branches d'une forte pince à griffes. L'autre branche de la pince se trouve en rapport avec la surface du fibrome; on serre la pince à fond et l'on abaisse la tumeur. Un écarteur protège la paroi vaginale antérieure.

On agit ensuite soit par morcellement losangique soit par dévidement en échelle.

1° MORCELLEMENT LOSANGIQUE (Procédé de Doyen)

On fait une double section en V, et on extirpe, par deux sections complémentaires en Λ, un premier losange (fig. 282 et 284).

On poursuit le morcellement en répétant cette manœuvre et en extirpant des losanges successifs (fig. 286).

D'autres V sont taillés à droite, puis à gauche, autour du pôle inférieur primitivement perforé par le tube tranchant, et de nouveaux losanges sont réséqués à leur tour.

A mesure que le fibrome diminue de volume, et que les tractions exercées à la pointe des lambeaux en V deviennent de plus en plus tangentielles, la tumeur subit dans sa coque divers mouvements de

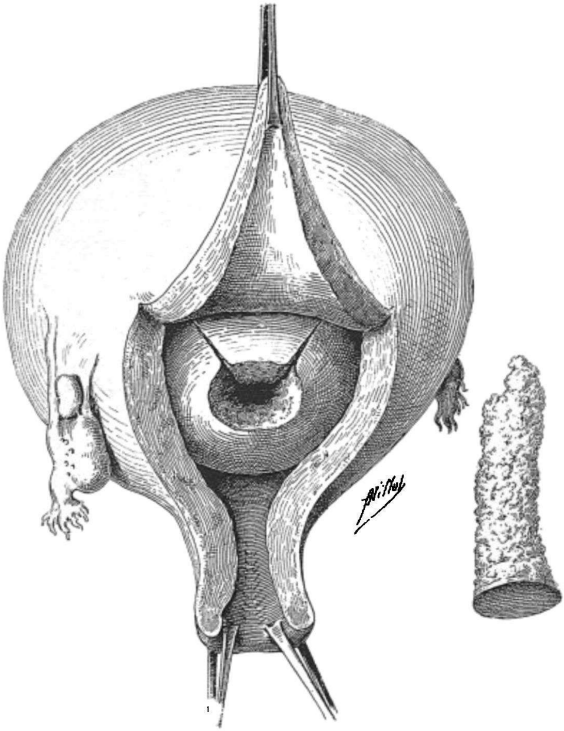

Fig. 282. — Id. Le fibrome a été perforé avec le tube tranchant. On voit à droite de l'utérus le cylindre extirpé avec la pince gouge. Double section en V sur le fibrome, pour l'extirpation d'un premier losange.

rotation et de bascule, qui rendent accessibles ses parties latérales, puis sa calotte supérieure.

Lorsque le volume de la portion qui reste encore au fond de l'utérus semble assez réduit pour pouvoir franchir la vulve, le V le plus accessible est saisi à l'aide d'une puissante pince-gouge et on l'attire au dehors. La masse fibromateuse, qui est entaillée d'incisions multiples, partant du canal central créé par le tube tranchant, apparaît alors à la vulve en se développant et en se dévidant en quelque sorte sous les yeux de l'opérateur.

Dès que l'angle inférieur du dernier V franchit la coque utérine, l'index gauche, introduit dans la plaie, libère les adhérences cellu-

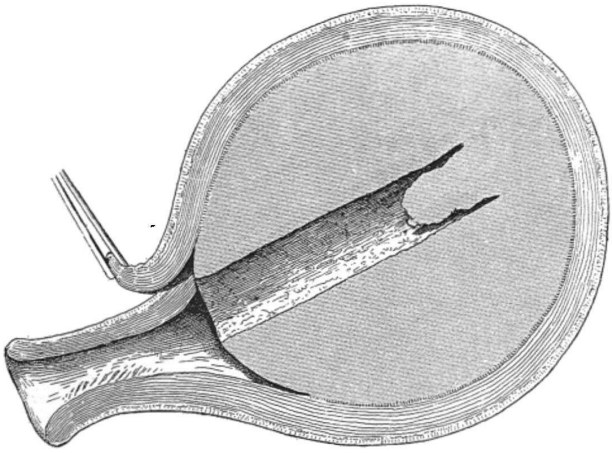

Fig. 283. — Id. Coupe sagittale montrant l'abord du fibromyome après section en Y de la paroi antérieure du col et du corps de l'utérus.

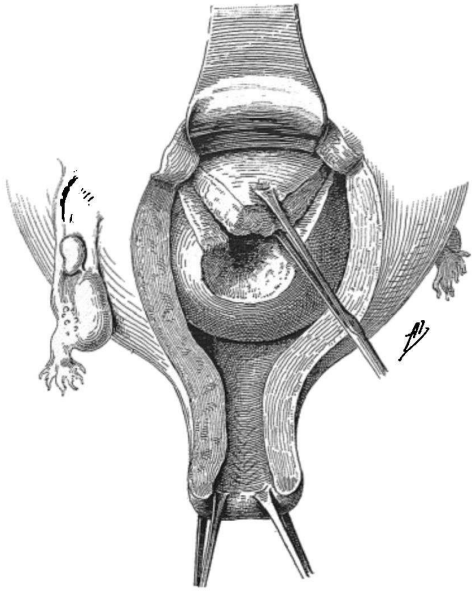

Fig. 284. — Id. La pointe du premier losange est saisie avec une pince à griffes.

leuses du pôle supérieur du fibrome et l'abaisse pour en activer l'extraction. Il peut arriver que la dernière partie du fibrome soit plus

volumineuse qu'on le supposait et qu'il faille poursuivre le morcellement. Dans ce cas on résèque tout ce qui se trouve hors de la vulve. On saisit ce qui reste du fibrome. On prolonge les sections en V vers la profondeur, on résèque de nouveaux losanges, et la masse supérieure vient enfin se dévider à la vulve. On prendra soin de détacher avec le doigt le pôle supérieur du fibrome de sa coque utérine, afin de prévenir l'inversion du fond de l'utérus.

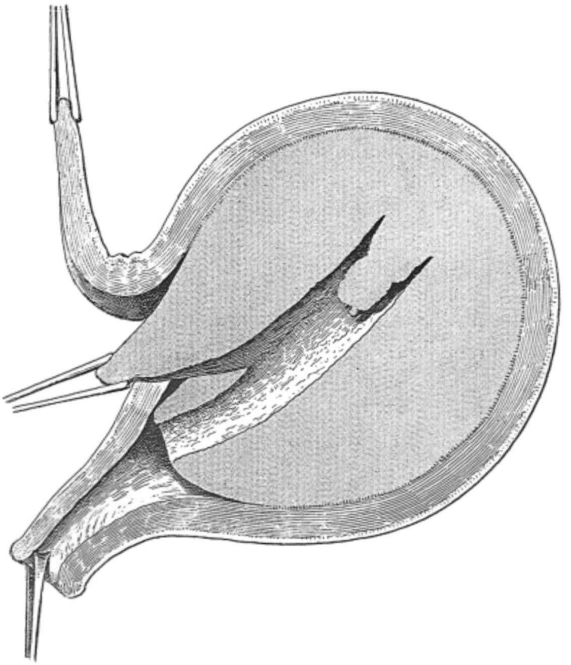

Fig. 285. — Id. Coupe sagittale représentant le même temps de l'opération.

Il faut avoir assisté à ces opérations de morcellement pour savoir combien cette méthode est à la fois sûre et rapide.

La tumeur, lorsqu'on l'attaque par mon procédé, bascule alternativement tantôt en avant, tantôt à droite, tantôt à gauche ou en arrière. Supposons, par exemple, que les parties antérieure et latérale gauches soient d'abord réséquées par plusieurs excisions losangiques; dès que les parties les plus saillantes de la tumeur se trouvent excisées et qu'il devient difficile de poursuivre l'opération dans la profondeur, on place sur le dernier V, le plus haut situé, une pince à griffes, et l'on va reconnaître avec l'index, dans la cavité utérine, une autre partie de la tumeur, qui à son tour sera saisie, taillée en V et morcelée pour être enfin basculée vers la vulve, où on l'extrait par dévidement.

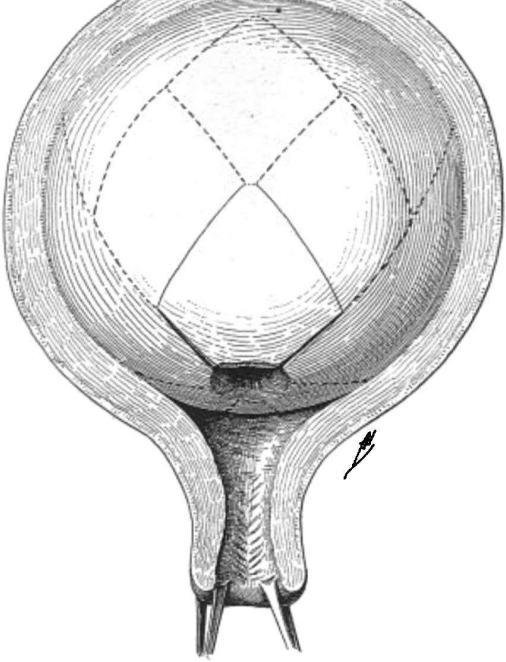

Fig. 286. — Id. Schéma du morcellement losangique d'un gros fibrome intra-utérin. On extirpe d'abord les 4 losanges médians pour attaquer ensuite les parties latérales de la tumeur.

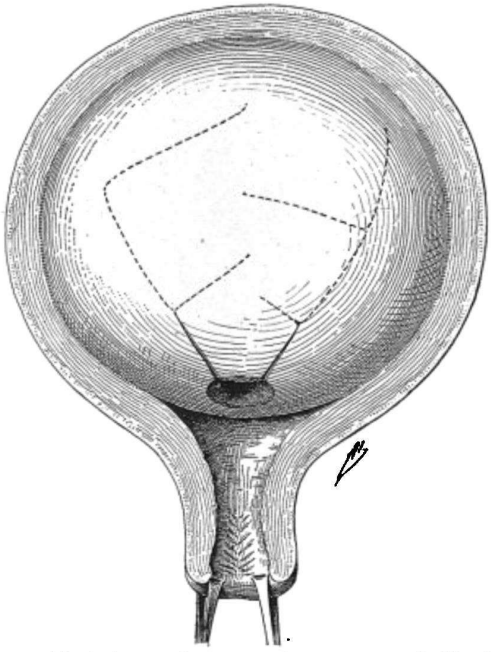

Fig. 287. — Id. Schéma du morcellement en échelle d'un gros fibrome intra-utérin. On poursuivra le morcellement en échelle jusqu'au dévidement complet de la tumeur.

La dernière masse fibromateuse, qui est extraite d'un seul bloc et par dévidement, peut peser à elle seule 600 à 800 grammes.

La technique de cette opération sera modifiée suivant le volume du fibrome, suivant sa consistance, suivant la largeur du champ opératoire; mais les règles générales invariables qui en régissent les différents temps s'appliquent à chaque cas particulier. Les grandes lignes du morcellement ne varient pas : Ce sont : 1° la perforation centrale de

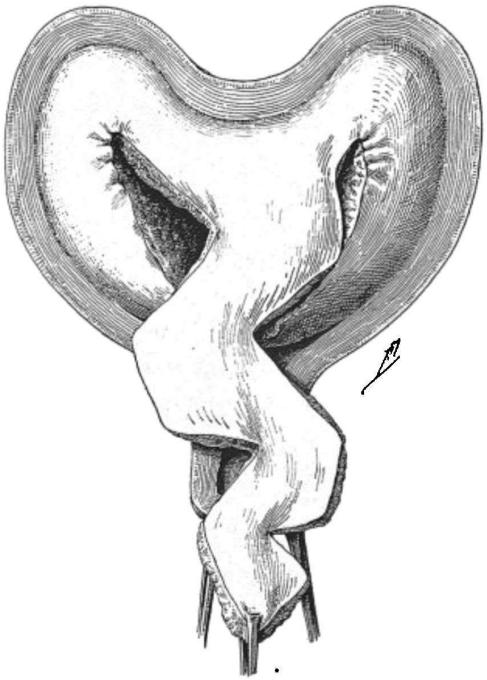

Fig. 288. — Id. Dévidement d'un fibrome intra-utérin, par le procédé du morcellement en échelle.

la tumeur avec le tube tranchant; 2° le morcellement et la résection losangique de sa paroi antérieure d'abord, puis de ses parties latérales; 3° l'extraction du pôle supérieur par bascule et par dévidement.

Le morcellement losangique est indispensable dans les cas de fibromes énormes; dès que la tumeur est suffisamment réduite, le pôle supérieur est extirpé d'une seule pièce, par bascule et par dévidement.

2° MORCELLEMENT EN ÉCHELLE (Procédé de Doyen)

On s'exercera à la manœuvre du morcellement en échelle et du dévidement des fibromes utérins sur des tumeurs de moyen volume.

Si la tumeur est petite, on l'incise en deux, et l'une des moitiés est

attirée vers la vulve; le fibrome s'entr'ouvre comme un livre et il quitte sa loge en basculant et sans difficulté (Lisfranc).

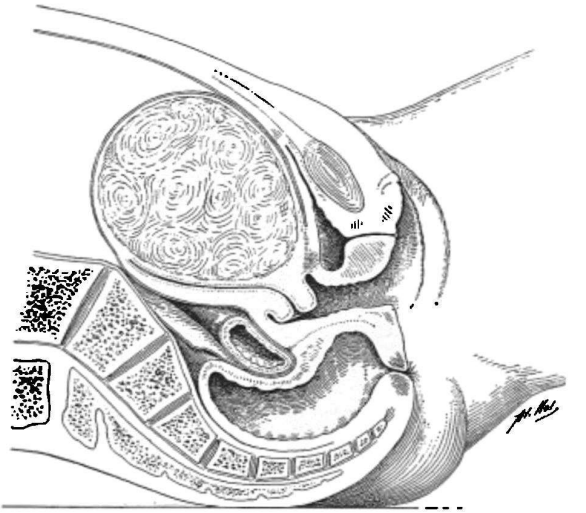

Fig. 289. — Rapports d'un gros fibro-myome interstitiel de la paroi utérine antérieure.

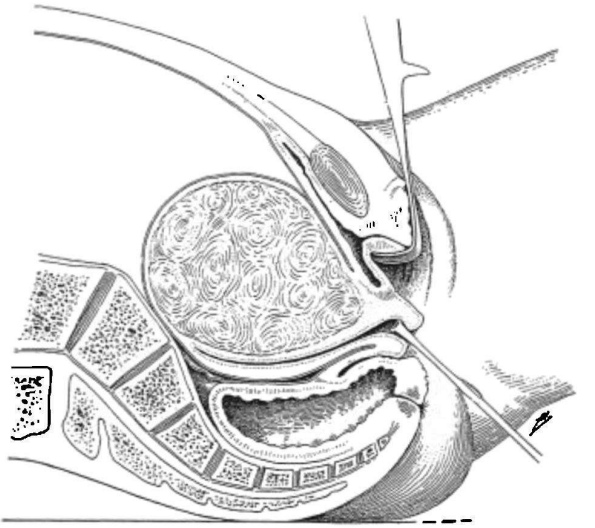

Fig. 290. — Id. Le col est attiré à la vulve pour l'incision du cul-de-sac vaginal antérieur.

S'il s'agit d'un fibrome plus volumineux on creusera sa partie centrale à deux ou trois reprises avec le tube tranchant et on taillera un

premier V. Dès que ce V sera abaissé et attiré au dehors, il sera facile, si la dureté du fibrome n'est pas exagérée, d'en continuer l'extraction

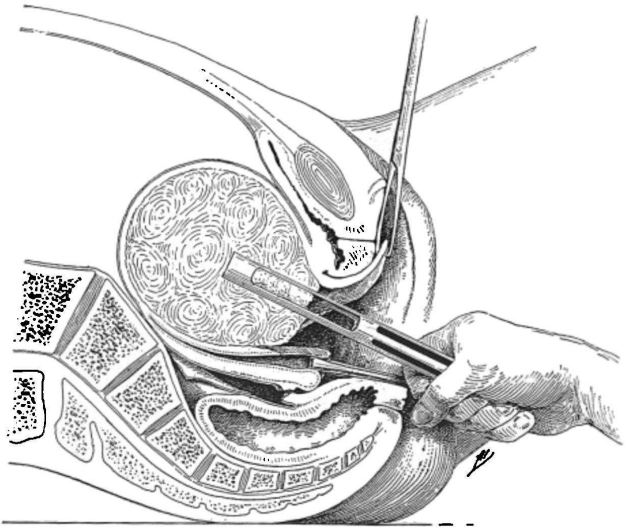

Fig. 291. — Id. Le V médian antérieur est attiré en haut. Application du tube tranchant.

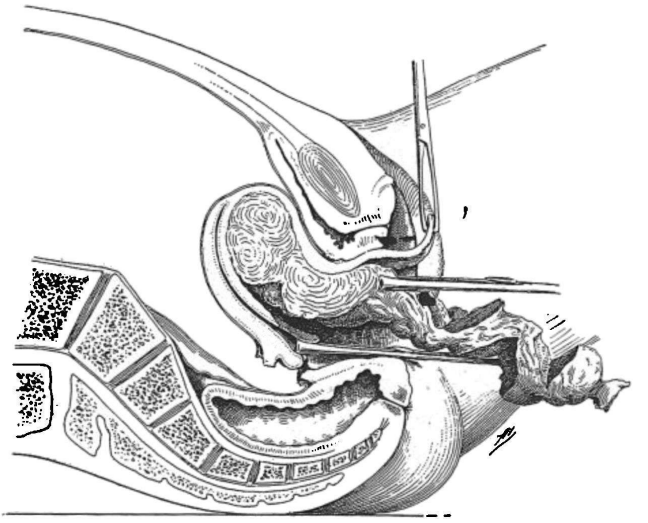

Fig. 292. — Id. Dévidement en échelle d'un gros fibrome utérin par la voie vaginale.

en faisant alternativement à droite et à gauche de la première section en V des incisures profondes, mais incomplètes, comme le représente la figure 287 afin de réaliser le dévidement en échelle (fig. 288 et 292).

Le V médian antérieur, au lieu de se trouver réséqué par le morcellement losangique, se dévidera progressivement, comme le représente la figure 288; cette manœuvre sera continuée sur celle des parties latérales de la tumeur qui basculera le plus aisément et elle aboutira à l'extraction totale.

Ce mode de morcellement, que j'ai nommé dévidement en échelle, est extraordinairement rapide. La tumeur se développe au dehors; puis elle est extraite par dévidement et d'une seule pièce; en effet on peut la reconstituer ensuite dans sa forme primitive en rapprochant et en rétablissant dans leurs rapports respectifs les lambeaux qui ont été taillés à ses dépens.

L'ablation des fibromes sous-muqueux se fera ainsi par l'un des procédés suivants :

1° Extraction en bloc, si elle est possible;

2° Morcellement par simple section médiane de Lisfranc, et par dédoublement de la tumeur si le fibrome est petit;

3° Morcellement losangique ou dévidement en échelle de Doyen si le fibrome est très volumineux.

Ces manœuvres exigent comme temps préliminaire, lorsque le col de l'utérus n'est pas suffisamment dilaté, l'hémisection médiane antérieure en V ou en Y.

FIBROMES MYXOMATEUX ET ARÉOLAIRES

Les manœuvres que je viens de décrire conviennent particulièrement aux fibromes de consistance normale.

Certaines de ces tumeurs sont au contraire assez friables; ce sont particulièrement les fibromes myxomateux et aréolaires, qui sont généralement creusés de kystes séreux.

J'ai rencontré de ces tumeurs utérines myxoïdes si peu résistantes, que les tractions avec les pinces à griffes ne produisaient aucun résultat, parce que l'instrument dérapait. Ces tumeurs doivent être attaquées avec mes pinces-gouges.

OPÉRATION

1er Temps. — La tumeur sera mise en évidence, si le col n'est pas suffisamment entr'ouvert, par l'hémisection médiane antérieure et on appliquera à son pôle inférieur le plus volumineux de mes tubes tranchants qui puisse y avoir accès; le fond de l'utérus sera maintenu par la main gauche, appuyée sur le bas-ventre et on perforera le pôle inférieur de la tumeur dans 5 ou 6 directions différentes.

2e *Temps*. — On extirpera les cylindres ainsi obtenus; on introduira ensuite dans la cavité utérine soit une de mes fortes pinces-gouges, soit, si le fibrome est plus friable encore, une pince à anneaux, et on extraiera la tumeur fragments par fragments. Chaque prise ramènera un fragment plus ou moins volumineux.

3e *Temps*. — Lorsque le volume de la tumeur sera suffisamment réduit, la partie supérieure sera extraite par dévidement.

FIBROME SPHACÉLÉ

Le morcellement en échelle et le dévidement conviennent également aux cas où un fibrome, primitivement dur, se trouve atteint de sphacèle. La tumeur prend une couleur noirâtre; elle conserve une résistante suffisante pour donner prise aux pinces à griffes et pour permettre d'effectuer le morcellement.

Dès que la tumeur est extirpée, l'inversion utérine, si on n'a pu l'éviter, sera réduite. Lorsque la coque utérine du fibrome est très mince, on pourra provoquer l'inversion du fond de l'utérus au moment de l'extraction du pôle supérieur de la tumeur, afin de constater si la paroi utérine ne serait pas perforée ou tellement amincie en certains points, que son sphacèle ultérieur serait à craindre.

On fera des injections sous-cutanées de Mycolysine et des irrigations intra-utérines avec la liqueur de Labarraque à 2/100.

Indications de l'hystérectomie.

L'énucléation des fibromes utérins cavitaires et interstitiels a perdu de son importance à mesure que s'est vulgarisée l'hystérectomie totale.

Cette opération doit être réservée pour l'extirpation des fibromes solitaires de moyen volume (200 à 400 grammes). Elle convient encore dans les cas de fibromes multiples où l'état général est grave (diabète, albuminurie, etc.) lorsque l'ablation d'une tumeur unique, faisant saillie dans la cavité utérine, semble devoir prévenir les hémorrhagies.

En effet, dans ces cas, l'énucléation du fibrome sous-muqueux principal fera souvent cesser les métrorrhagies, et l'hystérectomie totale sera pratiquée plus tard, quand l'état général sera amélioré.

Nous verrons que cette ligne de conduite, l'opération en deux temps, espacés de plusieurs semaines ou de plusieurs mois, est également la meilleure dans les cas de suppurations pelviennes graves chez les femmes très affaiblies, où l'on se contente de pratiquer en premier lieu l'évacuation de l'abcès par la colpotomie (voir plus loin).

Indications de l'ablation de l'utérus après la myomectomie vaginale.

Les coques utérines amincies qui flottent dans le péritoine après l'ablation des gros fibromes interstitiels sont peu contractiles, car elles ne contiennent qu'un petit nombre de fibres musculaires dégénérées, sur lesquelles l'ergot de seigle est sans action. Les irrigations antiseptiques chaudes sont impuissantes à empêcher l'infection microbienne de la cavité, qui ne se rétracte qu'au bout de plusieurs semaines, après une suppuration abondante, au cours de laquelle la malade présente des oscillations de température inquiétantes. Ces accidents de septicémie cavitaire ne se produisent pas lorsque la coque utérine est épaisse, musculeuse et contractile.

Si l'on constate après la myomectomie d'un fibrome interstitiel un amincissement excessif de la coque utérine, on fera immédiatement l'hystérectomie vaginale. Cette opération sera terminée en quelques instants. Elle est en effet préparée par le décollement de la vessie et par la section de la paroi antérieure du col de l'utérus. L'hystérectomie vaginale sera décrite plus loin.

Lorsque l'utérus est laissé en place, l'incision de sa paroi antérieure, si elle a été faite, sera suturée par un surjet de catgut. On tamponnera la cavité utérine avec de la gaze stérilisée.

On fera immédiatement une injection sous-cutanée de Mycolysine de 50 centimètres cubes. Le tampon sera enlevé le 2e jour et on fera chaque jour 4 ou 5 injections intra-utérines de sublimé à 1 p. 5000 ou de liqueur de Labarraque à 2/100.

La meilleure sonde intra-utérine est en pareil cas un gros cathéter d'étain, dont la courbure sera appropriée à la direction du trajet intra-utérin. Si la température dépasse 38°2, on multipliera les lavages et on les fera jusqu'à 8 fois par 24 heures.

Si le thermomètre s'élève jusqu'à 39° et au-dessus, on appliquera sur le ventre plusieurs vessies de glace et on installera l'irrigation continue avec l'eau bouillie et la liqueur de Labarraque à 1/100.

On continuera des injections sous-cutanées journalières de Mycolysine à la dose de 20 centimètres cubes.

POIDS DES FIBROMES UTÉRINS D'APRÈS LEUR DIAMÈTRE

Il ne sera pas inutile de donner, comme complément de cette technique de l'énucléation des gros fibromes utérins interstitiels, un aperçu

des rapports qui existent entre le diamètre et le poids des tumeurs abdominales sphériques ou presque sphériques.

Ce tableau permettra de réduire à leur juste valeur certaines observations où le poids de la tumeur est manifestement erroné, et où l'on a ajouté à sa droite un zéro, de manière à le porter, par exemple, de 400 à 4000 grammes, c'est-à-dire au double ou au triple du volume du cerveau ou du foie de l'homme adulte.

Un fibrome ou un kyste du diamètre de :

6	centimètres	pèse approximativement	110	grammes.
8	—	—	270	—
10	—	—	520	—
12	—	—	900	—
15	—	—	1700	—
16	—	—	2150	—
18	—	—	3000	—
20	—	—	4200	—
25	—	—	8200	—
30	—	—	14	kilogrammes.
40	—	—	34	—
46	—	—	50	—

Ce dernier poids peut être atteint par des kystes ovariens multiloculaires ou par des tumeurs fibro-kystiques de l'utérus.

La densité des diverses tumeurs abdominales variant peu, à part les cas de calcification, ces chiffres permettront au lecteur d'apprécier leur poids réel avec une exactitude suffisante, par la mensuration de leur diamètre.

COLPOTOMIE

Les premières opérations de castration ovarienne ont été pratiquées par le vagin. Battey (1872) incisait le cul-de-sac postérieur au voisinage du col.

La méthode de Battey ne fut pas adoptée, et la plupart des chirurgiens préférèrent, à l'exemple d'Hégar et de Lawson Tait, la laparotomie. Le mérite de la réhabilitation de la voie vaginale pour l'abla-

tion des « petites tumeurs des ovaires et de l'utérus » appartient à Péan[1].

Péan abandonna à son tour, à partir du 30 novembre 1889, l'ablation des annexes enflammées par la colpotomie postérieure, et il lui substitua méthodiquement la castration utérine.

Quelques chirurgiens ont commis, dans ces derniers temps, l'exagération contraire, et ils ont proposé la colpotomie comme un procédé régulier pour l'ablation des kystes de l'ovaire. Cette technique ne convient qu'aux cas très exceptionnels où le kyste est uniloculaire.

Le diagnostic du nombre des loges et des adhérences ne pouvant, en aucun cas, être déterminé à l'avance, il faut qu'un chirurgien soit dépourvu de tout sens pratique pour proposer comme méthode de choix l'ablation vaginale des kystes ovariques d'un certain volume. Préconiser pour cette opération la voie du cul-de-sac antérieur, comme on l'a fait à l'étranger, est pis encore.

Les indications de la colpotomie dans les cas de lésions intra-péritonéales sont, au contraire, très précises ; je les ai indiquées à diverses reprises, notamment en 1894, au Congrès allemand de chirurgie, en ces termes : *Toute lésion pelvienne utérine ou péri-utérine doit être abordée de préférence par la voie vaginale, si le volume excessif des tumeurs ou l'étendue de leurs adhérences ne semblent pas une contre-indication formelle. Dans les cas limites, le chirurgien doit se laisser guider uniquement par son expérience; il choisira soit la voie vaginale, soit la laparotomie suivant que l'une ou l'autre de ces voies lui semblera la plus sûre.*

Les jeunes chirurgiens, dans leurs débuts, ne doivent aborder par la voie vaginale que des tumeurs utérines ou des lésions annexielles de volume médiocre et assez mobiles, pour s'attaquer ultérieurement à des cas plus difficiles.

Quel que soit l'objectif de l'incision vaginale : exploration du petit bassin ou bien ablation unilatérale des annexes, je préconise sans exception l'incision du cul-de-sac postérieur, qui assure mieux le drainage que la colpotomie antérieure. La prédominance habituelle des adhérences et des lésions péri-utérines inflammatoires dans le cul-de-sac de Douglas serait d'ailleurs, à elle seule, une raison suffisante pour inciser en ce point, où l'accès des annexes est le plus direct.

La colpotomie postérieure est l'opération exploratrice par excellence de la cavité pelvienne. Elle permet de reconnaître en quelques minutes,

1. Comm. à l'Acad. de Méd., 3 juillet 1883, *Clin.*, t. IV, 1886, p. 35.

à l'aide de l'index, l'état de la face postérieure de l'utérus et l'état des annexes, qui seront abaissées, s'il y a lieu, par le palper abdominal, pratiqué de l'autre main. Cette combinaison du palper abdominal avec le toucher direct et intra-péritonéal est une méthode précieuse toutes les fois que les lésions sont limitées à la cavité pelvienne.

L'opération de Battey (ablation des annexes par la voie vaginale avec conservation de l'utérus) est tombée en discrédit parce que la plupart des opérateurs ne possédaient pas une adresse manuelle suffisante pour la pratiquer. Ils préféraient la laparotomie, dont la technique est, en effet, plus facile.

L'expérience que je possède de l'hystérectomie vaginale me permet d'affirmer que, loin de donner un champ opératoire étroit et aveugle, l'incision simple du cul-de-sac postérieur permet d'atteindre, avec l'index seul et le médius réunis, le voisinage du détroit supérieur, et même la région sous-ombilicale.

Les poches annexielles enflammées, qui font presque toujours saillie dans le cul-de-sac de Douglas, sont plus directement atteintes par cette voie que par la laparotomie, surtout dans les cas où le vagin est large. La voie vaginale est particulièrement avantageuse chez les femmes d'un certain embonpoint, chez lesquelles la paroi abdominale est recouverte d'une couche adipeuse épaisse et dense.

La colpotomie postérieure est également supérieure à la laparotomie, pour l'exploration des annexes, dans les cas où l'on veut ménager à la fois l'utérus et les annexes du côté sain.

L'opération est simple, rapide et elle présente sur la laparotomie l'avantage très appréciable de permettre de pratiquer en moins de temps et avec la même bénignité soit l'ouverture simple des poches péri-utérines, soit l'ablation unilatérale des annexes, soit, si l'on reconnaît la bilatéralité des lésions, la castration totale.

Prenons comme exemple deux de mes observations : une jeune femme souffrait depuis cinq ans de douleurs péri-utérines et il existait une petite tumeur annexielle gauche très douloureuse.

L'opération fut pratiquée par la voie vaginale : dès que l'utérus fut abaissé j'incisai le cul-de-sac de Douglas ; un hémosalpinx gauche du volume d'une mandarine fut détaché de ses adhérences pelviennes puis il fut extirpé avec l'ovaire correspondant; les annexes de l'autre côté furent attirées à leur tour dans la plaie : elles étaient saines et elles furent laissées en place ainsi que l'utérus.

Deux petites pinces à demeure ont suffi ainsi pour l'hémostase définitive. La malade s'est levée le 10e jour et elle est retournée à son

domicile vers la fin de la troisième semaine. La guérison a été définitive.

Chez une autre malade, on percevait à droite une salpingite volumineuse. Dès que le cul-de-sac de Douglas fut incisé, l'index reconnut à gauche une poche tubaire très volumineuse; cette poche kystique n'avait pas été perçue, même sous le chloroforme, par le palper et par le toucher combinés, parce qu'elle était incomplètement remplie; elle fuyait sous le doigt, sans donner la sensation d'un corps résistant. Les lésions étant bilatérales, la castration totale fut pratiquée.

La colpotomie postérieure permet donc de procéder aussi bien, sinon mieux que par la laparotomie, à l'exploration des annexes par le cul-de-sac de Douglas. Je considère même qu'elle est bien supérieure à la laparotomie pour la recherche rapide des lésions pelviennes.

On a objecté que la voie vaginale se prêtait mal à la chirurgie conservatrice des annexes et de l'utérus. Cela n'est vrai que pour les opérateurs inexpérimentés. Dès que le diagnostic de lésion unilatérale a été fait par la colpotomie postérieure, on peut enlever par cette voie les seules annexes malades, en ménageant l'utérus et les annexes saines.

Si les lésions sont au contraire bilatérales, on pratiquera sur le champ la castration totale, qui est préférable en pareil cas à l'ablation des annexes. L'avantage reste donc à la colpotomie postérieure dans tous les cas où elle est praticable.

Abord des ligaments larges par la voie vaginale

L'incision du cul-de-sac postérieur et des culs-de-sac latéraux du vagin permet également d'atteindre l'épaisseur même des ligaments larges et d'y faire, soit l'ouverture de foyers purulents, soit l'ablation de tumeurs kystiques ou solides, pouvant atteindre ou même dépasser le volume d'une tête de fœtus.

J'ai pratiqué en 1893, par la colpotomie postérieure, l'ablation vaginale d'un kyste dermoïde enflammé du volume d'une tête de fœtus et inclus dans le ligament large gauche. Le diagnostic de kyste dermoïde avait été fait par le toucher vaginal en raison de la consistance spéciale de la tumeur, où le doigt s'imprimait comme dans un bloc de beurre compact.

Cette masse, du volume d'une tête de fœtus, avait rejeté l'utérus à droite et en avant. Dès que le cul-de-sac fut incisé, le doigt atteignit la surface de la tumeur, sans pénétrer dans le péritoine. La tumeur était donc sous-péritonéale. Elle apparut, entre les écarteurs, blanchâtre

et pâteuse; un coup de ciseaux donna issue au contenu pilo-sébacé et la poche fut extraite ; l'opération avait duré 3 minutes et le péritoine n'était pas ouvert. J'incisai alors le cul-de-sac de Douglas pour explorer les annexes. Celles-ci étant atteintes de lésions bilatérales, j'ai pratiqué immédiatement la castration totale.

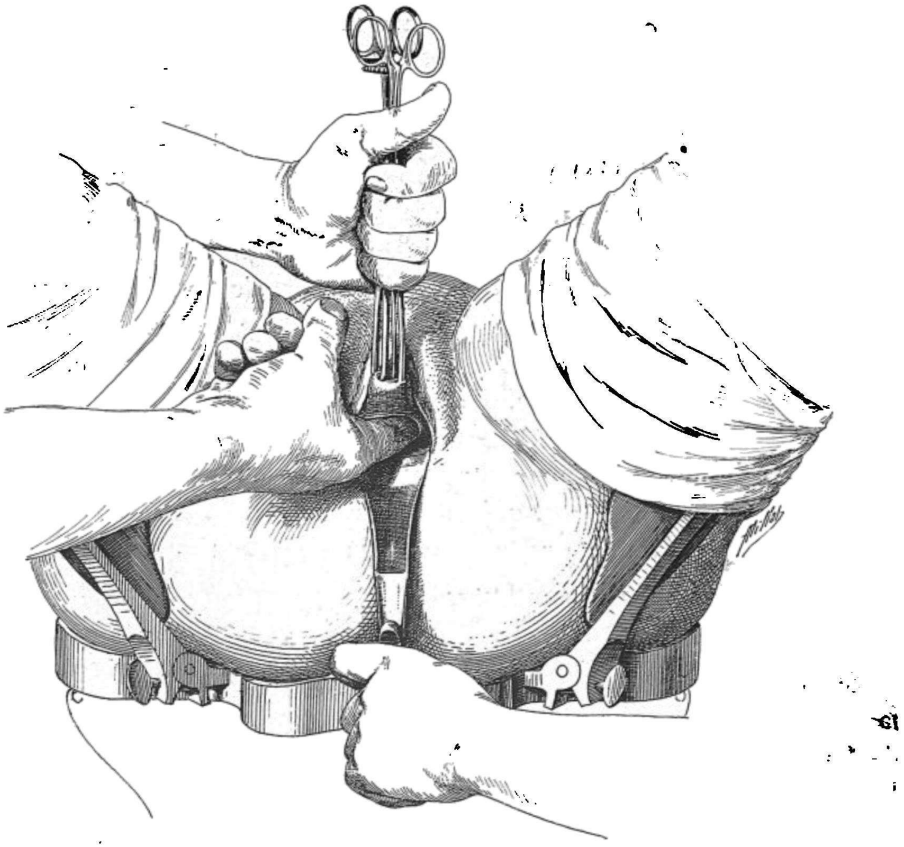

Fig. 293. — Colpotomie postérieure. Exploration digitale du cul-de-sac de Douglas.

J'ai également extirpé par la même voie de volumineux fibromes sous-péritonéaux qui avaient pris naissance dans la paroi latérale de l'utérus et l'avaient perforée, pour se développer dans le ligament large.

Ces exemples démontrent que la colpotomie postérieure est une excellente opération et qu'on doit la considérer comme la méthode de choix toutes les fois qu'elle est praticable. La laparotomie sera réservée aux tumeurs à évolution nettement abdominale.

La colpotomie postérieure, ainsi envisagée, est supérieure à la laparotomie pour l'exploration des lésions annexielles de petit volume,

localisées au cul-de-sac de Douglas et pour leur ablation unilatérale.

Nous verrons plus loin qu'elle est en outre le premier temps obligatoire de toute hystérectomie vaginale par mon procédé d'hémisection médiane antérieure, de telle sorte que l'ablation de l'utérus ne sera pratiquée qu'après la détermination directe du diagnostic.

Ma méthode échappe ainsi aux critiques formulées contre l'hystérectomie par morcellement d'après Péan, où l'utérus est sacrifié avant qu'on ait pu vérifier l'état des annexes.

OPÉRATION

L'incision exploratrice du cul-de-sac postérieur du vagin se pratique dans la position de l'hystérectomie vaginale. La malade est étendue sur le dos, le siège est placé au bord du lit d'opérations et les jambes sont étendues sur les cuisses, placées en abduction. Cette position est préférable à celle de la taille périnéale, où les jambes sont fléchies sur les cuisses et les cuisses sur le bassin. L'axe du vagin se trouve, en effet, dans la première position, non pas ascendant, mais horizontal, ce qui le rend plus accessible à la manœuvre des instruments (fig. 243).

La vulve est rasée et savonnée ainsi que le vagin, puis on les désinfecte avec le sublimé à 2 o/oo.

Temps préliminaire. — Le col est saisi par sa lèvre postérieure à l'aide de deux pinces à griffes, et on l'attire en haut avec la main gauche. La fourchette est abaissée par un court écarteur.

1er Temps. — On incise avec de forts ciseaux droits la muqueuse du cul-de-sac vaginal postérieur, à 8 ou 10 millimètres en arrière de son insertion sur le col, depuis le cul-de-sac latéral droit jusqu'au cul-de-sac latéral gauche. Cette incision curviligne, à concavité antérieure, mesure, suivant les cas, 5 ou 6 centimètres, et elle s'étend de chaque côté vers les parties latérales du vagin.

Le col est attiré en haut et en avant, tandis que l'écarteur abaisse la lèvre postérieure de la plaie, et l'on incise transversalement le tissu celluleux péri-cervical. Si le cul-de-sac péritonéal est normal, il se trouve immédiatement ouvert. On y introduit les ciseaux fermés et on les sort entr'ouverts : 15 à 30 grammes de sérosité citrine s'écoulent aussitôt. L'incision du vagin et l'ouverture du cul-de-sac de Douglas sont le plus souvent effectuées en 15 à 20 secondes.

2e Temps. — Exploration de la cavité pelvienne. L'index droit est aussitôt introduit dans la plaie, afin d'explorer la face postérieure et le fond de l'utérus ; les annexes des deux côtés sont, s'il y a lieu, successivement attirées au dehors. Si la lésion est unilatérale, et s'il existe

peu d'adhérences on peut saisir les annexes malades entre les mors d'une pince à anneaux; on les attire ainsi jusqu'à l'orifice vaginal. Lorsqu'il existe des adhérences, la pince est tenue de la main droite, s'il s'agit des annexes gauches, et l'index gauche pénètre dans le cul-de-sac de Douglas pour les libérer; petit à petit l'ovaire et la trompe apparaissent à l'extérieur. Le pédicule, s'il est suffisamment long, est lié en masse;

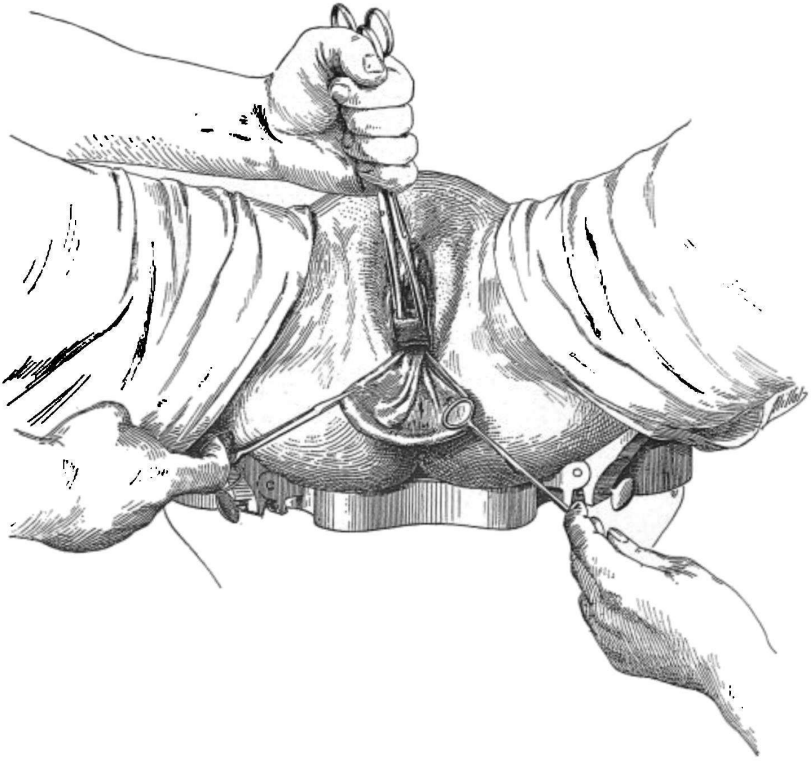

Fig. 294. — Id. Extirpation d'un kyste ovarique assez volumineux par la voie vaginale.

on le lie ensuite après transfixion et on fixe le fil, par un troisième nœud, à la commissure correspondante de l'orifice vaginal. Si le pédicule est d'une brièveté exagérée, il est préférable d'appliquer deux pinces à demeure et de couper au-dessous de la pince inférieure. J'applique toujours en pareil cas deux pinces superposées, une assez forte, et au-dessous de la première, une autre plus grêle, ou pince de renfort. On lie ensuite au-dessus des pinces et on fixe le fil à la plaie vaginale.

Que le pédicule doive être lié ou pincé, il est utile de l'écraser auparavant à l'endroit convenable entre les mors de ma pince à pression progressive. Le pédicule sera réduit par cette manœuvre à ses

deux lames péritonéales et on pourra faire l'hémostase avec une simple ligature de soie. On liera circulairement et on fera ensuite le nœud de Dionis, par double transfixion du pédicule au-dessus de la ligature circulaire. On fait une seconde ligature circulaire de renfort et on fixe le fil à la muqueuse du fond du vagin. On peut placer par mesure de sécurité, sur le petit pédicule, une pince à anneaux, qui sera laissée en place 48 heures. La pince sert pour le drainage.

Si l'on applique des pinces à demeure, l'écrasement préalable du pédicule présente l'avantage de ne plus exiger que le pincement de tissus amincis et réduits à l'épaisseur des seuls tissus fibro-celluleux. L'élimination des parties mortifiées, autrefois si lente, devient très rapide. Que l'on emploie la ligature ou la forcipressure, le point capital est de maintenir le pédicule à la partie supérieure du vagin et d'empêcher qu'il puisse remonter très haut dans le péritoine, où il pourrait provoquer des accidents graves.

L'application des pinces à demeure dans l'ablation unilatérale des annexes par la colpotomie doit donc être suivie de l'application d'une ligature avec la soie n° 10, immédiatement au-dessus de la pince supérieure. La combinaison de la ligature et de la forcipressure donne seule une sécurité absolue. On placera dans l'orifice péritonéal une compresse aseptique qui, à moins de complications, sera enlevée le 5e jour. La pince sera enlevée à la fin du 2e jour, c'est-à-dire au bout de 50 à 60 heures. On peut à ce moment changer la compresse profonde.

COMPLICATIONS DE LA COLPOTOMIE POSTÉRIEURE

OBLITÉRATION DU CUL-DE-SAC DE DOUGLAS

L'opération n'est pas toujours aussi simple ; il arrive fréquemment que le cul-de-sac de Douglas soit oblitéré par des adhérences anciennes. L'utérus, immobilisé, est haut situé et les pinces appliquées sur le col ne peuvent réussir à l'abaisser. Le manuel opératoire ne subit de ce fait que des modifications de détail.

Dès que le cul-de-sac vaginal postérieur est mis en évidence par l'action combinée de l'écarteur postérieur et des tractions sur le col, la paroi est sectionnée jusqu'au tissu utérin, et les ciseaux mousses sont introduits fermés, dans la plaie béante ; on écarte les anneaux et on agrandit la plaie par divulsion. L'index droit, introduit dans la boutonnière vaginale, reconnaît immédiatement que la paroi postérieure de

l'utérus n'est pas libre. Les adhérences sont détruites avec le doigt, au contact de l'utérus, qui est un guide certain.

Souvent des kystes séreux ou purulents sont ouverts et se vident au cours de cette manœuvre. Si l'on reconnaît des désordres péri-utérins étendus, l'hystérectomie vaginale est pratiquée sur-le-champ.

L'exploration du cul-de-sac de Douglas prépare, en libérant la face postérieure de l'utérus, l'extirpation de cet organe.

La colpotomie postérieure est encore un excellent mode d'exploration dans les cas de vastes suppurations pelviennes enkystées, dépassant le détroit supérieur et atteignant l'ombilic.

Si l'on perçoit nettement par le toucher vaginal la partie inférieure de la poche, il est presque toujours facile de l'aborder et de l'évacuer par la colpotomie rétro-cervicale. L'incision simple des poches purulentes péri-utérines par le vagin est beaucoup moins grave que l'hystérectomie d'emblée. En effet, l'ablation totale de l'utérus exposerait à la création d'une large communication entre les foyers purulents et la cavité péritonéale.

L'incision large du cul-de-sac postérieur permet au contraire d'évacuer les foyers purulents au-dessous des adhérences et par la voie extra-péritonéale. Pourquoi vouloir compliquer cette intervention simple et inoffensive, comme le faisait Péan, par une hystérectomie souvent incomplète?

L'évacuation simple des foyers purulents par la colpotomie postérieure est la méthode de choix dans les cas de suppuration pelvienne très étendue. On tamponnera les poches et on pratiquera à partir du 6e jour de grands lavages. La guérison définitive peut survenir après cette intervention; ne l'a-t on pas observée jadis après l'ouverture spontanée du foyer purulent dans l'intestin; à plus forte raison la cicatrisation peut se produire après une large incision vaginale, suivie d'un tamponnement méthodique et d'irrigations antiseptiques.

Si l'orifice vaginal demeure fistuleux et si la malade éprouve de nouvelles douleurs, l'hystérectomie vaginale sera pratiquée secondairement, plusieurs semaines après la colpotomie. Les poches purulentes, qui ont été antérieurement évacuées, se trouvent alors réduites à des dimensions restreintes, et l'ablation totale de l'utérus et des annexes se pratique dans d'excellentes conditions.

J'ai ainsi guéri par deux opérations successives, la colpotomie, puis l'hystérectomie, de nombreux cas de suppurations pelviennes graves et très étendues, chez des malades qui auraient probablement succombé à la suite d'une hystérectomie immédiate.

La colpotomie doit donc être réservée à des cas bien déterminés. Elle est la méthode de choix quand l'incision du cul-de-sac de Douglas peut donner un accès direct vers les tumeurs péri-utérines.

Dans les cas de lésions à évolution nettement abdominale, atteignant les fosses iliaques ou la région ombilicale, la colpotomie ne saurait être qu'une opération exploratrice, suivie d'ouverture et d'évacuation éventuelle des foyers purulents pelviens.

On peut également extraire par la colpotomie des kystes ovariques de plusieurs litres de contenance s'il n'y a pas d'adhérences supérieures. Ces cas sont exceptionnels. Si l'on tentait cette opération, ou extrairait les poches après les avoir évacuées avec de grandes précautions, afin de ne pas déchirer inconsidérément une adhérence épiploïque, qui pourrait être l'origine d'une hémorrhagie secondaire. Si cette complication se présentait, on ferait la laparotomie.

L'ÉCRASEMENT DES OVIDUCTES SANS ABLATION DES ANNEXES

On a proposé l'extirpation bilatérale des annexes pour empêcher la fécondation chez des femmes atteintes d'éclampsie à répétition, et chez lesquelles une nouvelle grossesse aurait provoqué des accidents graves, sinon mortels. J'ai eu l'idée, en 1908, de pratiquer, pour obtenir ce résultat, l'écrasement des deux oviductes en plusieurs points, avec mes pinces à mors courts. Cette opération se fait par la colpotomie postérieure. On reconnaît et on attire successivement à la vulve les annexes du côté gauche, puis les annexes du côté droit, on applique de chaque côté sur l'oviducte, vers sa partie moyenne, deux pinces à mors courts que l'on serre à fond, et on les laisse en place pendant deux minutes. On coupe ensuite l'oviducte, dans les sillons d'écrasement, avec les ciseaux. On réduit et on place une compresse dans la plaie. On laissera la compresse pendant deux ou trois jours.

HYSTÉRECTOMIE VAGINALE

Les indications de l'hystérectomie vaginale se sont étendues petit à petit aux cas les plus variés.

Autrefois réservée à la cure du cancer, où elle se montrait d'ailleurs impuissante, l'ablation totale de l'utérus par le vagin a été successive-

ment préconisée pour la cure des fibromes utérins, des névralgies utérines graves, du prolapsus, des lésions bilatérales des annexes et des suppurations pelviennes.

HISTORIQUE

La première hystérectomie vaginale totale pour cancer est attribuée à Andreas à Cruce (1560). Marchall (1783) et Langenbeck (1813) paraissent avoir pratiqué des hystérectomies incomplètes dans des cas de prolapsus. Nous citerons ensuite les opérations de Sauter (1822), de Blundell (1828), de Récamier (1829) qui fit la ligature préventive des ligaments larges et guérit sa malade, de Kieter (1848), et de Henning (1876), qui enleva avec l'utérus, dans un cas de métrorrhagies graves, l'ovaire et la trompe gauches.

L'hystérectomie vaginale fut abandonnée. Elle ne devint une opération véritablement réglée qu'après les recherches de Czerny. Czerny le premier fit, en 1879, cette opération en série; il adopta comme méthode, à l'exemple de Récamier, la ligature préventive des ligaments larges. Billroth, Schrœder, Martin, Wœlfler (1880), Mickulicz, Teuffel, Kocher, Muller (1881) suivirent la méthode de Czerny.

En 1881, Hailden réunit une statistique de 52 hystérectomies vaginales totales, avec une mortalité de 32 p. 100.

En 1884, la proportion des insuccès demeurait considérable. Martin eut l'idée, en 1886, de réunir les opérations de six des opérateurs les plus habiles. Il obtint 311 cas, avec une mortalité de 15 p. 100. Bientôt la mortalité diminua entre les mains des chirurgiens expérimentés. On ne doit cependant pas admettre sans un contrôle rigoureux des statistiques où certains gynécologues ont montré une tendance exagérée à retrancher de leur mortalité, sous prétexte de pneumonie ou d'étranglement interne, des insuccès dont l'origine opératoire est évidente.

Ma première statistique intégrale, publiée au Congrès de Gynécologie de 1892, comportait 112 cas, dont 23 hystérectomies pour cancer, avec 2 morts, 28 hystérectomies pour fibromes, avec 1 mort et 61 hystérectomies pour lésions inflammatoires, avec 3 morts, soit en tout 6 insuccès ou 5,3 p. 100.

Sur les 18 premiers cas, j'ai perdu 3 malades. Le premier insuccès a été causé par l'emploi de pinces défectueuses, qui avaient lâché les artères utéro-ovariennes. J'ai eu ensuite 2 insuccès sur les 41 cas suivants (4,8 p. 100), et 1 seul sur les 53 derniers (1,88 p. 100). Depuis cette époque, il est exceptionnel que je perde une opérée d'hystérectomie vaginale.

En effet, dans mes premières opérations, la proportion des insuccès dans l'hystérectomie vaginale variait suivant la gravité des cas et, particulièrement, suivant qu'elle était faite dans des cas de cancer, de fibromes ou de lésions inflammatoires.

La mortalité de l'hystérectomie pour cancer oscillait entre 6 et 10 p. 100, celle de l'hystérectomie pour fibromes entre 4 et 6 p. 100, celle de l'hystérectomie pour lésions inflammatoires entre 2 et 5 p. 100.

Ces chiffres concordaient admirablement avec les prévisions qui peuvent être faites : les opérations pour cancer étaient souvent incomplètes et le péritoine se trouvait infecté au cours de l'opération; les malades étaient en outre cachectiques et elles ne présentaient qu'une résistance vitale très amoindrie. Les opérées de fibromes sont habituellement plus résistantes, mais l'opération peut présenter de grandes difficultés et la brèche péritonéale est généralement très étendue. Enfin, dans les cas de lésions inflammatoires, si l'on emploie une bonne technique, l'utérus est presque toujours rapidement extrait, ainsi que les annexes, et la présence d'adhérences anciennes facilite singulièrement la fermeture rapide du péritoine pelvien.

Ma statistique actuelle est bien meilleure, puisque je ne fais plus l'hystérectomie pour cancer et la mortalité totale est à peine de 2 o/o, depuis que j'ai adopté comme méthode générale la ligature et la forcipressure combinées des ligaments larges.

La part que j'ai prise en 1887 à la détermination des meilleurs procédés d'extirpation vaginale de l'utérus de volume normal ou fibromateux, l'expérience que j'ai acquise par une longue pratique de cette opération, donnent à ce chapitre de ma technique chirurgicale un intérêt tout particulier.

L'historique du manuel opératoire de l'hystérectomie vaginale est très succinct. Czerny et l'école allemande pratiquèrent, comme Récamier, la ligature préventive en étage des ligaments larges.

A qui appartient en réalité l'application méthodique de la forcipressure à l'hémostase définitive du ligament large? Spencer Wells a eu le premier l'idée de laisser des pinces à demeure sur le ligament large (1882). Son élève, E. Jemming, guérit en 1885 une malade par ce procédé. Péan, le 19 juin et le 5 août 1885 (obs. 773 et 774), combina la ligature et la forcipressure; son opération du 5 août dura 4 heures. Le 21 août 1885, pour la première fois, il laissa par nécessité, l'utérus cancéreux et ramolli étant difficile à attirer au dehors, des pinces à demeure sur les ligaments larges. L'opération dura 2 heures (obs. 775) et la malade mourut le 3e jour.

Le 6 et le 19 juillet 1886 (obs. 906 et 907), Péan pratiquait encore la ligature des ligaments larges et la suture du vagin, avec son aiguille chasse-fil et des fils métalliques. A cette date il n'avait pas encore appliqué méthodiquement sur les ligaments larges des pinces à demeure. Ce n'est que le 21 juillet 1886 (obs. 908), après la communication de Richelot à l'Académie (13 juillet), qu'il prit le parti de laisser méthodiquement à demeure les pinces qui ne lui servaient jusqu'alors qu'à faire l'hémostase préventive. Richelot avait au contraire proposé, le 11 novembre 1885, à la Société de Chirurgie, de laisser les pinces à demeure selon l'idée de Spencer Wells. Le 8 juillet 1886 et de propos délibéré, il mit ce procédé à exécution, puis il le communiqua à l'Académie de médecine le 13 juillet 1886. La méthode des pinces à demeure a été adoptée par la plupart de ses collègues à la suite de cette communication. Il est donc bien évident que Péan, tout en ayant auparavant, par exception ou par nécessité, laissé des pinces à demeure après l'hystérectomie vaginale, n'a employé méthodiquement la forcipressure, non plus temporaire, mais définitive, que le 21 juillet 1886, c'est-à-dire dans sa deuxième hystérectomie qui suivit la communication de Richelot (13 juillet 1886). Le 19 juillet 1886, Péan avait encore lié et réduit les ligaments; son opérée avait succombé (Clinique de Péan).

Ces dates, dont l'exactitude est facile à vérifier, assurent sans conteste à Richelot la priorité dans l'application méthodique des pinces à demeure après l'hystérectomie vaginale. La revendication de Péan au 2e Congrès de chirurgie (1886, p. 388 et suiv.) est une revendication d'ordre général; il l'a appuyée sur son habitude de laisser des pinces à demeure dans d'autres opérations. Péan n'a pu opposer à Richelot une date précise concernant l'hystérectomie; c'est pour cette raison qu'il a tenté de détourner la discussion en la plaçant sur un terrain général, pour se proclamer, suivant sa coutume, « l'inventeur de la méthode hémostatique ».

Richelot employa des pinces d'un modèle spécial, courbes sur le champ, et il les appliqua de bas en haut. Il laissait à demeure 4 pinces au moins.

J'ai employé dans mon premier cas la méthode de Richelot. Les pinces de Richelot, qui étaient mal construites, lâchaient les ligaments larges à leur extrémité à mesure qu'on les serrait. Les deux artères utéro-ovariennes saignèrent dans le péritoine et la malade succomba (c'était un cas de cancer du corps de l'utérus).

C'est alors que, remarquant la défectuosité des pinces de Richelot

et de toutes les pinces à mors longs, dont les extrémités s'éloignaient l'une de l'autre à mesure qu'on serrait davantage, j'ai fait construire par M. Collin mes premières pinces à mors élastiques (janvier 1887).

Ces pinces, établies d'après un principe nouveau, possèdent des mors cannelés et légèrement concaves sur le plat, de sorte qu'ils se touchent par leurs extrémités lorsque leur partie moyenne est encore écartée de 8 à 10 millimètres.

Si l'on engrène la crémaillère par un forte pression exercée sur les anneaux de l'instrument, les extrémités se serrent l'une contre l'autre, puis la partie moyenne des mors se rapproche petit à petit, jusqu'à ce qu'ils soient en contact.

Si l'on serre entre les mors d'une pince primitive de Richelot un mouchoir plié, on constate que, plus on engrène la crémaillère, et plus le mouchoir devient libre entre les extrémités des mors de la pince, qui s'écartent. Si l'on serre au contraire le même mouchoir entre le mors de mes pinces à mors élastiques, les extrémités s'impriment d'abord dans le tissu et la partie moyenne des mors ne serre que lorsque la crémaillère est engrenée à fond. On observe la même particularité en serrant au milieu des mors des anciennes pinces à mors rigides et entre les mors de mes pinces à mors élastiques un petit cylindre de bois (voir t. I, p. 161 à 163).

Avec ma pince à mors élastiques pour les ligaments larges, il n'y a aucun danger, lorsqu'elle est convenablement placée, de voir lâcher, au moment de leur section, une partie quelconque des ligaments larges.

Cet instrument a été présenté à la Société de chirurgie de Paris le 6 mars 1887; il a été le point de départ d'une révolution dans la construction des autres types de pinces à mors longs, et Richelot a été l'un des premiers à adopter l'élasticité des mors pour ses pinces courbes sur le plat, qui sont aujourd'hui tombées en désuétude.

Les anciens modèles de pinces furent définitivement transformés d'après le principe que je venais d'établir, de telle manière que leurs mors, autrefois rigides et qui venaient en contact sur toute leur longueur à la fois, furent construits d'après mon premier modèle, courbes sur le plat et élastiques.

On a vu, à propos de la forcipressure en général, quelles autres applications ont reçu depuis cette époque d'autres modèles de pinces à mors élastiques, parmi lesquels on remarquera particulièrement mes pinces courbes à entéroraphie, qui sont destinées à fermer, dans les opérations sur l'estomac et l'intestin, le calibre de ces viscères.

MODE D'APPLICATION DES PINCES DE DOYEN SUR LES LIGAMENTS LARGES

Dans ma première opération d'hystérectomie vaginale, faite avec les pinces de Richelot, j'avais entièrement détaché l'utérus de la vessie et du rectum avant de pincer les ligaments larges, qui furent saisis de bas en haut. Je n'avais donc pas pratiqué la forcipressure préventive à la mode de Péan.

Dans ma 2e opération, j'ai également appliqué mes pinces à mors élastiques, qui venaient d'être construites, de bas en haut : la malade guérit. Dans mon 3e cas, il s'agissait de l'ablation d'un utérus fibromateux enclavé dans le bassin. C'est à cette opération que j'ai imaginé extemporanément ma méthode d'hémisection médiane antérieure de l'utérus, suivie de morcellement en V, de la surface au centre. Les pinces furent appliquées de haut en bas, sur les ligaments larges, qui se trouvèrent tordus de 180° de leur axe.

Ultérieurement, j'ai adopté l'écrasement extemporané du pédicule de l'utérus avec mon écraseur grand modèle, dont l'application permet de les réduire à l'épaisseur de leurs tissus fibro-celluleux. Le broiement des pédicules ligamentaires permet de ne pincer et de ne lier qu'une épaisseur beaucoup moindre de tissus. On évite ainsi, par suite de l'attrition des vaisseaux, tout danger d'hémorrhagie secondaire; la cicatrisation est en outre plus rapide, car l'élimination des tissus soumis à l'action de l'écraseur se fait très vite.

Ma première méthode de l'hystérectomie vaginale par hémisection médiane antérieure n'a subi, depuis 1887, que des modifications de détail. Mes deux principes : *l'hémisection médiane antérieure simple ou bien en V et le rejet de toute hémostase préventive, sont demeurés intacts.*

Je vais décrire l'opération avec tout le soin qu'elle comporte, en envisageant successivement les cas différents qui peuvent se présenter.

HYSTÉRECTOMIE VAGINALE DANS LES CAS DE MÉTRO-SALPINGITE SANS ADHÉRENCES ET SANS GRANDE AUGMENTATION DE VOLUME DE L'UTÉRUS NI DES ANNEXES

Précautions préliminaires. — La malade est purgée avant l'opération. Un pessaire à air est appliqué, si le vagin est très étroit, la veille de l'hystérectomie.

La malade est endormie. La vulve est rasée sous le chloroforme, le

vagin est lavé à l'eau chaude et au savon à plusieurs reprises, puis au sublimé à 2 o/oo. La vessie est vidée à l'aide d'une sonde stérilisée, la vulve est lavée de nouveau au sublimé, les jambes et les cuisses sont enveloppées de serviettes stérilisées et l'opération proprement dite commence.

Position de la malade. — La position la meilleure pour l'hystérectomie vaginale est celle qui est représentée fig. 243.

En septembre 1892, je n'avais encore assisté à aucune hystérectomie vaginale d'un autre chirurgien. Quel ne fut pas mon étonnement de voir, à Bruxelles, le Dr Segond opérer, pour démontrer l'hystérectomie vaginale, une malade dans la position de la taille périnéale, les cuisses fléchies sur le ventre et les jambes sur les cuisses : la vulve était dirigée vers le plafond, et l'axe du vagin affectait une direction ascendante. Je me suis demandé comment un chirurgien qui avait la prétention d'être un des protagonistes de l'hystérectomie vaginale pouvait avoir adopté une position aussi défectueuse. La direction ascendante de l'axe du vagin compliquait en effet les manœuvres de l'opération dont il se prétendait le vulgarisateur.

Je connaissais d'autant mieux les inconvénients de cette position de flexion forcée des cuisses et des jambes, que moi-même j'avais opéré ainsi dans certains cas, au domicile des malades, me trouvant obligé, faute d'aides, de maintenir les jambes à l'aide d'un simple manche à balai passé sous les jarrets et attaché par une corde solide, en arrière des épaules, à la table sur laquelle reposait la patiente.

Dans cette position, où l'axe du vagin est ascendant, la fourchette du périnée s'oppose aux manœuvres d'extraction de l'utérus et l'opération est rendue presque impossible lorsque la vulve est étroite, par exemple chez les femmes de 30 à 40 ans qui n'ont pas eu d'enfants.

Si l'on place, au contraire, la malade de telle manière que les cuisses soient en demi-flexion et en abduction, et les jambes dans l'extension sur les cuisses, l'axe du vagin, au lieu d'être ascendant, se trouve horizontal et presque descendant (v. fig. 242 et 243). Les manœuvres de traction et de renversement de l'utérus en avant sont ainsi facilitées. Il est intéressant d'établir ce point de l'historique de l'hystérectomie vaginale. Lorsque j'ai fait construire par Mathieu ma table d'opérations, j'ai encore amélioré la position de la malade pour l'hystérectomie vaginale en disposant la partie antérieure du lit, qui reçoit les ischions, de telle sorte que le pelvis soit légèrement luxé en bas et en avant (t. I, p. 64).

Cette excavation du bassin métallique destiné à supporter les

ischions des opérées est excellente pour l'hystérectomie vaginale et pour l'hystérectomie abdominale. En effet, lorsqu'on emploie, pour cette dernière, la position de Trendelenbourg, le rebord postérieur de cette excavation fixe les os iliaques et le sacrum et empêche le corps de glisser.

OPÉRATION

Temps préliminaire. — Préhension du col. Le col est saisi par ses commissures latérales avec deux pinces à griffes, on l'abaisse autant que possible et on pratique une dernière exploration par le toucher et le palper combinés, en s'efforçant en même temps de mobiliser l'utérus.

1er Temps. — Ouverture et exploration du cul-de-sac de Douglas. Un écarteur de 4 cent. 5 de largeur et de 6 centimètres de longueur (écarteur n° 1) est placé à la fourchette, et le col est attiré en haut de la main gauche, comme pour la colpotomie postérieure. Le cul-de-sac vaginal postérieur est immédiatement incisé avec les ciseaux, de droite à gauche, par rapport à la malade, c'est-à-dire de gauche à droite par rapport au chirurgien (fig. 259 et 260).

La plaie s'entr'ouvre; l'écarteur déprime la paroi vaginale postérieure; quelques coups de ciseaux sont donnés plus profondément, vers la paroi postérieure du col, et le cul-de-sac de Douglas est perforé; aussitôt s'écoule une petite quantité de sérosité citrine.

Les ciseaux sont alors introduits *fermés* dans la boutonnière péritonéale, pour en sortir *ouverts*, de manière à agrandir cet orifice par divulsion, sans risque d'hémorrhagie (fig. 261).

L'écarteur est enlevé, et l'index droit, pénétrant dans la boutonnière séreuse, explore la face postérieure de l'utérus, les annexes et la cavité pelvienne. Cette exploration, dans les cas simples, est presque instantanée (fig. 293). Elle permet de compléter le diagnostic. En effet, lorsque la malade est jeune, on ne doit faire l'hystérectomie que si les annexes des deux côtes sont altérées, et si elle se trouve ainsi condamnée à la stérilité.

J'ai signalé l'importance de cet examen à propos de la colpotomie postérieure, qui est ainsi le premier temps obligatoire de mon procédé d'hystérectomie vaginale.

Rien n'est laissé au hasard, et le diagnostic précis est fait avant que l'on ait sacrifié la moindre parcelle de tissu utérin. Au moment où il explore le cul-de-sac de Douglas et les annexes, le chirurgien, s'il le juge convenable, peut en rester là et réduire l'intervention soit à une simple colpotomie exploratrice, soit à une ablation unilatérale des

annexes. Nous supposerons ici que le sacrifice de l'utérus est décidé.

2e *Temps. — Incision du cul-de-sac vaginal antérieur et décollement de la vessie.* L'écarteur est placé en avant, au-dessous du pubis, et le col est attiré en bas par les deux pinces commissurales. On incise avec les ciseaux mousses, de droite à gauche par rapport au chirurgien, le cul-de-sac vaginal antérieur, complétant ainsi l'incision circulaire des attaches vaginales du col.

Cette section est faite en dirigeant l'extrémité des ciseaux vers le col. On coupe exactement au niveau de la réflexion de la muqueuse vaginale antérieure, tout près du museau de tanche, afin de ne courir aucun risque de blesser la vessie (fig. 248 et 249).

La traction des pinces en bas, combinée à l'action de l'écarteur, entr'ouvre la plaie vaginale anté-cervicale. La vessie est fixée en ce point au cul-de-sac vaginal antérieur par un faisceau musculeux très net et constant. Ce faisceau musculeux vésico-utérin est représenté sur les figures 244 et 248. Il est nécessaire de le couper transversalement pour avoir accès dans l'espace celluleux lâche, bien connu de Jobert de Lamballe, qui sépare de la vessie la partie sus-vaginale du col.

On effectue cette section en dirigeant l'extrémité des ciseaux vers le col utérin. Dans certains cas il est utile de repousser dans la profondeur tout ce qui se trouve en avant du col. On se sert pour cela du doigt et d'une compresse stérilisée. L'index droit, poussant la compresse, déchire les dernières adhérences vésico-utérines, et refoule très haut dans la profondeur le bas-fond vésical et l'uretère, qu'il éloigne du coude de l'artère utérine. Cette dernière est en effet attirée vers la vulve par les tractions sur le col. Cette manœuvre est très importante, car elle éloigne définitivement les uretères des artères utérines et elle prévient toute blessure de ces conduits, blessure si fréquente lorsqu'on suit une mauvaise technique, par exemple celle de Péan et de Segond.

Temps facultatif. — On peut alors écraser avec l'écraseur grand modèle chacun des ligaments larges de bas en haut. L'écrasement porte sur l'arcade artérielle utéro-ovarienne. Il est inutile de sectionner les ligaments larges entre l'écraseur qui est laissé en place de chaque côté, serré à fond pendant 2 minutes, et l'utérus. Le laminage et l'amincissement papyracé des tissus écrasés facilite beaucoup l'extraction de l'utérus. (Voir plus loin, fig. 323 à 326).

3e *Temps. — Hémisection médiane antérieure du col. Ouverture du cul-de-sac péritonéal antérieur. Hémisection médiane antérieure du corps et extraction de l'utérus.* L'écarteur antérieur charge la vessie. Les pinces à griffes sont placées plus solidement sur les parties laté-

rales du col, qui est entièrement libéré, et on incise d'un coup de ciseaux sa lèvre antérieure.

Le cul-de-sac péritonéal vésico-utérin, pendant le décollement de la vessie, est resté appliqué à la face antérieure de l'utérus (fig. 251). Il

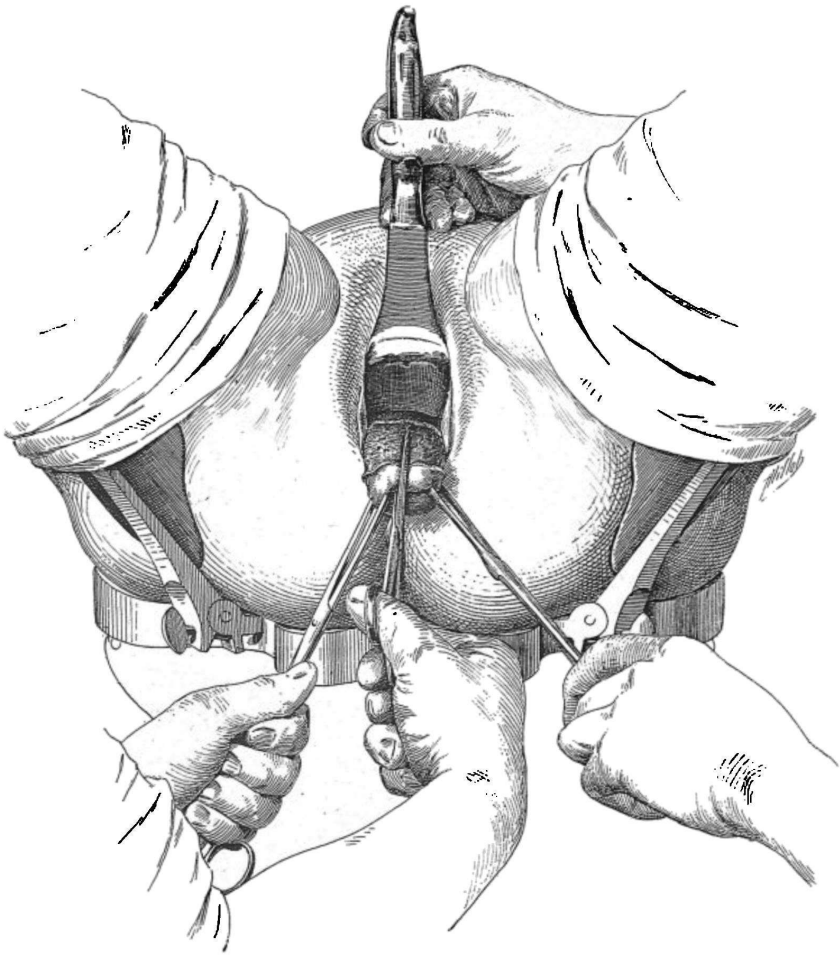

Fig. 295. — Hystérectomie vaginale. 3e temps de l'opération. Hémisection antérieure du col de l'utérus.

est ouvert, lorsque l'utérus s'abaisse bien, par le 2e ou par le 3e coup de ciseaux. S'il n'est pas apparent, une pince à griffes est appliquée sur la lèvre gauche de la section cervicale, aussi haut que possible, et une seconde pince est placée symétriquement sur la lèvre droite; les pinces sont attirées en bas par la main gauche, l'écarteur est enlevé, et l'index droit plonge entre la vessie et l'utérus, en avant du cul-de-sac péritonéal antérieur.

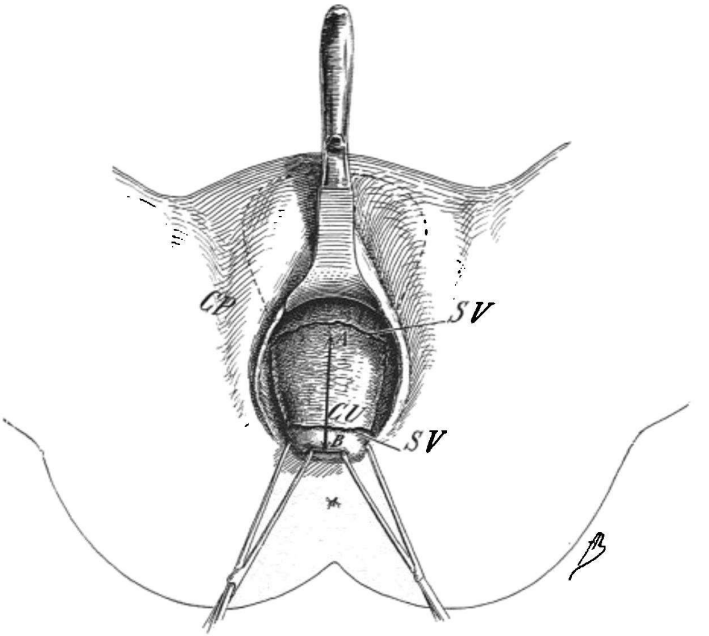

Fig. 296. — Id. Schéma de l'incision du cul-de-sac vaginal antérieur et de l'hémisection antérieure du col de l'utérus.

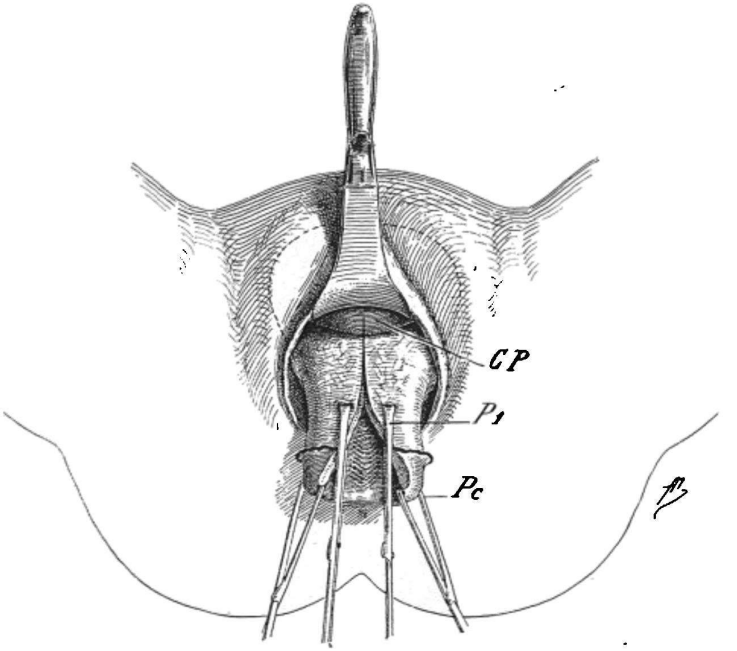

Fig. 297. — Id. Application des pinces P1 sur les deux lèvres de section de la paroi antérieure du col.

L'écarteur est remis en place et on prolonge la section médiane antérieure de l'utérus. Le cul-de-sac péritonéal est ouvert ; on élargit l'orifice par divulsion, comme je viens de le décrire pour le cul-de-sac de Douglas. Une 3e pince est appliquée sur la lèvre droite de la

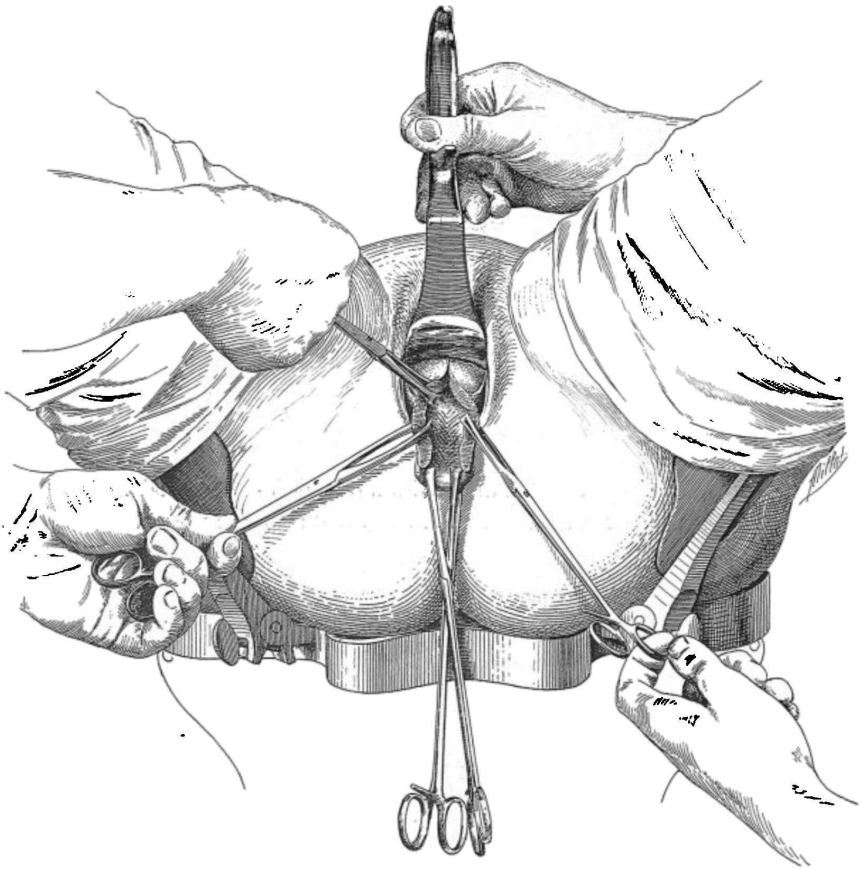

Fig. 298. — Id. Les tractions sur les pinces P1 ont abaissé l'utérus, et l'hémisection a été prolongée sur le corps de l'organe, ouvrant le cul-de-sac péritonéal antérieur. Application de la première pince P2 sur la lèvre gauche (par rapport au chirurgien) de la section de la paroi utérine antérieure (voir fig. 299).

section utérine, mais cette fois au niveau du corps de l'organe, visible par la boutonnière séreuse entr'ouverte, et la pince sous-jacente est reportée au point symétrique (voir Schéma 299).

On prolonge l'hémisection médiane antérieure de l'utérus d'un nouveau coup de ciseaux et on applique plus haut, en P3, celle des trois pinces qui est encore fixée sur la portion sus-vaginale du

col, P1. On exerce des tractions sur les deux pinces supérieures,

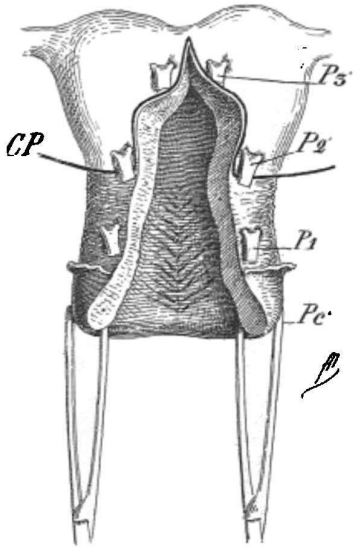

FIG. 299. — Id. Schéma montrant les pinces cervicales Pc, qui resteront jusqu'à la fin de l'opération ; CP, le cul-de-sac péritonéal antérieur, et P1, P2, P3, les différentes prises sur le col et le corps de l'utérus.

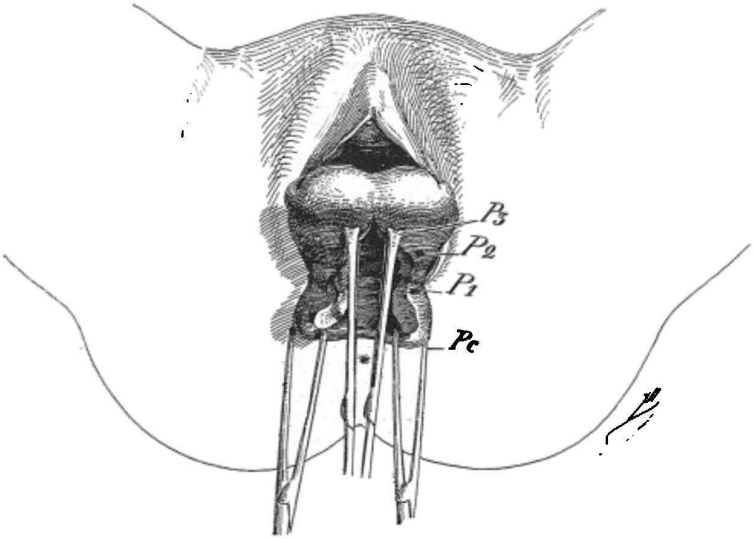

FIG. 300. — Id. Les deux pinces P3, par leurs tractions sur les lèvres de l'hémisection antérieure du corps utérin, abaissent le fond de l'utérus et le luxent hors de la vulve.

et le fond de l'utérus apparaît entr'ouvert à la vulve (fig. 300). Si ce temps de l'opération est rendu difficile par l'étroitesse de la

boutonnière vagino-péritonéale, qui, chez des femmes vierges ou n'ayant jamais eu d'enfant, peut présenter une rigidité spéciale, on introduit l'index, au-dessous de l'écarteur, jusque dans le péritoine.

La valve est immédiatement enlevée et la pulpe du doigt, franchissant le fond de l'utérus, le déprime et l'abaisse, pendant que l'autre main exerce, pour faciliter cette manœuvre, à l'aide des deux pinces fixées en haut des lèvres de l'hémisection médiane antérieure du corps de l'organe, des tractions en bas et en avant (fig. 301).

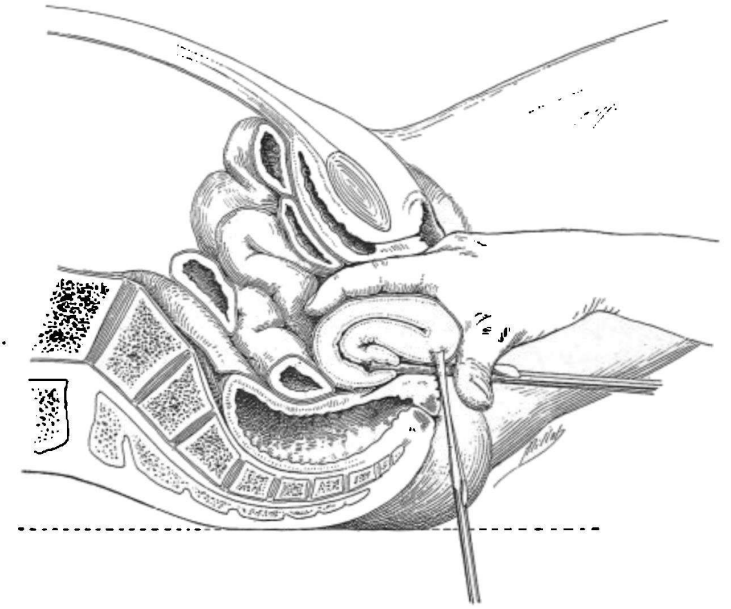

Fig. 301. — Id. La pulpe de l'index, pénétrant entre la vessie et l'utérus, abaisse le fond de l'organe et facilite la luxation de l'utérus hors de la vulve.

4e Temps. — Extraction des annexes; hémostase des ligaments larges par la forcipressure et par la ligature.

Extraction des annexes. — Quand l'utérus et les annexes sont peu volumineux et libres d'adhérences, ces dernières apparaissent à la vulve à la suite du fond de l'utérus. Si les annexes restent dans la profondeur, on place sur le fond de l'utérus deux nouvelles pinces à griffes et on l'abaisse autant qu'il est possible; un écarteur est introduit en avant, au-dessous de la vessie, et l'on cherche à mettre en évidence les trompes et les ovaires. Les annexes, du côté où elles sont le plus apparent, sont saisies entre les mors d'une pince à anneaux et à crémaillère (fig. 302). Leur pédicule s'allonge sous l'influence de ces

tractions et on les attire à la vulve. On saisit ensuite et on attire à la vulve les annexes de l'autre côté.

Hémostase. — L'hémostase n'est faite qu'à la fin de l'opération, après l'extraction de l'utérus et des annexes hors de la vulve. On écrase

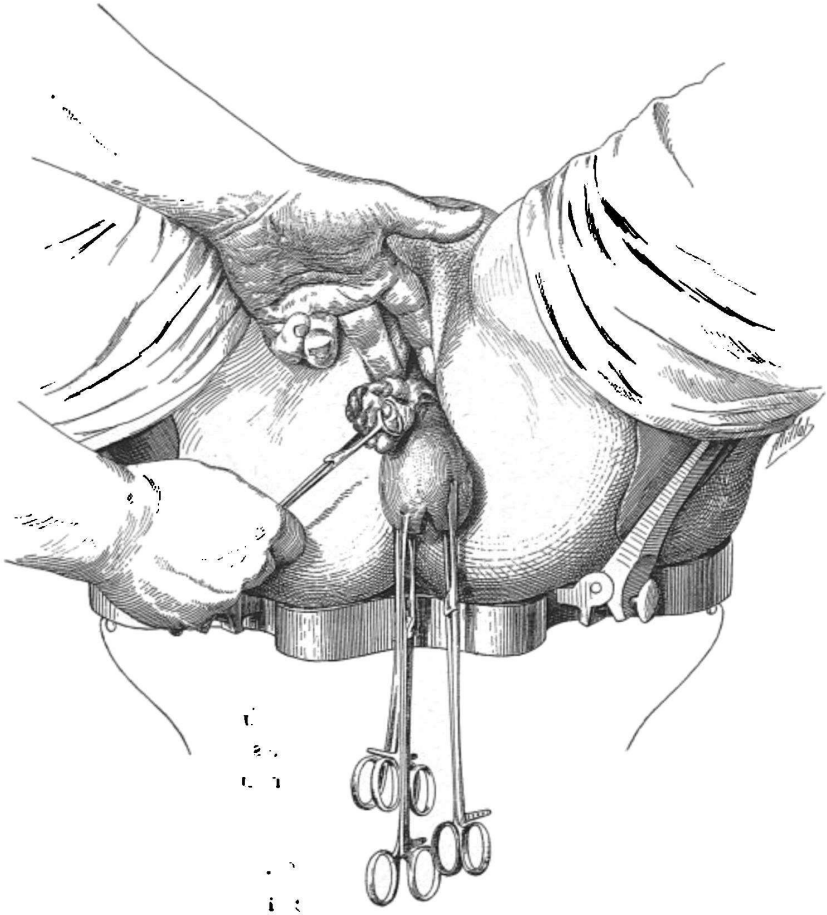

Fig. 302. — Id. L'utérus pend à la vulve. Abaissement et extraction des annexes du côté gauche, qui ont été saisies entre les mors d'une pince à mors ovales.

le premier ligament de gauche. Une première pince de Doyen, à mors élastiques, pour les ligaments larges, est appliquée de haut en bas au-dessous des annexes, sur le ligament large gauche ; on place immédiatement au-dessous une pince de renfort. On coupe au-dessous des pinces. On écrase ensuite, on pince et on coupe le ligament large droit, puis on détache l'utérus, aux cornes duquel sont appendues, de chaque côté, les annexes.

Ligatures de sûreté. — J'ai pris l'habitude de placer, sur chaque ligament large, au-dessus de la pince la plus élevée, une forte ligature circulaire, complétée de deux ligatures de sûreté par transfixion ou nœud de Dionis (voir plus loin *Ovariotomie*).

Ces ligatures sont destinées à éviter l'ascension des pédicules ligamentaires dans le péritoine, au moment de l'ablation des pinces. Je lie les fils l'un à l'autre, de manière à fixer les deux ligaments larges au fond du vagin, et je laisse les chefs des fils hors de la vulve.

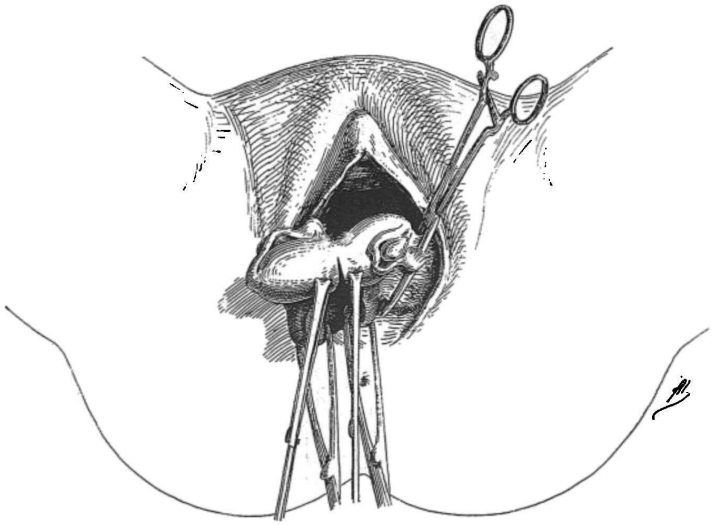

Fig. 303. — Id. Application de la première pince à mors élastiques, du haut en bas, au-dessous des annexes, sur le ligament large du côté gauche (figure schématique).

5e Temps. — Toilette du champ opératoire. — Tamponnement. — On recherche alors et on saisit avec une pince longue et courbe le péritoine rétro-vésical, puis on saisit avec une seconde pince le péritoine postérieur du Douglas. On introduit en avant une valve n° 2, en arrière une valve n° 3 et on éponge le champ opératoire avec des compresses aseptiques. On vérifie ainsi l'hémostase.

On tamponne ensuite avec une ou deux compresses, suivant le diamètre du vagin. La compresse supérieure doit pénétrer exactement au niveau des ligatures. Les pinces, à droite et à gauche, suffisent pour assurer le drainage. On laisse à la vulve les chefs des deux ligatures, qui serviront ultérieurement à empêcher l'ascension des moignons sphacélés dans la profondeur.

Avantages de ce procédé d'hystérectomie.

L'hystérectomie vaginale par le procédé de Doyen est une opération très simple et les jeunes chirurgiens réussiront leur première

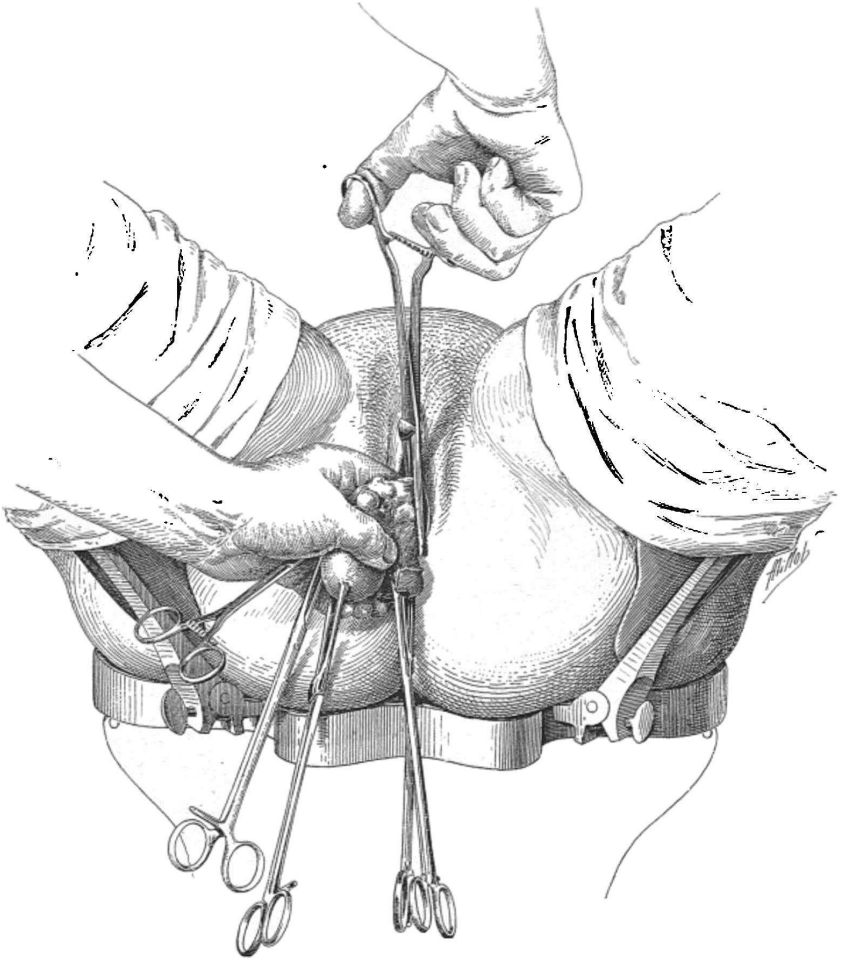

Fig. 304. — Id. Application de la première pince à mors élastiques sur le ligament large du côté gauche. Les extrémités de la pince doivent dépasser le bord inférieur du ligament.

opération s'ils choisissent un cas simple et favorable. Le sang n'est pas à craindre. Les artères vaginales, même si elles donnent un peu de sang, sont négligeables.

Un coup de ciseaux mal dirigé viendrait-il à blesser une artère du bord inférieur du ligament large, aussitôt apparaît un jet de sang

rutilant du diamètre d'une épingle et qui vient fouetter avec énergie l'écarteur postérieur. On saisit le vaisseau avec une pince à mors courts et l'on continue l'opération.

Ce petit incident pouvant se produire une fois ou deux sur cent

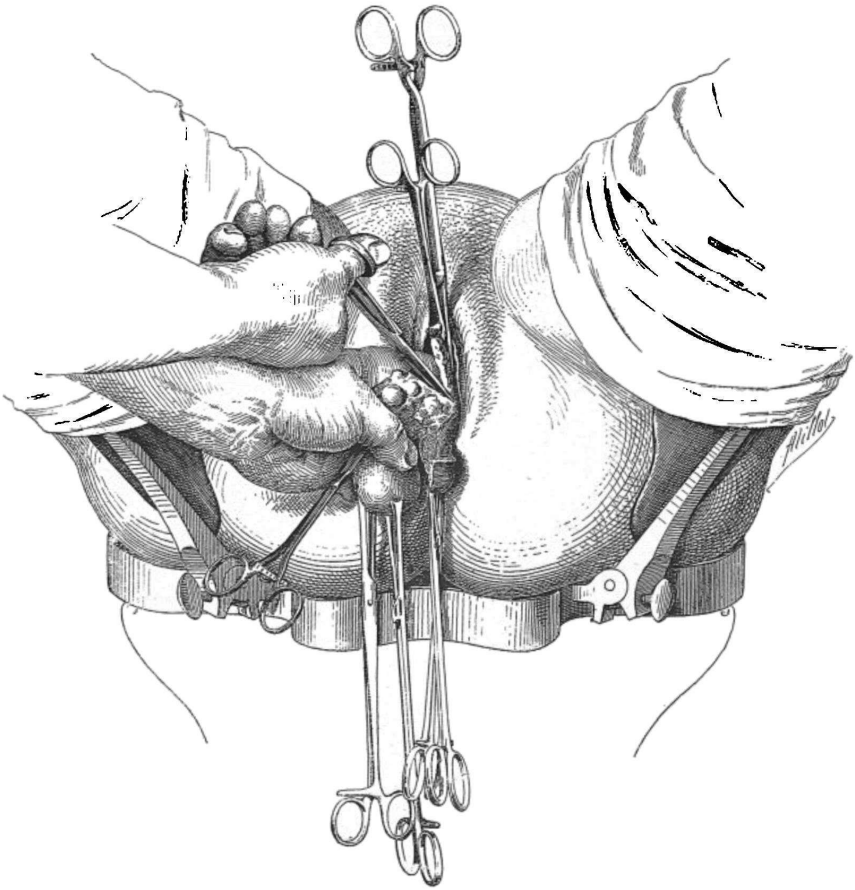

Fig. 305. — Id. La pince de renfort a été placée. Section du ligament large gauche au-dessous d'elle.

hystérectomies, il est bien inutile d'encombrer le champ opératoire, au début de l'opération, comme le recommandaient Péan et Segond, en plaçant préventivement deux fortes pinces sur l'étage inférieur des ligaments larges. Les tranches vaginales antérieure et postérieure ne donnent pas d'écoulement saignant appréciable, à moins qu'il n'y ait une anomalie artérielle.

On pincera ce qui viendra à saigner, rien de plus. Si les tranches de la section médiane de l'utérus donnent du sang, il suffira d'appliquer

aux points qui saignent une ou plusieurs des pinces à griffes destinées aux tractions.

Lorsque l'utérus et les annexes sont extraits à la vulve, il arrive le plus souvent, si l'on a placé au début de l'opération une pince dans la profondeur, que cette pince soit tombée d'elle-même, sans que

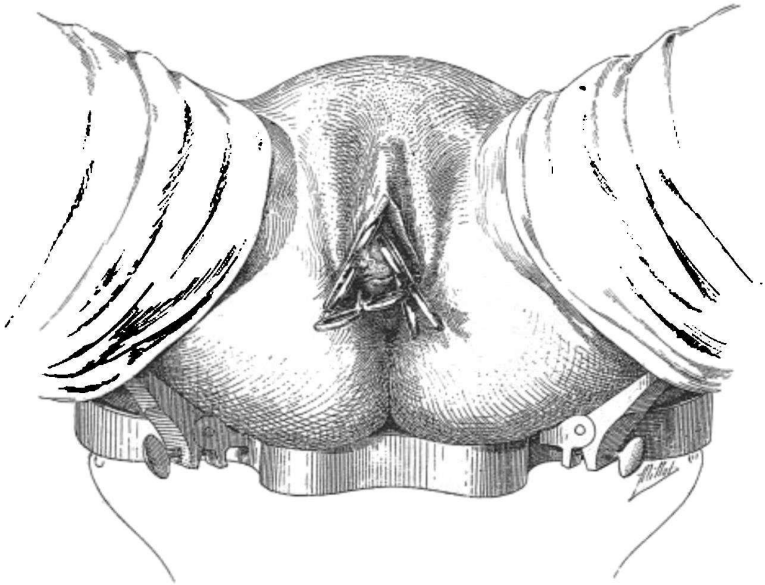

Fig. 306. — Id. Aspect de la vulve après l'opération. Il y a deux pinces de Doyen sur chaque ligament large.

le sang apparaisse de nouveau. L'hémostase est produite à ce moment par l'étirement des ligaments larges et par l'écrasement de l'artère.

TRAITEMENT DES PÉDICULES LIGAMENTAIRES

Inconvénients de la ligature perdue et de la forcipressure préventive.

On a beaucoup discuté pour savoir si l'on devait lier les ligaments larges ou bien s'il était préférable d'y appliquer des pinces à demeure.

On doit employer, personne ne me contredira, le procédé le plus sûr, c'est-à-dire celui qui prévient toute complication post-opératoire.

INCONVÉNIENTS DES LIGATURES PERDUES

L'inconvénient capital des ligatures perdues, seraient-elles disposées en étages, comme le font encore certains chirurgiens, est de

laisser remonter les pédicules tubo-ovariens dans la cavité péritonéale.

Ces pédicules, seraient-ils coupés avec le thermocautère, peuvent s'infecter dans le vagin. Les ligaments larges, allongés pendant l'opération, se rétrécissent, et les ligatures remontent jusqu'au détroit supérieur. C'est ainsi que surviennent, quelques jours après l'opération, des accidents septiques intra-pelviens.

Si la ligature est médiocrement serrée, une hémorrhagie secondaire

Fig. 307. — Hystérectomie vaginale. Section du cul-de-sac vaginal antérieur.

peut se produire, hémorrhagie d'autant plus grave qu'elle demeure intra-péritonéale et ne se manifeste au dehors par aucun signe local.

Or, les pédicules tubo-ovariens sont difficiles à lier à l'orifice vulvaire et le tiraillement des ligaments larges s'oppose à ce que le fil soit serré suffisamment. Il peut arriver ainsi que les tissus liés s'échappent petit à petit, sous l'influence des efforts de vomissement, par exemple.

INCONVÉNIENTS DE LA FORCIPRESSURE PRÉVENTIVE

La forcipressure préventive, telle que la conseillait Péan, était aussi défectueuse que la méthode des ligatures perdues. On a vu, à propos de l'historique de l'hystérectomie vaginale, que Péan a jadis employé

1 771 pinces pour 87 opérations, soit une moyenne de 20 par malade, atteignant 13 fois le nombre de 25 pinces, 14 fois celui de 30 ou 40 pinces, et 2 fois celui de 50.

La forcipressure préventive, telle que l'ont recommandée Péan et Segond, doit être considérée comme une méthode à la fois irrationnelle et dangereuse, puisqu'elle expose à la blessure des uretères, sans mettre la malade à l'abri des hémorrhagies secondaires. En outre les pinces,

Fig. 308. — Id. Section du cul-de-sac vaginal postérieur. Agrandissement de l'orifice par divulsion.

dans le procédé de Péan et Segond, sont placées sur les ligaments larges dès le début de l'opération, et elles encombrent ensuite le champ opératoire, sans assurer l'hémostase.

Avantages de la forcipressure définitive, combinée à la ligature.

(Procédé de Doyen.)

L'hémostase préventive étant complètement rejetée, nous restons en présence de deux méthodes : la ligature et les pinces à demeure. L'application des pinces à demeure à la fin de l'opération est une

méthode d'hémostase simple et sûre. Je place les pinces à demeure de haut en bas, sur la totalité des ligaments larges. Cette méthode expose toutefois à l'ascension des pédicules ligamentaires dans la cavité abdominale, après l'ablation des pinces. En effet, ces pédicules, qui ont été tiraillés et allongés au moment de l'extraction de l'utérus, reprennent d'eux-mêmes, après l'ablation des pinces à demeure, leur situation normale dans la cavité pelvienne. Cette ascension secondaire des pédicules est d'autant plus grande que les ailerons du ligament large se trouvaient plus étroits. Les pinces peuvent aussi avoir

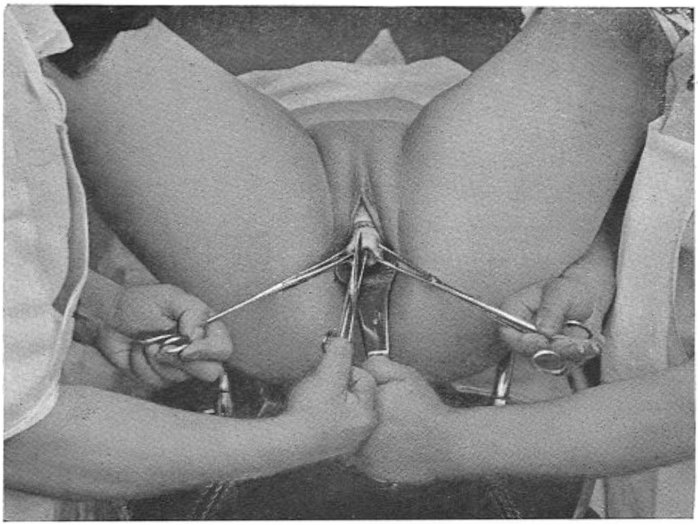

Fig. 309. — Id. 3e temps de l'opération. Hémisection médiane antérieure du col utérin.

été mal placées. Pincer un ligament large est une chose assez facile, mais on peut le pincer d'une manière défectueuse, et l'ascension secondaire des pédicules est surtout à craindre lorsqu'on a éprouvé beaucoup de peine à attirer les ovaires hors de la vulve. C'est pourquoi je place une forte ligature de sûreté au-dessus des pinces. Les chefs de ces deux ligatures sont ensuite noués ensemble ; cette précaution empêche l'ascension secondaire des moignons sphacélés dans le péritoine.

Dans les cas très simples, et où les ligaments larges sont très extensibles, on peut lier les ligaments larges au lieu de les pincer. En pareil cas, je fais une première ligature circulaire, puis je fais avec le même fil trois ou quatre ligatures successives par transfixion, et enfin une dernière ligature circulaire. Dès que les ligaments larges sont section-

nés au-dessous de la ligature, je place deux pinces à pédicules sur les moignons, au-dessus des nœuds, et je lie ensemble les fils des deux ligatures droite et gauche. On verra que la ligature est le procédé de choix dans l'hystérectomie pour prolapsus, où elle se fait hors de la vulve.

Les indications de la forcipressure et de la ligature des ligaments larges après l'hystérectomie sont soumises à des règles précises :

1° Ligature. — La ligature peut être pratiquée quand les ligaments

Fig. 310. — Id. Application d'une 3e pince sur la lèvre gauche (par rapport au chirurgien) de l'hémisection antérieure du col.

sont très lâches et que les annexes peuvent être très facilement attirées au dehors. Les pédicules ligamentaires de l'utérus seront réduits à une très faible épaisseur si l'on a pris soin, au début de l'opération, de refouler très haut avec les doigts le bord inférieur des ligaments larges. On place une pince courbe et on écrase au-dessus de la pince. La ligature est faite en masse. On repasse le fil, à plusieurs reprises, par transfixion, au travers du pédicule, et on le lie chaque fois. On placera sur chacun des moignons ligamentaires une pince à pédicules afin de pouvoir les retrouver facilement, s'il se produisait un suintement sanguin.

On fait alors la toilette du champ opératoire et on lie l'un à

l'autre les chefs des ligatures, puis on place les drains et les compresses.

On peut enlever les compresses et les pinces à anneaux au bout de 48 heures, dans la salle d'opérations; on fait ensuite la toilette du Douglas et l'on place une nouvelle compresse. On laissera cette nouvelle compresse 4 ou 5 jours. Le péritoine s'accole rapidement au-dessus des ligatures, et les moignons ligamentaires s'éliminent ultérieurement par le vagin.

Fig. 311. — Id. Une pince symétrique a été appliquée du côté droit (par rapport au chirurgien). Abaissement de l'utérus. L'hémisection antérieure est poursuivie vers le corps utérin.

2° *Forcipressure.* — Les chirurgiens qui pratiquent couramment l'hystérectomie vaginale savent que les cas simples sont les plus rares. L'extraction des annexes, qui doit être la règle, est très difficile s'il existe des adhérences anciennes. En pareil cas, les pinces à anneaux ont peine à saisir, après l'extraction de l'utérus, les trompes et les ovaires; la ligature des pédicules utérins serait laborieuse et elle ne présenterait aucune sécurité. Il faut employer le procédé des pinces à demeure.

On place les pinces de la manière suivante : les annexes gauches, que l'on saisit les premières, quand celles des deux côtés sont éga-

lement accessibles, sont abaissées à l'aide d'une pince à anneaux et on les attire au dehors. Le ligament large est saisi entre l'index et le médius gauches, que l'on introduit de haut en bas, l'index en dehors, le médius en dedans du ligament correspondant.

Le col utérin, qui a été isolé latéralement, le plus haut possible, par divulsion, de l'étage inférieur des ligaments larges, se trouve habituellement tout près de la fourchette.

Si l'intestin et l'épiploon tendent à faire hernie, on les refoule, avant

Fig. 312. — Id. Application d'une 5e pince du côté gauche (par rapport au chirurgien) au niveau de l'isthme utérin.

d'appliquer les pinces, avec une compresse, qui est poussée dans le péritoine ; on fixe cette compresse entre les extrémités d'une longue pince courbe, afin de pouvoir l'enlever ultérieurement sans difficulté.

Les doigts pénètrent de haut en bas, et ils perçoivent la limite du bord inférieur du ligament large. Une grande pince est introduite de haut en bas, à l'aide de la main droite.

Les extrémités de la pince sont poussées jusqu'au delà du bord inférieur du ligament et les anneaux sont rapprochés. La crémaillère s'engrène. On enlève la main gauche et on s'assure que les petites lèvres ne sont pas pincées.

Dès qu'on a vérifié la position satisfaisante de la pince, on rap-

proche les anneaux à pleines mains et on engrène la crémaillère au maximum. Une pince de renfort est placée au-dessous de la première, et le ligament large est coupé entre l'utérus et cette dernière. Les annexes restent adhérentes à l'utérus.

La même manœuvre est répétée à droite, presque à découvert, puisque l'utérus, qui vient d'être détaché du côté gauche, pend à la vulve. Si l'on a pris soin, dès le début de l'opération, de décoller très

FIG. 313. — Id. L'utérus est extrait hors de la vulve. Les annexes gauches sont attirées au dehors. Application d'une pince à mors courbes sur le ligament large.

haut le col du bord inférieur des ligaments larges, ce qui se fait très bien avec les doigts et sans hémorrhagie à la fin du second temps de l'opération, la portion des ligaments larges qui est pincée ne mesure pas plus de 5 à 6 centimètres d'étendue. Elle n'occupe donc que les 3/4 de la longueur des mors de ma grande pince.

L'extrémité de cette dernière correspond au point le moins élevé du ligament, et celui-ci se trouve tordu de 180° sur son axe.

On passe alors de chaque côté, d'abord du côté gauche, un gros fil de soie n° 10, au-dessus des pinces, et on lie chaque ligament large, d'abord circulairement, puis par transfixion, et enfin circulairement.

La compresse péritonéale est retirée, et l'écarteur n° 3 est appliqué en arrière. La toilette du péritoine est faite avec des compresses stérilisées sèches, que l'on conduit à l'aide d'une grande pince courbe.

Le repli péritonéal antérieur, puis le postérieur, sont saisis respectivement avec deux pinces droites et on lie ensemble les fils des deux ligatures de sûreté.

Les 4 pinces ligamentaires sont tenues deux à deux, de la main

Fig. 314. — Id. Écrasement du ligament large, de bas en haut, au-dessus de la pince.

gauche. Le repli séreux antérieur est attiré en avant. Une compresse est introduite entre l'écarteur postérieur et les pinces, jusque dans la partie la plus déclive du cul-de-sac de Douglas; puis l'écarteur est enlevé et on place en avant du lambeau séreux antérieur qui est attiré en bas, une autre compresse. On peut en placer 3 quand le vagin est très large.

On s'assure alors que l'urèthre n'a pas été refoulé dans le vagin par la compresse antérieure, et la malade est reportée dans sa chambre à l'aide du brancart roulant. Si elle est très lourde, on la glisse sur son lit en l'attirant sur une alèze, préalablement placée sur le brancart.

COMPLICATION DE L'HYSTÉRECTOMIE VAGINALE

HÉMORRHAGIE SURVENANT A LA FIN DE L'OPÉRATION

Il est exceptionnel que la tranche vaginale postérieure donne assez de sang pour nécessiter l'application d'une ou deux pinces en ce point.

Si l'on observe un jet de sang rutilant après la section des liga-

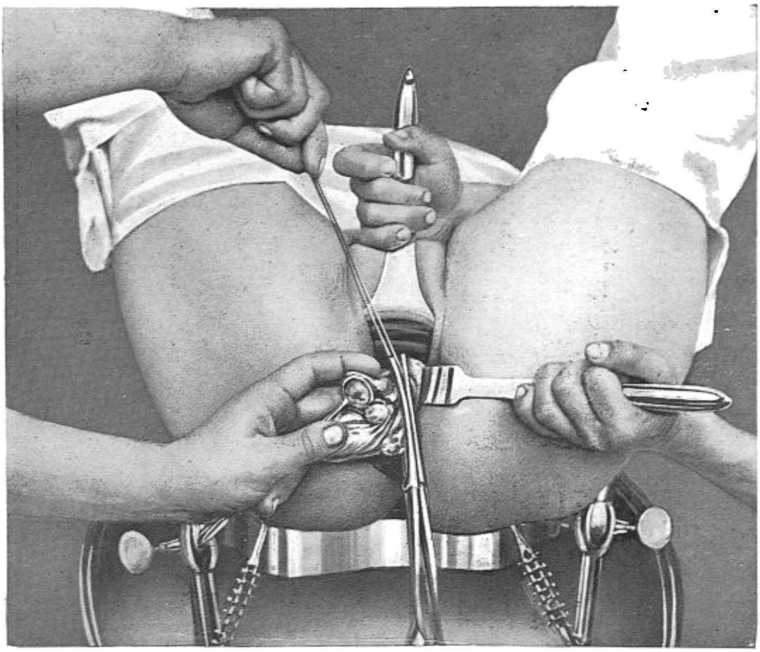

Fig. 315. — Id. Application d'une pince à mors élastiques, dans le sillon d'écrasement, et passage d'un fil de soie n° 10, pour la ligature du pédicule vasculaire.

ments larges, on trouve sans difficulté soit à droite, soit à gauche, la source de l'hémorrhagie, qui est presque toujours due à la rupture accidentelle de l'utéro-ovarienne ou de l'utérine. En effet, ces artères, lorsqu'elles sont athéromateuses, peuvent se déchirer, au cours des tractions sur l'utérus, en même temps que les tissus friables et enflammés qui les entourent. L'écarteur n° 3 est alors appliqué en arrière; une compresse est introduite dans le péritoine, afin de refouler les intestins; si l'intestin tend à faire hernie en dehors, on complète l'anesthésie et on bascule le lit d'opérations en arrière de 15° à 20°.

On juge immédiatement, par le côté où la compresse rougit, d'où

vient le sang. On introduit une seconde compresse et on éponge; on écarte, en les renversant en dedans par une légère rotation, les pinces ligamentaires, et l'on recherche le point suspect; la déchirure séreuse apparaît, puis un jet de sang, qui frappe avec violence la paroi opposée du vagin. Le vaisseau est pincé et le tamponnement définitif est pratiqué (voir plus haut).

Il est si simple de saisir, lorsque les ligaments viennent d'être

Fig. 316. — Id. La ligature est serrée au-dessus des pinces.

traités par l'une des méthodes que je viens de décrire, une artère béante, qu'à diverses reprises, voyant du sang artériel venir de la profondeur au cours d'une hystérectomie vaginale pour de gros fibromes, il m'est arrivé d'arracher vivement l'utérus après n'avoir pincé qu'un seul ligament large.

Une compresse est aussitôt introduite dans le péritoine. L'écarteur n° 3 est placé en arrière et l'écarteur n° 2 est placé en avant. On saisit de bas en haut, avec quelques pinces longuettes, sans se préoccuper du sang, mais sans perdre un instant, les lèvres séreuses de la déchirure ligamentaire, jusqu'à son bord supérieur. Le point qui saigne le plus est pincé isolément, puis on place sur tout le ligament une grande pince à hystérectomie et une pince de renfort.

Cette déchirure accidentelle de tout un ligament large est survenue chez une femme vierge de près de 40 ans, qui avait eu, à la suite d'une ancienne coxalgie, la cuisse gauche ankylosée en adduction et demi-flexion. Cette femme portait un fibrome de près de 1 000 grammes.

J'ai pratiqué l'hystérectomie vaginale. Il fallait opérer par-dessous la cuisse gauche ankylosée, qui traversait le champ opératoire. L'utérus

Fig. 317. — Id. Le ligament gauche vient d'être coupé au-dessous de la ligature. Écrasement du ligament large droit de bas en haut, avec l'écraseur grand modèle.

était presque entièrement extrait lorsqu'un flot de sang apparut à la vulve. Une pince fut placée sur le ligament gauche, qui fut coupé. Le sang venait du côté droit. Le ligament large de ce côté étant presque entièrement déchiré, je complétai l'arrachement de l'utérus. Une compresse fut introduite dans le péritoine, un écarteur n° 3 fut placé en arrière, la déchirure ligamentaire fut reconnue et saisie progressivement et le ligament fut pincé sur toute sa hauteur.

On place ensuite les ligatures de sûreté, au-dessus des pinces, sur chaque pédicule et on injecte sous la peau de la cuisse 50 centimètres cubes de Mycolysine.

SOINS CONSÉCUTIFS

La malade est reportée sur son lit. On la place sur le dos, les jambes et les cuisses à demi-fléchies. On dispose sur le bas-ventre 3 ou 4 grandes vessies longuettes remplies de glace. Si les souffrances, causées par le tiraillement des ligaments larges persistent, malgré la réfrigération du bas-ventre, on injectera 1/4 ou 1/2 seringue d'une

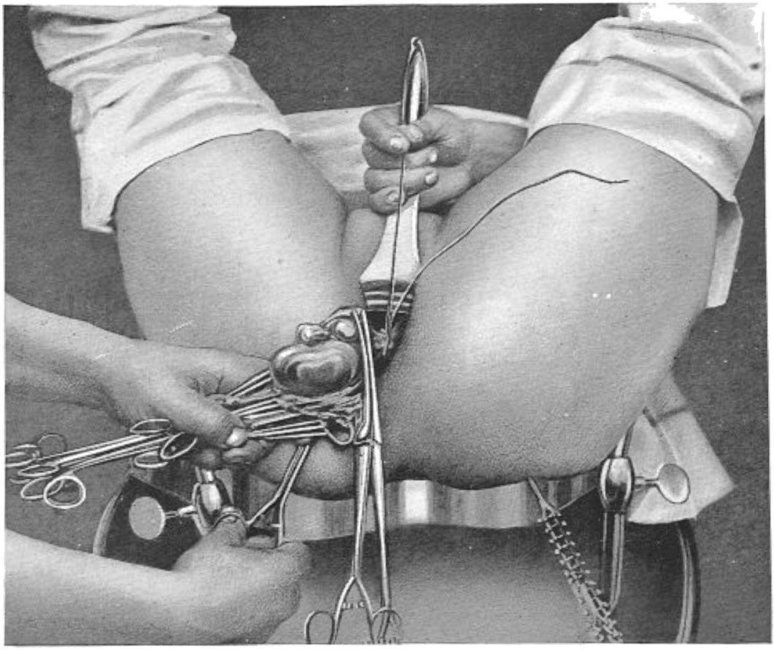

FIG. 318. — Id. Le fil de soie vient d'être passé sur le ligament droit, au-dessus des pinces.

solution de morphine à 1/100. Cette injection sera répétée s'il y a lieu. La vulve sera garnie de coton hydrophile.

Hémorrhagie post-opératoire immédiate.

S'il arrivait qu'une hémorrhagie se produise le 1er jour, après que la malade a été reportée dans sa chambre, on la transporterait immédiatement à la salle d'opérations. La temporisation serait dangereuse, car un caillot profond peut demeurer inoffensif 2 ou 3 jours, pour se putréfier ensuite et déterminer une septicémie mortelle. On enlève les compresses et les caillots péritonéaux. On reconnaît le point qui saigne

et on place une pince à demeure. Il n'est pas nécessaire d'anesthésier la malade si elle est calme et docile. Sinon on anesthésie avec le chlorure d'éthyle. Dès que le vaisseau est pincé, on pratique la toilette du péritoine et le tamponnement.

SUITES OPÉRATOIRES

La température vaginale doit demeurer, dans des cas normaux, au-dessous de 38°. Le thermomètre est introduit soit entre la compresse

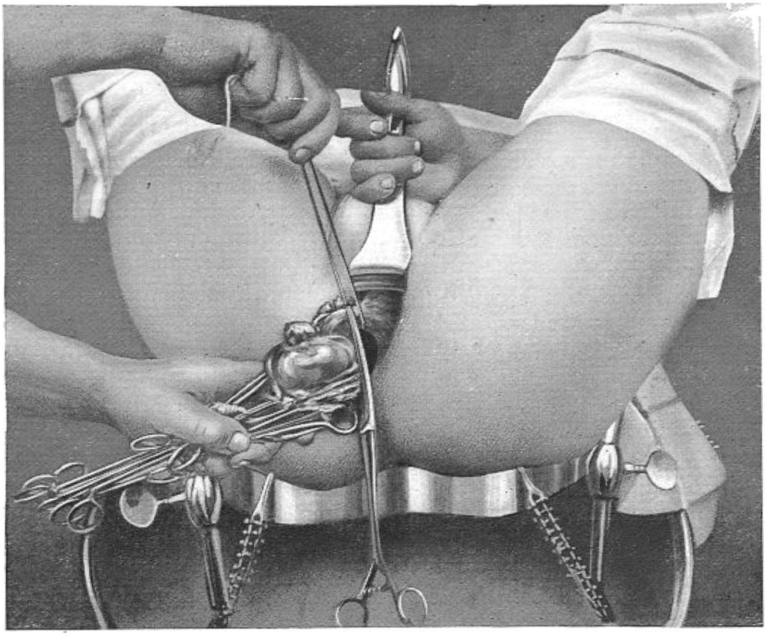

Fig. 319. — Id. La pince à mors élastiques vient d'être enlevée et le fil de soie glisse dans le sillon d'écrasement.

et la paroi vaginale, soit dans le rectum. Le ballonnement est rare si la malade a été bien purgée avant l'opération. Les applications de glace sur le bas-ventre calment très bien les coliques dues au déplacement des gaz intestinaux. La vessie sera évacuée avec la sonde 2 ou 3 fois par 24 heures. La constipation est la règle jusqu'à l'enlèvement des pinces. La diète absolue est le meilleur moyen de prévenir les vomissements chloroformiques. Si les nausées surviennent, les malades doivent se gargariser simplement avec de l'eau de Vals ou de Vichy très fraîche, sans en boire la moindre goutte. Lorsque la faiblesse est très grande, on fait boire par cuillerées à café du thé au rhum. Le thé au rhum est bien supporté par les malades faibles. Les

nausées, lorsqu'elles existent, ne durent que 12 ou 24 heures. On les observe d'autant moins que les malades ont été mieux purgées avant l'opération.

Les pinces sont laissées en place 48 heures. On les enlève le surlendemain de l'opération. On peut auparavant allonger la compresse du Douglas. Il suffit, pour enlever les pinces, de rapprocher les anneaux entre les trois premiers doigts de la main droite, aidés de toute la puis-

FIG. 320. — Id. Le ligament droit est lié. Il ne reste plus qu'à le couper pour détacher l'utérus et les annexes.

sance de la main gauche, et de désengrener la crémaillère. Les mors s'écartent et la pince est enlevée sans difficulté. Les grandes pinces, qui glissent sur les petites dès que leur crémaillère est desserrée, se détachent très facilement.

L'ablation de ces petites pinces est parfois plus difficile que celle des grandes. Souvent elles tiennent assez fort. Il faut d'abord les entr'ouvrir légèrement, puis on les libère par de petits mouvements de rotation sur leur axe; on maintient le tampon vaginal avec l'index, au moment où l'on attire les pinces au dehors.

Les ligatures en masse qui sont placées au-dessus des pinces empêchent l'ascension des pédicules vers le détroit supérieur.

On donnera une purgation le lendemain matin (sulfate de magnésie) dans de l'eau d'Évian additionnée d'un jus de citron.

Le tamponnement sera enlevé le 3e jour si la température s'élève vers 39° et si le pouls tend à devenir péritonéal.

Cette irritation péritonéale est le plus souvent sans gravité : elle peut être due simplement à ce que la compresse profonde a été placée

Fig. 321. — Id. Les deux lèvres du péritoine, l'antérieure et la postérieure, sont saisies avec des pinces courbes. On voit la compresse, les deux drains et les chefs des ligatures.

un peu haut et fait saillie dans le bassin. On l'a parfois disposée ainsi pour arrêter un suintement sanguin profond. On retire en pareil cas les compresses avec soin et en les dévidant progressivement; une traction brusque serait douloureuse et risquerait d'entraîner par aspiration une anse intestinale ou l'épiploon. La malade sera soulevée sur un bassin à injections vaginales, et on examinera le fond du vagin avec le spéculum en prenant soin d'écarter simplement les jambes de la malade et en s'éclairant à l'aide d'une lampe électrique portative.

Le fond de la cavité vaginale, où existent quelques débris noirâtres, sera épongé avec de petits tampons de coton imbibés de sublimé; on reconnaîtra les deux pédicules en tirant légèrement sur les ligatures de

sûreté, que l'on nouera l'une à l'autre si elles ne l'ont pas été préalablement, afin de maintenir les pédicules au fond du vagin.

De nouvelles compresses, imbibées de sublimé et légèrement exprimées, seront mises en place, en prenant soin de les interposer entre les débris sphacélés qui s'aperçoivent au fond de la plaie et on fera une injection sous-cutanée de 20 centimètres cubes de Mycolysine.

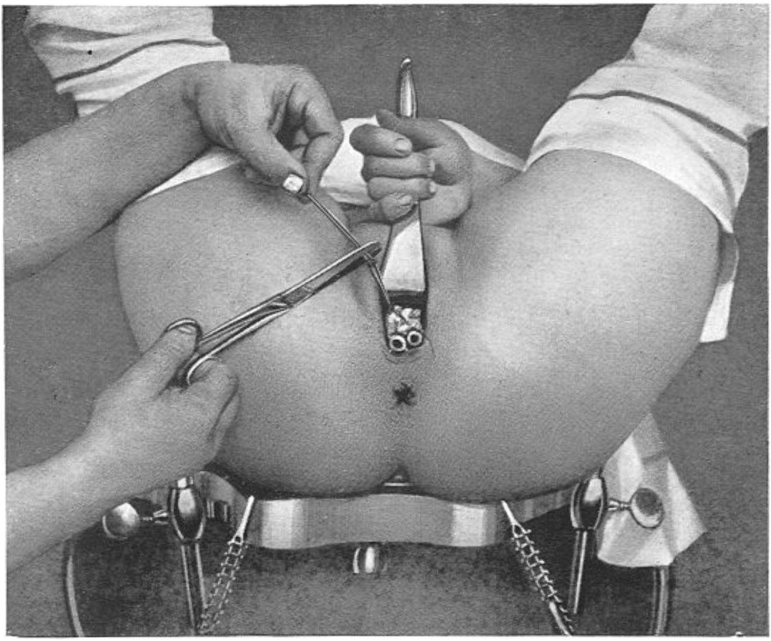

Fig. 322. — Id. Les quatre chefs des ligatures ont été noués ensemble, pour empêcher l'ascension des pédicules ligamentaires. Une deuxième compresse a été placée en avant de la première. Section des chefs de soie exubérants.

Lorsque les replis péritonéaux antérieur et postérieur et les pinces ligamentaires ont été juxtaposés et fixés par les compresses et quand l'hémostase est satisfaisante, il n'y a pas d'élévation de température et le pouls reste normal.

Lorsque les suites opératoires sont normales et lorsqu'on n'a pas changé les compresses vaginales avant l'ablation des pinces à demeure, elles ne sont enlevées que le 5e jour. Peu importe qu'elles soient odorantes : le péritoine pelvien est refermé, et c'est le point capital.

La vulve est ensuite lavée extérieurement, on fait une première injection vaginale d'une profondeur de 5 à 6 centimètres, en se gui-

dant sur l'index gauche, recouvert d'un gant de caoutchouc, et on examine le fond du vagin avec le spéculum.

Si tout est normal on donne à partir de ce moment cinq ou six injections vaginales par vingt-quatre heures. La glace sera appliquée de nouveau au moment de l'élimination des escharres ligamentaires, si la température s'élève. L'élimination des pédicules peut s'accompagner

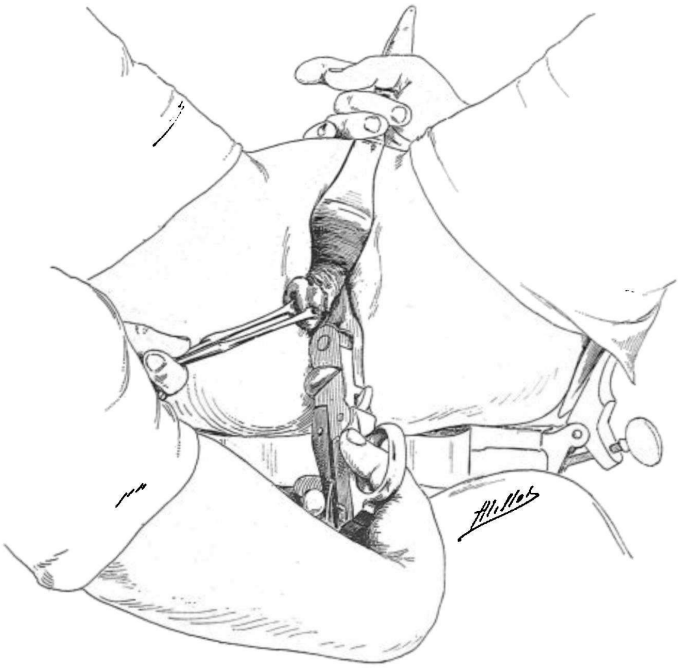

Fig. 323. — Hystérectomie vaginale. Écrasement du ligament large du côté gauche à la fin du second temps de l'opération.

de fièvre et de sécheresse de la langue. Il faut craindre en pareil cas une septicémie grave. On fera l'examen au spéculum. On introduira latéralement, de chaque côté, une pince courbe. Généralement on voit sourdre un peu de pus. On tamponnera le trajet avec une mèche imbibée de sublimé à 2 p. 1 000, ou bien on placera un tube de verre coudé à angle obtus, par lequel on fera alternativement toutes les heures, avec une seringue graduée, de petits lavages à la liqueur de Labarraque à 5 p. 100 et à l'eau oxygénée à 25 p. 100.

On renouvellera les lavages toutes les 2 ou 3 heures. Le ventre sera couvert de vessies de glace et la malade sera purgée avec persistance.

L'application des vessies de glace abaisse de 1° à 1°5 la tempéra-

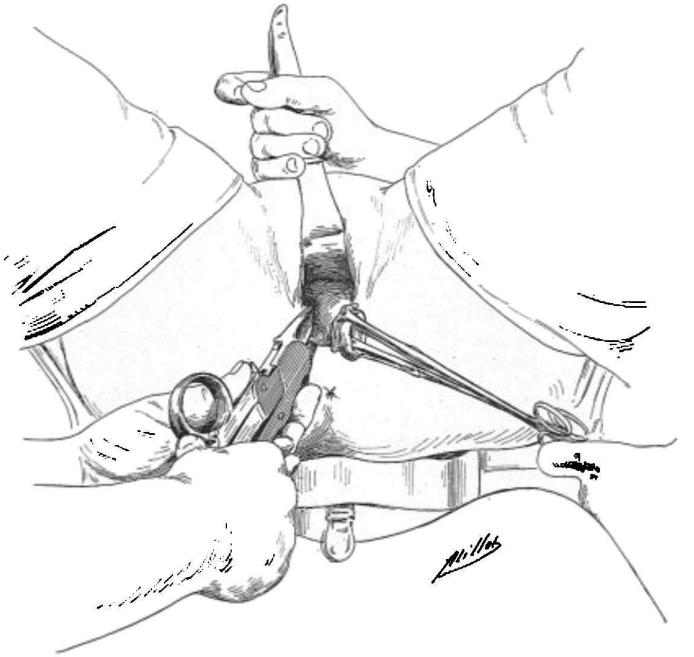

Fig. 324. — Id. Écrasement du ligament large du côté droit à la fin du second temps de l'opération.

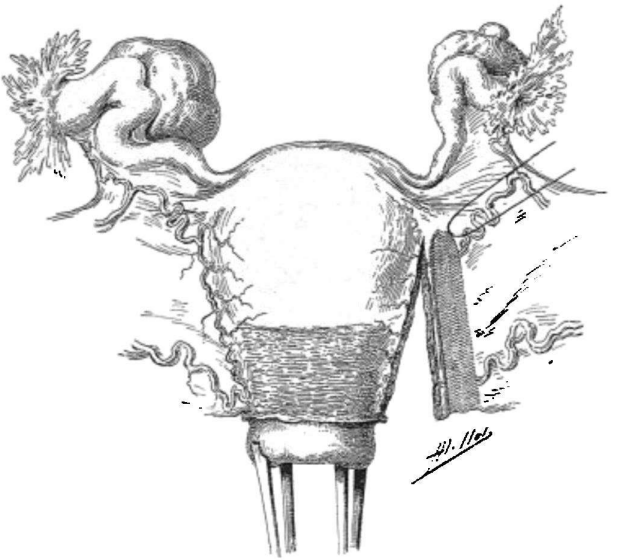

Fig. 325. — Id. Figure schématique montrant que l'écrasement porte sur l'arcade naturelle utéro-ovarienne. On pourrait couper entre l'écraseur et l'utérus sans intéresser d'autres vaisseaux que des artérioles secondaires.

ture vaginale, elle calme les coliques dues aux gaz intestinaux, et elle diminue le ballonnement.

Le principe qui doit régir dans leur ensemble les soins post-opératoires est de ne pas entraver l'effet curatif de la nature.

Si la température reste normale, si le pouls demeure satisfaisant et le ventre plat, on ne se hâtera ni pour l'ablation des compresses, ni pour l'administration du premier purgatif.

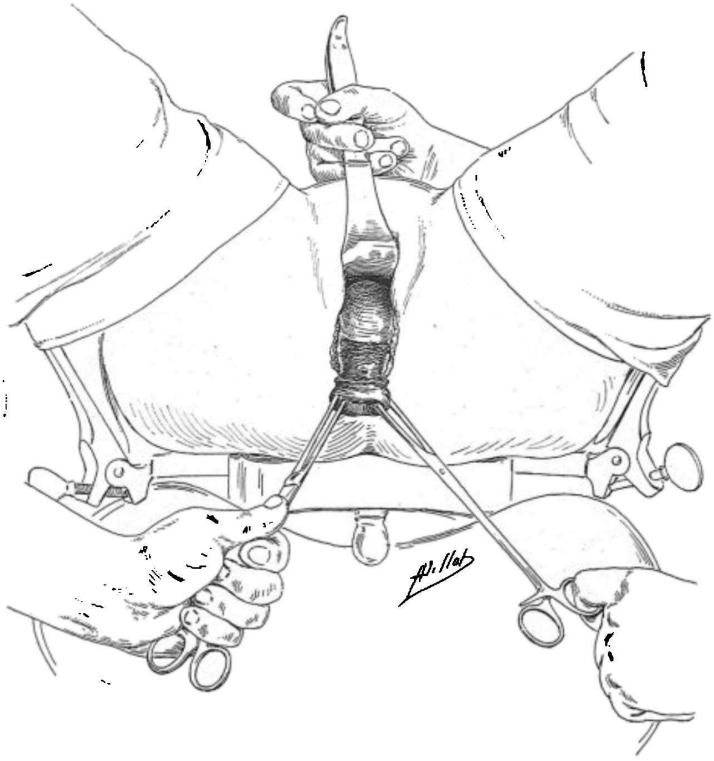

Fig. 326. — Id. Abaissement considérable du col sous l'influence des tractions directes, après l'écrasement et le laminage de l'étage inférieur des deux ligaments larges.

On se contentera, si tout va bien, de surveiller la malade. Si l'on observe la moindre complication, on agira sans retard, et par les moyens les plus simples.

Hémorrhagie secondaire.

On n'observe guère d'hémorrhagie secondaire quand les pinces ont été bien appliquées et quand on les a renforcées par des ligatures.

Si une hémorrhagie se produit à la chute des escharres, alors que le péritoine est refermé, on l'arrêtera généralement en plaçant à demeure dans le vagin un spéculum de Doyen, qu'on disposera soit transversalement, soit obliquement, en tâtonnant, jusqu'à ce que le sang s'arrête.



Fig. 327. — Id. Le fond de l'utérus est luxé hors de la vulve. Écrasement du bord supérieur du ligament large du côté gauche. On applique ensuite les pinces et les ligatures.

L'artère béante cesse de donner dès qu'elle est comprimée directement par l'une des valves.

On pratiquera à l'intérieur du spéculum un tamponnement serré à l'aide d'une compresse imbibée de liqueur de Labarraque à 5 p. 100.

La compresse et le spéculum seront enlevés au bout de douze à dix-huit heures. On les remplacera par un tamponnement antiseptique ordinaire.

Si une hémorrhagie de sang artériel persistait malgré l'application du spéculum à demeure, il faudrait endormir la malade et faire la toilette du vagin ; on pincerait ensuite le vaisseau béant avec une longue pince à griffes dite « tire-balles ».

Écrasement extemporané des ligaments larges au début de l'opération.

J'ai imaginé, en 1897, de pratiquer l'écrasement des ligaments larges, avant leur ligature ou leur pincement, à l'aide de ma pince à pression progressive (écraseur de Doyen).

Dans certains cas, j'écrase au 2e temps de l'opération tout ce qui est accessible de l'étage inférieur des ligaments larges. La pince est laissée en place deux minutes, les tissus interposés se trouvent réduits à l'épaisseur d'une feuille de papier ; la même manœuvre est répétée de l'autre côté, et l'opération continue (fig. 323 à 326).

Cet écrasement de l'étage inférieur des ligaments larges permet de les détacher du col utérin, par arrachement, beaucoup plus haut que si l'on opère sans se servir de l'écraseur. Si l'on dissocie le ligament large entre l'écraseur et l'utérus, on agit en dedans de l'arcade artérielle utéro-ovarienne et on n'observe pas d'hémorrhagie.

Dès que l'utérus et les annexes ont été attirés à la vulve, une pince courbe est placée sur chaque pédicule ; on écrase ce qui reste, puis on applique les pinces à demeure et la ligature.

L'écrasement peut être fait également, à la fin de l'opération et en un seul temps, de haut en bas, pour chaque ligament. Cette manœuvre réduit à une mince couche de tissu cellulo-fibreux les tissus qu'on va lier ou pincer, et elle permet l'application beaucoup plus facile des ligatures ou des pinces. La cicatrisation est en outre plus rapide, car l'élimination de ces pédicules extraordinairement amincis se fait très vite.

HYSTÉRECTOMIE VAGINALE DANS LES CAS DE SALPINGITES VOLUMINEUSES ADHÉRENTES ET SUPPURÉES

L'infection microbienne du col et de la cavité de l'utérus donne lieu aux désordres les plus variés. Tantôt se produisent des accidents de lymphangite péri-utérine simples avec exsudat inflammatoire, adhérences, formation de kystes séreux intra-péritonéaux, oblitération des trompes, qui se trouvent secondairement atteintes d'hydro ou d'hémosalpinx, tantôt les lésions se localisent à la trompe seule, ou bien à la fois à la trompe et à l'ovaire.

L'historique des interventions pour lésions inflammatoires péri-

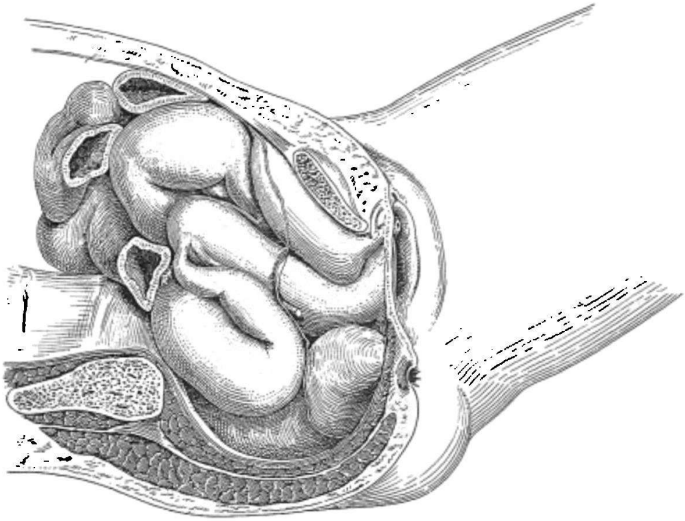

Fig. 328. — Double salpingite purulente : la droite est enkystée dans le cul-de-sac de Douglas et la gauche a subi l'évolution abdominale.

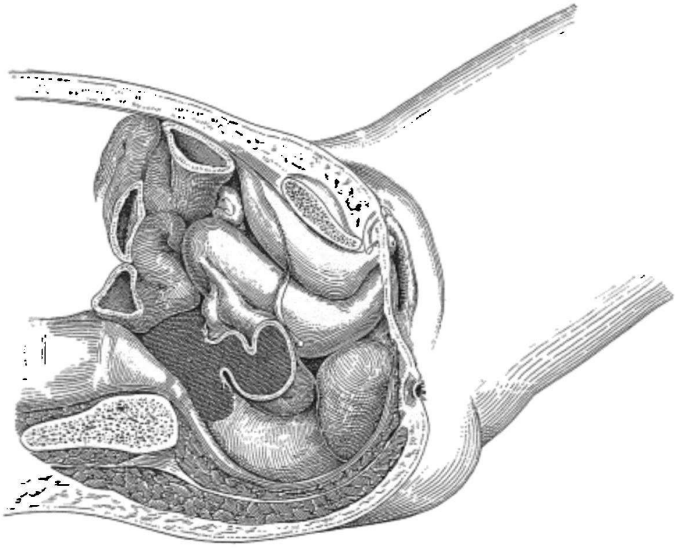

Fig. 329. — Salpingite purulente droite et abcès pelvien produit par l'irruption du pus au dehors du pavillon de la trompe suppurée.

utérines sera fait plus loin à propos des indications de la laparotomie.

Si l'on excepte les cas d'hydrosalpinx simple et les petits kystes

ovariens ou ligamentaires, les lésions péri-utérines inflammatoires, que nous réunirons sous le terme général de périmétrite, déterminent le plus souvent la production simultanée de lésions interstitielles et intra-pelviennes. Ces lésions peuvent suivre une marche très variable. J'ai pratiqué fréquemment, plusieurs années après le début des accidents inflammatoires, la castration totale chez des femmes qui se plaignaient d'hémorrhagies persistantes et qui n'avaient jamais souffert.

Les hémorrhagies rebelles sont un des symptômes des lésions an-

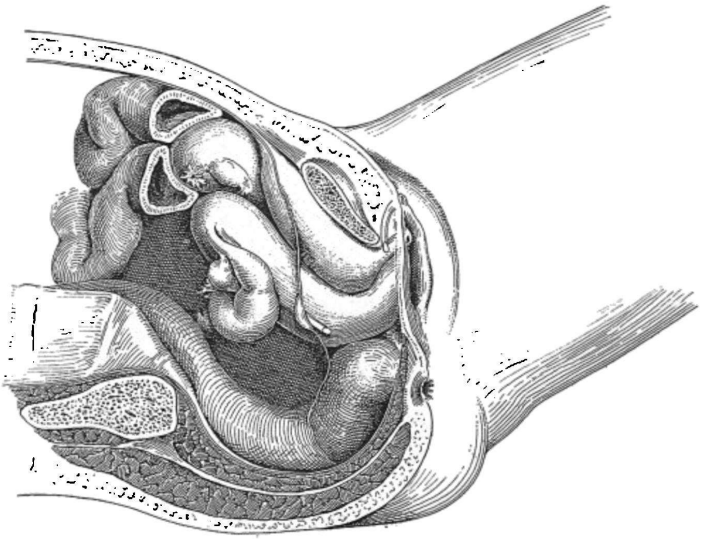

Fig. 330. — Collections purulentes intra-péritonéales enkystées au voisinage d'un double pyo-salpinx.

nexielles bilatérales. Il est facile de pratiquer l'exploration des annexes par la colpotomie postérieure.

Ces personnes sont généralement atteintes d'annexites bilatérales, c'est-à-dire de lésions beaucoup plus étendues que la symptomatologie ne le faisait prévoir.

J'ai également remarqué que les poches annexielles ne peuvent être reconnues facilement que lorsqu'elles sont dures et bien remplies. Lorsqu'elles sont flasques et flottantes, elles échappent à l'exploration et on est très étonné, au moment de leur ablation, de les rencontrer beaucoup plus vastes qu'on ne le supposait.

Les lésions péri-utérines inflammatoires sont : tantôt des lésions annexielles simples, salpingites et ovarites enkystées, séreuses, sanguines ou purulentes ; tantôt des lésions intra-péritonéales ou sous-péritonéales.

J'ai déjà signalé à propos de la colpotomie la possibilité d'ouvrir par le cul-de-sac postérieur ces collections purulentes intra-ligamentaires.

Quelquefois se forment autour de l'utérus des poches intra-péritonéales enkystées : pelvi-péritonite séreuse, hématocèle rétro-utérine simple ou suppurée sans que les annexes, qui viennent contribuer pour

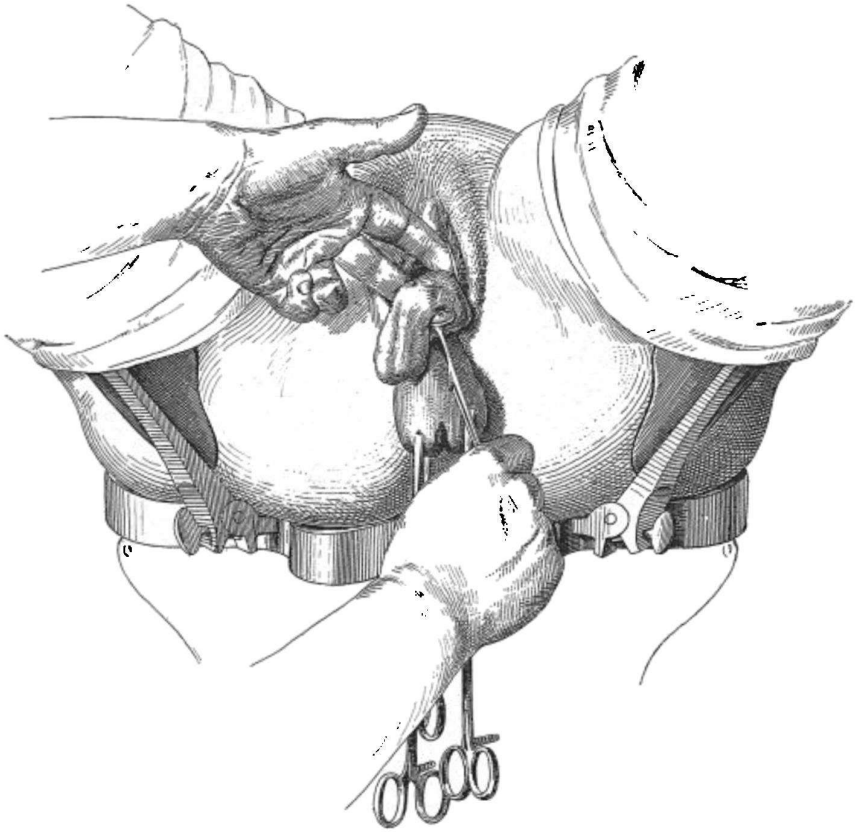

Fig. 331. — Hystérectomie vaginale pour annexites suppurées. Extraction des annexes du côté gauche.

leur part à la fermeture des limites supérieures de la poche, soient très altérées.

Ce sont le plus souvent les lésions tubaires, quelle que soit leur origine (lymphatique ou par propagation cavitaire directe), qui dominent le processus pathologique (fig. 328). Souvent il existe simultanément des collections intra-péritonéales enkystées, soit rétro-utérines, soit plus haut situées entre la trompe, le fond de l'utérus, l'épiploon et les anses intestinales (fig. 329 et 330).

Ces collections purulentes intra-séreuses peuvent communiquer largement avec le pavillon de la trompe entr'ouverte (fig. 339), de telle sorte que la paroi de l'abcès, partiellement tubaire, partiellement pelvien, ne saurait être complètement extirpée.

Les poches tubaires, dont les parois peuvent atteindre jusqu'à 8 ou 10 millimètres d'épaisseur, peuvent adhérer intimement à la

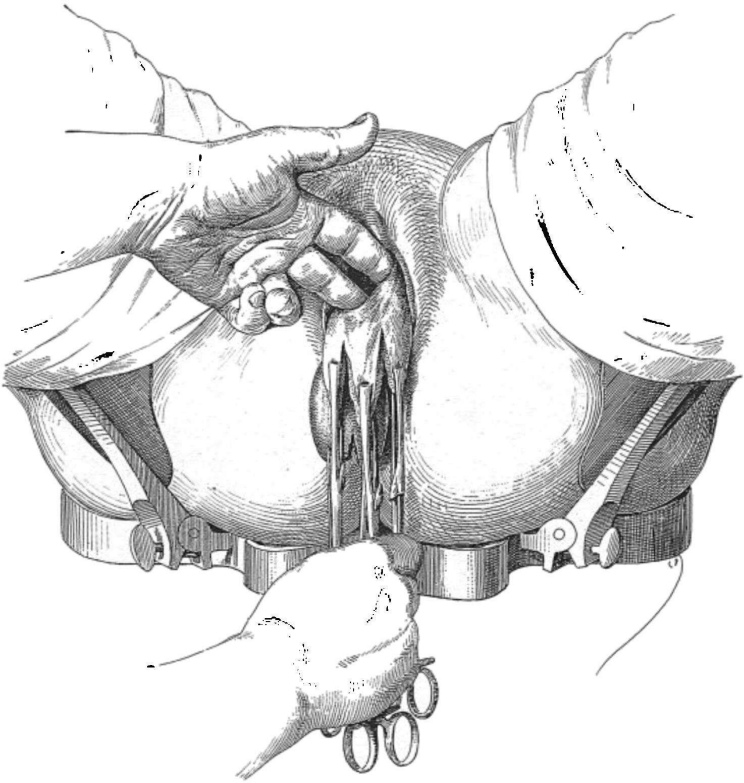

Fig. 332. — Id. Extraction d'un volumineux pyo-salpinx à parois épaissies et indurées par la méthode de l'hémisection de sa paroi antérieure en forme de V.

vessie, à l'S iliaque, à l'intestin grêle, à l'appendice iléo-cæcal, que j'ai attiré bien des fois à leur suite jusqu'à la vulve.

L'ouverture spontanée des foyers suppurés dans l'intestin se fait le plus souvent à la partie supérieure du rectum, dans l'S iliaque, ou bien dans la vessie, à sa face postérieure.

Enfin, dans certains cas, les désordres pelviens sont tels qu'il existe une série de poches péritonéales tubaires et ovariennes juxtaposées, contenant jusqu'à 1 000, 1 500 ou 2 000 grammes de pus, et compliquées de fistules vésicales ou intestinales.

Je vais décrire les différentes modifications du manuel opératoire de l'hystérectomie vaginale que l'on doit adopter dans les cas de lésions péri-utérines graves.

Une particularité doit être signalée : c'est le petit volume et la presque intégrité de l'utérus, qui contrastent singulièrement avec l'étendue des lésions péritonéales et annexielles.

OPÉRATION

Envisageons le cas le plus difficile : l'utérus est absolument immobilisé au milieu d'adhérences anciennes, et l'on perçoit de chaque côté des poches annexielles énormes, dépassant le détroit supérieur.

L'opération se pratique pour la technique déjà décrite et, grâce à quelques modifications de détails, elle se fait avec une précision et une rapidité remarquables.

Le col, saisi par ses commissures, est le plus souvent fixe, et il paraît impossible de l'abaisser. Dès que l'on a constaté cette particularité, il est inutile de pratiquer sur les pinces cervicales des tractions exagérées, qui ne pourraient aboutir qu'à la déchirure du museau de tanche.

1er Temps. — Ouverture et exploration du cul-de-sac de Douglas. Le col est attiré en haut, autant que possible; s'il est très fixe, on place une troisième pince sur sa lèvre postérieure, et on introduit en arrière un écarteur n° 2 ou n° 3, le n° 1 se trouvant trop court pour tendre le cul-de-sac vaginal postérieur. Le cul-de-sac vaginal postérieur est incisé avec de forts ciseaux, de droite à gauche, et de nouvelles sections sont effectuées à la face postérieure du col, jusqu'à ce que les ciseaux pénètrent dans le péritoine, s'il est libre, ou dans une collection enkystée. Dès que l'on a fait une petite boutonnière, les ciseaux l'agrandissent par divulsion.

Le doigt essaye alors de pénétrer dans la profondeur, et il décolle en arrière de l'utérus tout ce qu'il peut.

Si l'incision n'a pas été faite, du premier coup, assez profonde, on replace l'écarteur, et l'on suit des ciseaux la face postérieure de l'utérus. Souvent, une poche rétro-utérine est ouverte par cette manœuvre. L'index droit ou le gauche, que l'on introduit dans la plaie le long de la paroi postérieure de l'utérus, décolle alors avec énergie, en se portant aussi loin que possible à droite, puis à gauche, et enfin vers le fond de l'organe, qu'il parvient à franchir, toutes les adhérences péri-utérines. Cette manœuvre ne demande qu'une à deux minutes pour un opérateur expérimenté. Jamais, au cours de ces manœuvres, il ne m'est

arrivé de perforer l'intestin. L'index, suffisamment exercé à la pratique de l'hystérectomie, reconnaît, d'une manière étonnante la topographie des lésions pelviennes.

S'écoule-t-il, au cours de cette opération, une grande quantité de pus provenant d'une poche mal limitée, on bornera l'intervention à la colpotomie ; la poche est nettoyée avec des compresses, puis elle est tamponnée. On n'y pratique pas d'injection immédiate, un pertuis péritonéal pouvant exister en un point quelconque.

L'utérus, en pareil cas, ne sera extirpé que quelques semaines ou quelques mois plus tard, alors que la cavité purulente se trouvera soit cicatrisée, soit au moins considérablement rétrécie.

Si le pus provient, au contraire, d'une poche restreinte et nettement enkystée, pouvant être extirpée d'emblée, l'hystérectomie sera faite sur-le-champ. La libération de la totalité de la surface postérieure de l'utérus jusqu'au fond de cet organe permet l'abaissement immédiat du col à la vulve. Les adhérences antérieures et supérieures sont rarement solides.

2e Temps. — Le cul-de-sac vaginal antérieur est incisé à son tour, et la vessie est décollée.

3e Temps. — Hémisection médiane antérieure du col, ouverture du cul-de-sac péritonéal antérieur, et section longitudinale de la paroi antérieure du corps de l'utérus. Lorsque la paroi antérieure du col est incisée, on place deux pinces à griffes sur la lèvre de section (fig. 297) et on enlève, pour la fixer plus solidement sur les parties latérales du col, les deux pinces qui ont servi à l'abaisser. Le chirurgien tire sur la pince supérieure du côté gauche par rapport à lui et l'aide sur celle du côté droit (côté gauche de la malade). On prolonge l'hémisection antérieure sur le corps de l'utérus et on ouvre le cul-de-sac péritonéal antérieur. On applique une 5e pince à gauche sur la lèvre de la section cervicale, on enlève la pince intermédiaire de ce côté et on la place symétriquement sur la lèvre de section du corps du côté droit. On abaisse l'utérus entr'ouvert ; on prolonge l'hémisection vers le fond de l'organe ; on détache la pince intermédiaire du côté droit et on la place plus haut, du côté gauche, puis on enlève de ce côté la pince qui servait aux tractions, pour la placer vers le fond de l'utérus du côté droit. Le fond de l'utérus apparaît à la vulve et l'organe qui a été libéré en arrière, au premier temps de l'opération, ne peut plus se trouver adhérent qu'à sa partie la plus élevée. Ces adhérences sont décollées à l'aide de l'index, que l'on introduit dans la plaie comme le représente la figure 251.

Bien souvent l'épiploon, l'intestin grêle ou l'appendice iléo-cæcal sont amenés dans le vagin à la suite de l'utérus ; l'opérateur les détache avec les doigts ou les ciseaux, en entamant légèrement le tissu utérin. Quelquefois il est nécessaire de lier une frange épiploïque très vasculaire ou de pratiquer un surjet séro-séreux sur une adhérence intestinale qui, sans être perforée, donne du sang.

4e Temps. — Extraction des annexes. Pincement et ligature des ligaments larges. Le corps de l'utérus fait saillie hors de la vulve ; il s'agit d'extirper les annexes. Il peut arriver, mais cela est exceptionnel, qu'à ce temps de l'opération il soit utile de compléter la section médiane de l'utérus en deux moitiés.

Le plus souvent, il suffit d'appliquer deux pinces à griffes sur le fond de l'organe, et d'attirer l'utérus en bas de la main gauche. Si les annexes sont volumineuses et haut situées, elles ne peuvent être aperçues qu'après l'introduction d'un écarteur long et étroit, le n° 3, dans la plaie.

Le volume des poches annexielles a été, le plus souvent, déterminé à l'aide du toucher direct, lors du décollement des adhérences par la boutonnière vaginale postérieure.

On répète cette exploration en avant de l'utérus, qui pend à la vulve, et l'on attaque, si les annexes sont également accessibles, celles du côté gauche. On se guidera en attirant en bas le pédicule de la trompe, que l'on saisit près de la corne utérine ; on place successivement d'autres pinces à anneaux de bas en haut.

Une compresse est disposée dans la profondeur, au bout d'une pince, pour refouler l'intestin et pour protéger le péritoine contre l'irruption du pus ; la poche, dont la surface est mise en évidence, est incisée et évacuée. Les parois sont saisies d'abord avec l'index et le médius gauches, puis entre les mors d'une pince à anneaux, et on les attire au dehors. L'index et le médius gauches sont introduits dans la profondeur, la pulpe tournée du côté des annexes, et ils détachent les adhérences à mesure que les tractions abaissent les parties de la poche qui viennent d'être libérées ; ils vont enfin contourner ses limites supérieures, qu'ils détachent des parois pelviennes.

L'S iliaque, s'il est adhérent, est en général facilement reconnu ; on l'attire au dehors, pour le détacher avec plus de sécurité ; on lui laisse adhérente, si une perforation se montre imminente, une petite épaisseur de la coque salpingienne.

L'ovaire, tantôt scléreux, tantôt volumineux et friable, est généralement extrait d'une seule pièce, avec les trompes et l'utérus.

Le ligament gauche est pincé, puis coupé; on place ensuite une ligature au-dessus des pinces.

On suit alors, pour atteindre les annexes droites, comme on l'a fait du côté gauche, le pédicule de la trompe de ce côté, et ce point de repère, absolument certain, permet de libérer de proche en proche, en dépit des adhérences, les annexes droites. Ces dernières sont extraites en entier par les manœuvres déjà décrites si leur volume n'est pas trop considérable; sinon on les incise et on les évacue avant leur extraction, qui se fait à l'aide de l'index et du médius droits, ensuite par l'application d'une ou plusieurs pinces à anneaux.

Lorsque la trompe s'est trouvée arrachée d'un côté pendant l'extirpation de l'utérus, son bord supérieur peut être difficile à retrouver, et les annexes correspondantes sont plus difficiles à extraire. Dans ces cas, où les tissus péri-utérins sont lardacés et friables, on commence par l'extraction des annexes de l'autre côté; on reconnaît ensuite le pédicule tubaire brisé, on le saisit et on extrait à sa suite la trompe et l'ovaire. A moins d'indications spéciales, j'enlève les annexes gauches les premières, je pince le ligament large du même côté, je le coupe; je le lie au-dessus des pinces et termine par l'extirpation des annexes droites. Si les annexes gauches sont plus difficilement accessibles que celles du côté droit, je commence par ces dernières.

On voit sur les figures 331 et 332 que, dans les cas difficiles, la conservation de l'utérus en entier, qui pend entr'ouvert à la vulve, est, non pas une entrave à l'extirpation des annexes, mais un excellent guide pour leur découverte.

L'une des poches se trouve-t-elle, comme j'en ai observé de nombreux cas, tellement épaisse que son extirpation en masse est impossible, je pratique la section en V de la partie accessible et j'extirpe cette poche par inversion et par dévidement, comme s'il s'agissait d'une coque utérine fibromateuse et trop volumineuse pour être extraite d'un seul bloc.

L'extirpation de l'utérus et des poches annexielles volumineuses est si facile par cette méthode que rarement l'opération dure, du premier au dernier coup de ciseaux, plus de 8 ou 10 minutes. Trois ou quatre fois seulement, depuis que j'ai imaginé mon procédé d'hystérectomie vaginale, l'opération s'est prolongée, dans des cas difficiles et qui paraissaient exclusivement justiciables de la laparotomie, pendant 15 ou 20 minutes.

Il m'est arrivé bien des fois d'extirper en 6 ou 7 minutes des utérus dont le col, avant la libération du cul-de-sac de Douglas,

ne pouvait pas être abaissé de plus de 1 centimètre. Dès que la face postérieure de l'utérus se trouvait libérée, jamais les adhérences antérieures ou supérieures ne m'empêchèrent de le basculer en avant.

La laparotomie, dans les cas de lésions inflammatoires de l'utérus et des annexes, doit donc être réservée, à moins d'indications spéciales, pour l'extraction des tumeurs annexielles atteignant ou dépassant l'ombilic et dont l'évolution est nettement abdominale.

HYSTÉRECTOMIE POUR GIGANTISME UTÉRIN

Il peut arriver que l'utérus, après l'accouchement, ne subisse pas son involution normale. Il conserve, en pareil cas, le volume qu'il

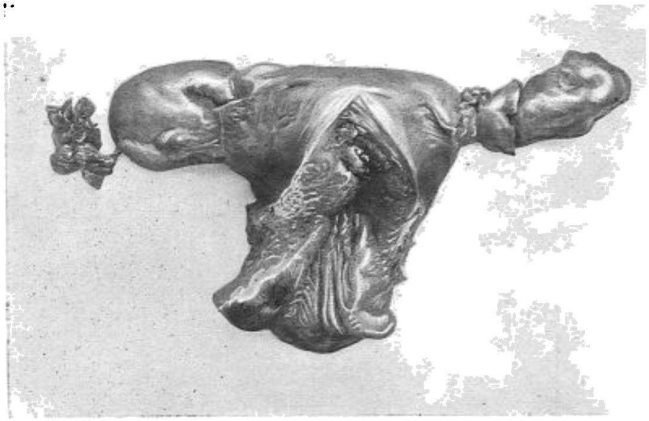

Fig. 333. — Utérus et annexes (salpingites) extirpés par le vagin (hémisection antérieure).

présente trois ou quatre semaines après la délivrance, et son parenchyme devient ferme et ligneux.

On perçoit aisément, dans ces cas, le fond de l'organe au-dessus du pubis. La cavité utérine, agrandie et béante, est le siège d'un suintement séreux ou séro-sanguinolent presque continuel. Les malades ne souffrent pas, mais elles perdent presque continuellement un sang noirâtre et elles s'anémient rapidement.

Dans ces cas, la muqueuse, loin d'être fongueuse et hypertrophiée, est au contraire lisse et amincie. Le gigantisme utérin invétéré, lorsqu'il est rebelle à toute thérapeutique conservatrice, est justiciable de l'hystérectomie vaginale.

OPÉRATION

L'opération est pratiquée par la méthode habituelle, avec cette différence que l'hémisection médiane antérieure, commencée sur le col,

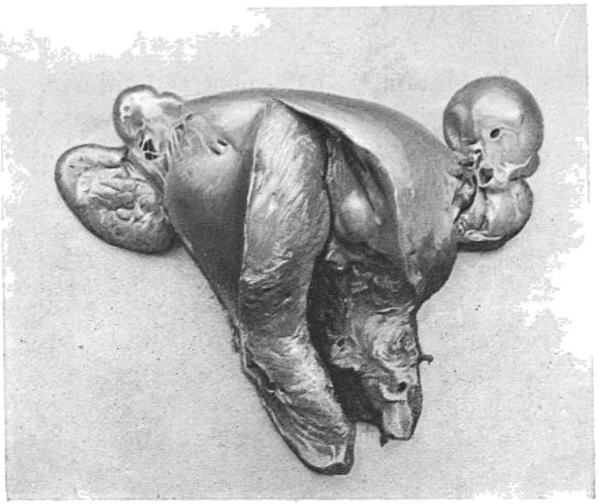

Fig. 334. — Gigantisme utérin. Ablation de l'utérus et des annexes par le vagin (hémisection antérieure).

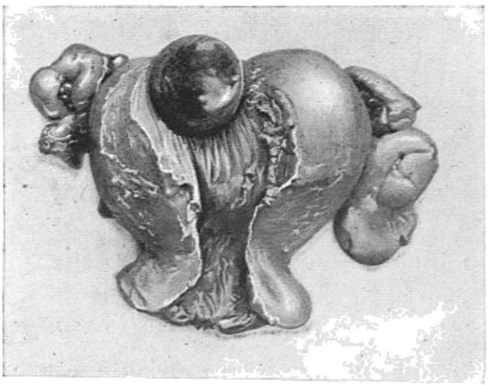

Fig. 335. — Utérus et ses annexes extirpés par le vagin (salpingites et petit fibrome sous-muqueux — hémisection antérieure).

est continuée en V sur le corps utérin, de manière à permettre l'inversion plus facile du fond de l'organe par suite de l'abaissement préalable du V médian, sur lequel sont localisées les tractions.

Rarement, il existe dans ces cas des adhérences péri-utérines. Les annexes sont extirpées à la suite de l'utérus.

ÉLECTRO-COAGULATION DU CANCER DE L'UTÉRUS

Le cancer de l'utérus, quels qu'en soient le siège et la variété, ne doit pas être attaqué par l'instrument tranchant. La seule méthode qui

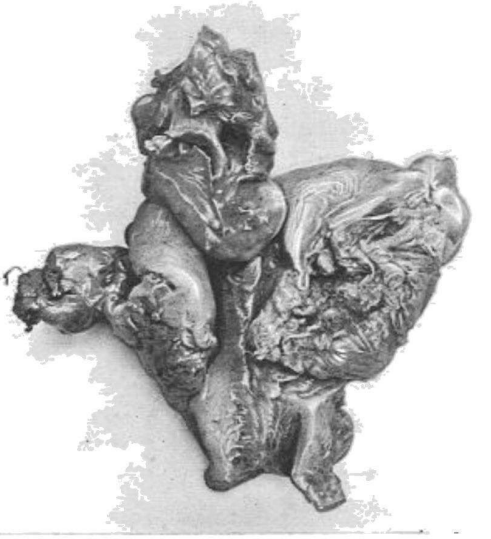

Fig. 336. — Gigantisme utérin. Hystérectomie vaginale. Hémisection antérieure du col, morcellement en V du fond de l'organe.

soit capable de donner des résultats favorables est l'Électro-coagulation thermique.

Cancer du col

Le cancer du col débute le plus souvent par le museau de tanche, et cette particularité est très importante au point de vue de l'intervention ; l'épithélioma des culs-de-sac vaginaux est facile à détruire par l'Électro-coagulation si l'on agit dans la période du début.

Aussi ne saurions-nous trop engager les médecins à s'abstenir de tout traitement local dans les cas douteux de métrite du col, où le museau de tanche, exulcéré et mamelonné, présente un certain degré d'induration. Ces malades doivent être examinées sans retard par un

chirurgien compétent, qui décidera de l'opportunité de l'Électro-coagulation. On fera une biopsie si le diagnostic est douteux.

OPÉRATION

Exploration préliminaire. — La malade est endormie et le vagin est lavé à l'eau chaude et au savon. On extirpe alors avec la curette tout ce qui est friable.

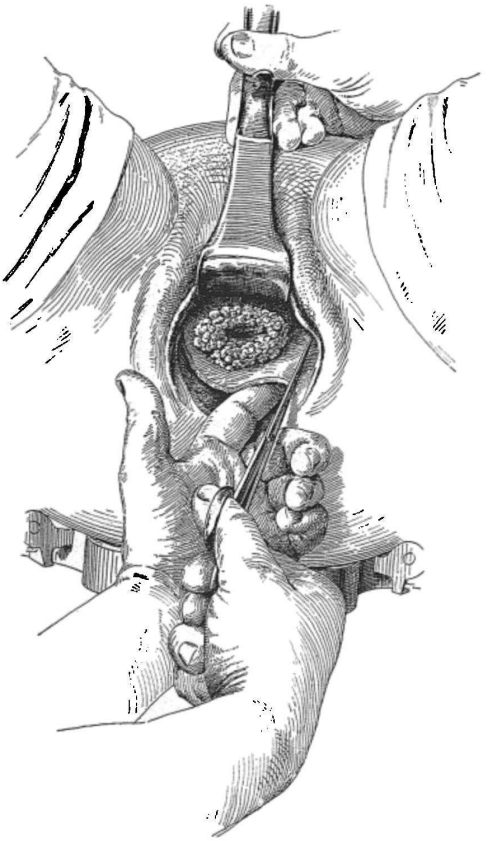

Fig. 337. — Hystérectomie vaginale pour cancer du museau de tanche. Dissection de la collerette vaginale le plus loin possible du néoplasme. Cette opération n'est représentée qu'à titre historique, le cancer du museau de tanche devant être traité par l'Électro-coagulation thermique.

On explorera la cavité utérine, car il est indispensable d'apprécier les limites extrêmes de la dégénérescence cancéreuse.

On procède immédiatement à l'Électro-coagulation de la zone suspecte et on chauffe jusqu'à production d'une eschare suffisante pour ne pas risquer de récidive. Il est facile de protéger la paroi du vagin

avec le spéculum cylindrique de bois. Si l'on craint la perforation de la vessie, on la remplit d'eau stérilisée froide et on y place un thermomètre, afin d'apprécier exactement l'échauffement de la muqueuse.

Cancer du corps

Le cancer du corps utérin est plus fréquent qu'on ne le croyait autrefois. Le diagnostic précoce du cancer du corps de l'utérus est parfois assez délicat.

Lorsqu'une femme, même jeune, présente des pertes séro-sanguines durables, persistant dans l'intervalle des règles, et que l'état général s'altère, il faut songer à la possibilité d'une dégénérescence maligne de la muqueuse du corps utérin.

J'ai vu deux fois, chez des femmes âgées de plus de 60 ans, des métrorrhagies graves survenir, sans cause apparente, dix ou douze ans après la cessation des règles, puis disparaître d'elles-mêmes. Mais ces cas sont exceptionnels, et l'apparition de métrorrhagies séniles sans lésions du col est le plus souvent un signe de cancer du corps de l'utérus. Quand les pertes sanguines et séro-sanguinolentes persistent et que l'utérus a augmenté de volume, le diagnostic de cancer est presque certain.

Il ne faut pas oublier, pour l'appréciation de la valeur diagnostique de l'écoulement séro-sanguinolent, que l'écoulement séreux spécial au cancer du corps n'est pas obligatoirement fétide. Très souvent, au contraire, et surtout chez les malades qui n'ont subi au début de cette affection aucun traitement intra-utérin susceptible d'infecter la muqueuse par les bactéries de putréfaction, l'écoulement ne présente aucune odeur.

L'absence de fétidité de l'écoulement ne peut pas être invoquée contre le cancer, de même que la fétidité s'observe assez souvent dans des cas de simples fibromes de la cavité utérine.

Je signalerai enfin un certain nombre d'observations de dégénérescence épithéliomateuse partielle de la muqueuse utérine, survenue dans des cas de fibromes multiples, et qui a été découverte à l'examen de la pièce, après l'hystérectomie.

J'ai signalé autrefois de beaux résultats de l'hystérectomie précoce dans le cas de cancer du corps de l'utérus. J'ai suivi pendant plusieurs années un certain nombre de mes opérées, dont quelques-unes avaient été opérées dans des conditions défavorables, et qui sont restées sans récidive. Une d'elles, surtout, très cachectique au moment de l'opé-

ration, souffrait de douleurs pelviennes et sciatiques bilatérales, sans que les ligaments larges fussent encore envahis. Elle a survécu plus de six ans sans récidive. Mais une telle survie après l'hystérectomie pour cancer du corps de l'utérus est exceptionnelle, et le cancer de la cavité utérine doit être traité, comme le cancer du col, par l'Électro-coagulation thermique.

L'Électro-coagulation a pour effet de désinfecter la cavité utérine de toute la flore microbienne qu'elle contient, en même temps qu'elle détruit la virulence des cellules cancéreuses.

L'Électro-coagulation étant également le meilleur procédé de désinfection de la muqueuse utérine dans les métrites rebelles, il est facile désormais de prévenir et d'enrayer, par ce procédé, tous les cas de cancers de la muqueuse du corps au début.

OPÉRATION

Exploration préliminaire. — On explore la cavité utérine avec la curette et l'on extirpe les tissus suspects. On procède ensuite à l'Électro-coagulation, en faisant subir à l'électrode un mouvement constant de va-et-vient et en prenant soin de ne pas trop dépasser les limites de la dégénérescence.

Cancer intra-utérin à forme ulcéreuse
Cancer total de l'utérus

Lorsqu'il s'agit d'un cancer à forme ulcéreuse, l'utérus, quoique volumineux, est réduit à une simple coque friable, ou bien, au contraire, la cavité utérine est assez petite et l'augmentation de volume porte sur les parois, qui sont dégénérées et friables.

Dans ces cas, l'état de l'utérus est décelé par l'exploration avec la curette. Il faudra procéder à l'Électro-coagulation avec une grande prudence afin de ne pas dépasser la paroi extérieure de l'utérus. En effet, l'infection de la cavité pelvienne est d'autant plus à craindre chez ces malades, qu'elles sont affaiblies et cachectiques, et se montrent dépourvues de toute résistance physique.

Le danger de mort par infection péritonéale est plus imminent encore quand il persiste au fond du bassin ou dans les ligaments larges des plaques cancéreuses diffuses, prêtes à se sphacéler après l'opération.

On devra pratiquer chez ces malades une première séance d'Électro-coagulation très prudente, en vérifiant avec le thermomètre la température de la cavité utérine. Cette température ne doit pas dépasser 62°.

On évitera de trop chauffer un point quelconque de l'organe, ce qui est facile si l'on prend le soin d'exécuter avec l'électrode d'incessants mouvements de va-et-vient et d'introduire le thermomètre dès qu'une petite quantité de vapeur apparaît au dehors. On surveillera la malade et on répétera l'Électro-coagulation à deux ou trois reprises s'il y a lieu, ou bien on fera, lorsque l'utérus sera complètement désinfecté, l'hystérectomie abdominale.

HYSTÉRECTOMIE POUR FIBROMES

Nous avons vu, à propos de l'énucléation simple des fibromes sous-muqueux ou interstitiels de l'utérus, que cette opération était désormais exceptionnelle et qu'elle devait être limitée, chez les jeunes femmes, aux cas de fibromes solitaires sous-muqueux. On peut la pratiquer également chez les femmes âgées et diabétiques, chez lesquelles l'hystérectomie totale semblerait trop grave; on se contente de pratiquer chez elles l'ablation de la tumeur sous-muqueuse soupçonnée d'être la cause principale des métrorrhagies.

En toute autre circonstance, qu'il s'agisse d'un gros fibrome solitaire entouré d'une coque utérine amincie et non contractile, ou bien de fibromes interstitiels multiples, il est préférable de faire l'hystérectomie totale.

Le volume des fibromes utérins justiciables de l'hystérectomie vaginale varie suivant les aptitudes de l'opérateur et suivant que la femme est vierge ou multipare. En principe, un fibrome enclavé dans le bassin peut toujours être extirpé par le vagin.

Lorsque le diamètre de la tumeur est supérieur à celui du détroit supérieur, les possibilités de l'extirpation vaginale sont subordonnées à des conditions particulières, qui doivent être appréciées définitivement sous le chloroforme, avant de commencer l'opération. Dans ces cas limite, tout doit être prêt pour pratiquer, d'après les résultats du dernier examen, soit l'hystérectomie vaginale, soit la laparotomie.

La technique de l'hystérectomie vaginale varie sensiblement suivant que la tumeur est petite ou bien qu'elle dépasse le volume du poing et suivant qu'il s'agit d'un fibrome solitaire ou d'un utérus farci de petites tumeurs interstitielles.

Lorsque la masse principale présente 10 ou 12 millimètres de diamètre transversal, la présence de plusieurs tumeurs sous-péritonéales, sessiles ou pédiculées, complique beaucoup l'intervention (fig. 347), ces tumeurs étant susceptibles de s'arrêter au-dessus du pubis au moment des manœuvres d'extraction.

Hystérectomie dans le cas de fibrome solitaire

Quand le vagin est large, on peut extraire par cette voie, si l'on possède quelque expérience, un utérus mou fibromateux pesant 2 000 à 2 200 grammes, c'est-à-dire d'un diamètre transversal de 16 centimètres environ. Une telle masse est beaucoup trop volumi-

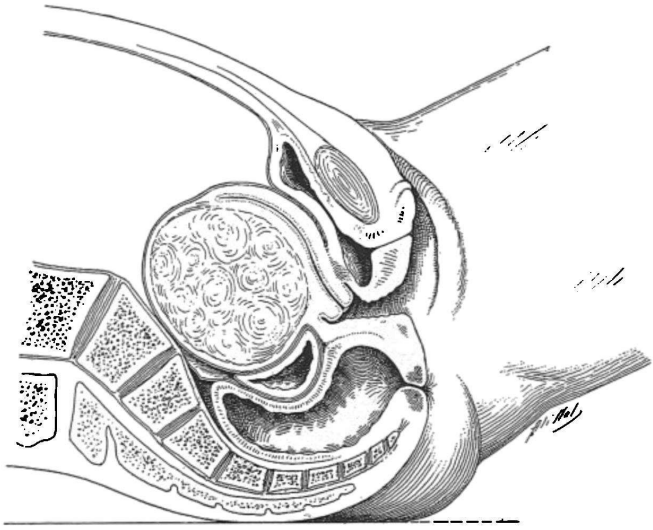

FIG. 338. — Fibrome interstitiel de la paroi utérine postérieure, enclavé dans la cavité pelvienne (coupe sagittale).

neuse pour s'engager dans l'orifice pelvien sans être préalablement réduite par le morcellement.

OPÉRATION

1er Temps. — Le cul-de-sac de Douglas est incisé et exploré, la vessie est décollée, et on pratique l'hémisection médiane antérieure du col, qui a été préalablement saisi par ses commissures latérales (voir Hystérectomie vaginale, p. 297 et suiv.).

2e Temps. — La vessie est protégée par un écarteur et le pôle inférieur du fibrome est mis à nu. On le perfore soit dans une seule direction, soit dans cinq ou six directions divergentes, avec le plus gros des tubes tranchants qui peut y avoir accès. Les cylindres ainsi taillés sont extraits à l'aide d'une pince gouge de dimensions appropriées.

3e Temps. — Le V utérin médian est prolongé sur le corps de l'organe, puis on l'attire en haut et en avant. La lèvre antérieure de

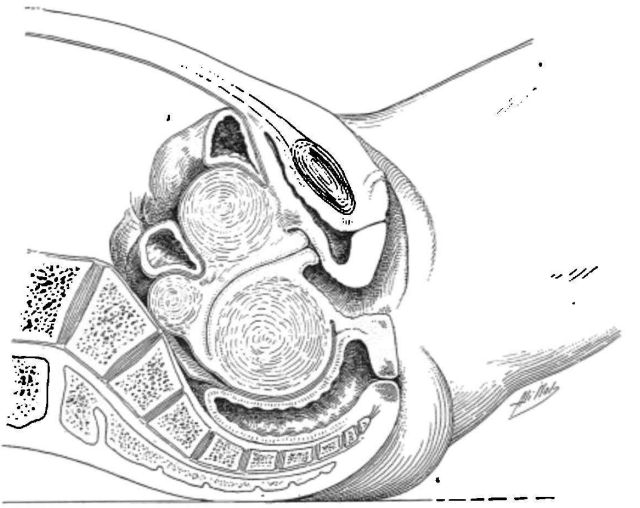

FIG. 339. — Fibro-myomes interstitiels des parois antérieure et postérieure de l'utérus (coupe sagittale).

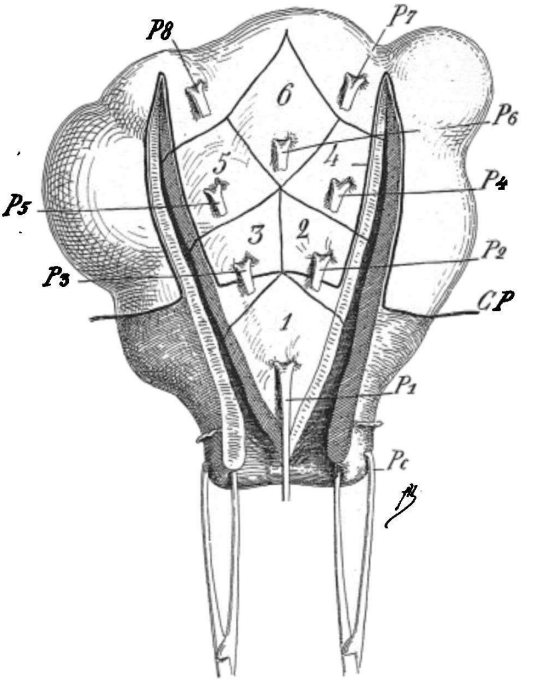

FIG. 340. — Hystérectomie vaginale dans un cas de fibro-myomes interstitiels et multiples. Schéma du morcellement losangique de la paroi antérieure de l'utérus.

l'orifice creusé au centre du fibrome est saisie à l'aide d'une pince à griffes, un écarteur est introduit entre le fibrome et sa coque utérine, et l'on taille un nouveau V sur la face antérieure de la tumeur. Un premier, puis un second losange sont extirpés, aussi volumineux que possible, à l'aide des ciseaux et des pinces de Museux.

La tumeur bascule en avant. Le V médian de la paroi utérine

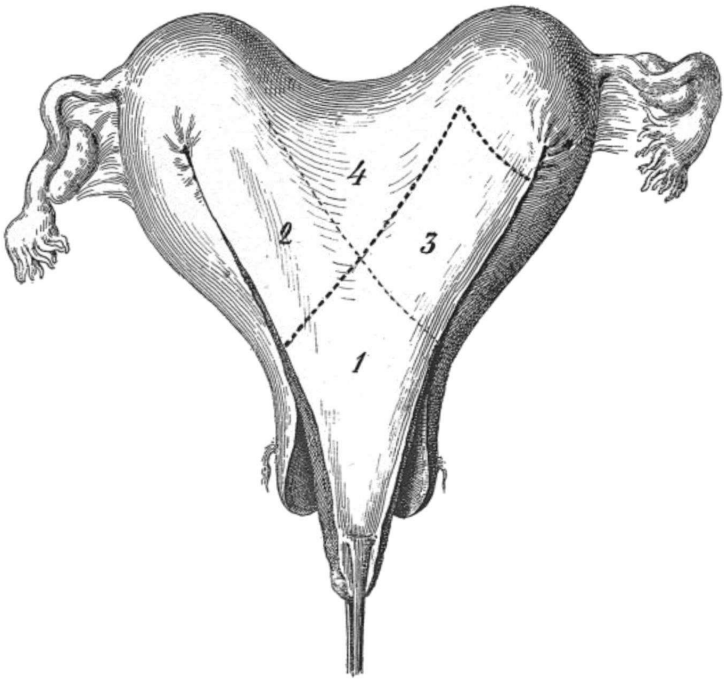

Fig. 341. — Hystérectomie vaginale. Fibro-myome intra-utérin. Schéma du morcellement losangique de la paroi utérine antérieure.

antérieure se laisse alors attirer à la vulve, par suite de la diminution de volume de la face antérieure du fibrome.

On prolonge de chaque côté les branches du V médian, et on incise, dès qu'il apparaît à la surface de l'utérus, le cul-de-sac péritonéal antérieur.

Si la tumeur est énorme, on abandonne la face antérieure de la coque utérine, pour saisir la lèvre gauche ou la lèvre droite de l'orifice qui a été creusé par le tube tranchant dans le pôle inférieur du fibrome, et on taille de ce côté, en faisant basculer la tumeur vers la gauche ou vers la droite, un nouveau V, dont la pointe est abaissée, afin d'extirper un premier losange.

Les branches de ce V sont prolongées vers le méridien de la tumeur et plusieurs losanges sont réséqués successivement. La même manœuvre est répétée, s'il est nécessaire, en arrière, vers le cul-de-sac de Douglas.

De V en V les pinces parviennent à saisir l'équateur de la tumeur. L'écarteur est momentanément enlevé, puis l'index gauche est intro-

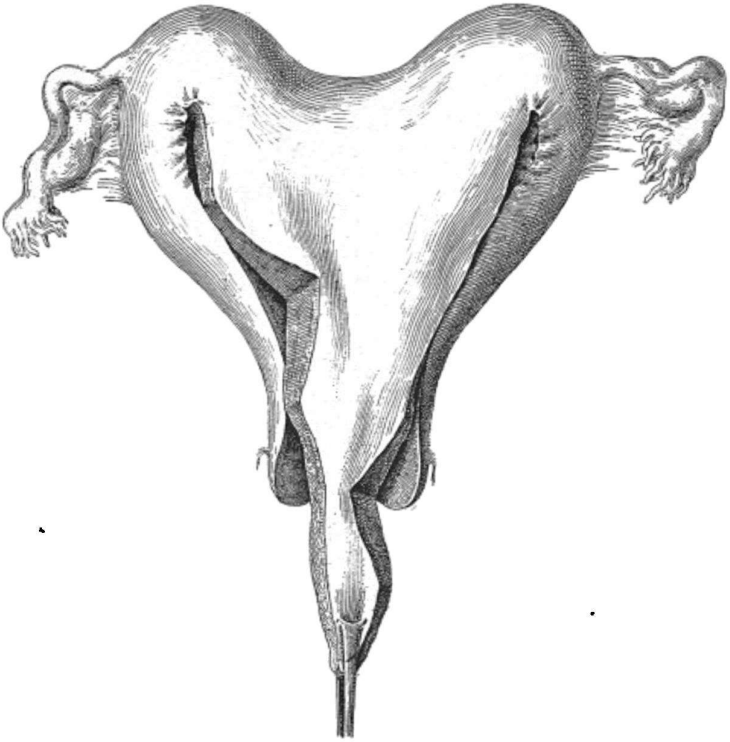

Fig. 342. — Hystérectomie vaginale pour fibro-myome intra-utérin. Schéma du morcellement en échelle et du dévidement de la paroi utérine antérieure.

duit entre le fibrome et sa coque utérine et il cherche à détacher la tumeur de sa loge celluleuse. Le V médian utérin est attiré plus énergiquement vers le bas, afin de le prolonger vers le fond de l'organe.

Dès que la tumeur se trouve saisie au voisinage de son diamètre transversal, elle parvient à basculer soit en avant, soit de côté; tout à coup une dernière traction, pratiquée à l'aide d'une pince gouge, puissamment engrenée, ou bien avec le tire-bouchon, extrait d'un seul coup le pôle supérieur du fibrome, entr'ouvert et fragmenté en tous sens. Cette dernière masse, la plus volumineuse, pèse souvent

600 à 800 grammes. Il ne reste plus qu'à extirper la coque utérine.

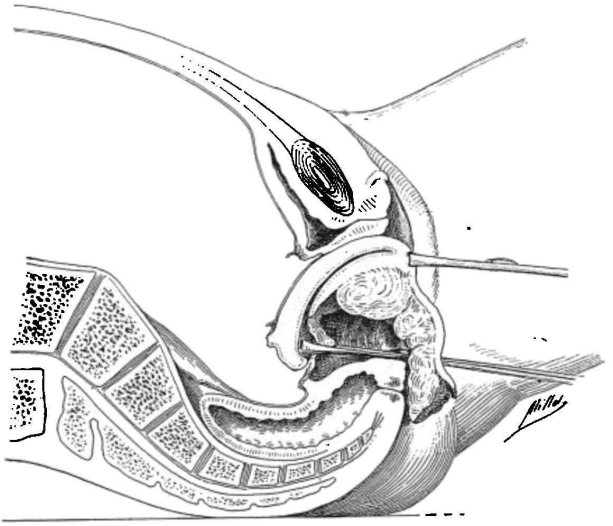

Fig. 343. — Hystérectomie vaginale pour fibro-myome interstitiel de la paroi utérine antérieure. Morcellement en V. Luxation du fond de l'utérus hors de la vulve.

Dès que le fibrome est extrait, l'écarteur est introduit en avant, dans le péritoine, le V est prolongé sur la coque utérine, et le fond de

Fig. 344. — Hystérectomie vaginale pour fibro-myome. Morcellement en échelle et dévidement d'un volumineux fibrome intra-utérin. En haut : le cylindre taillé avec le tube tranchant et deux fragments inférieurs de la tumeur (d'après nature).

l'organe se trouve amené à la vulve, après résection losangique progressive de sa face antérieure.

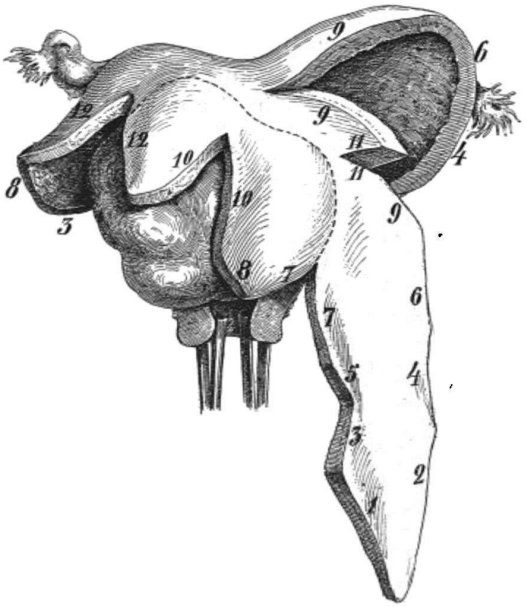

FIG. 345. — Schéma du morcellement spiroïde et dévidement d'un utérus fibromateux par la voie vaginale (d'après nature).

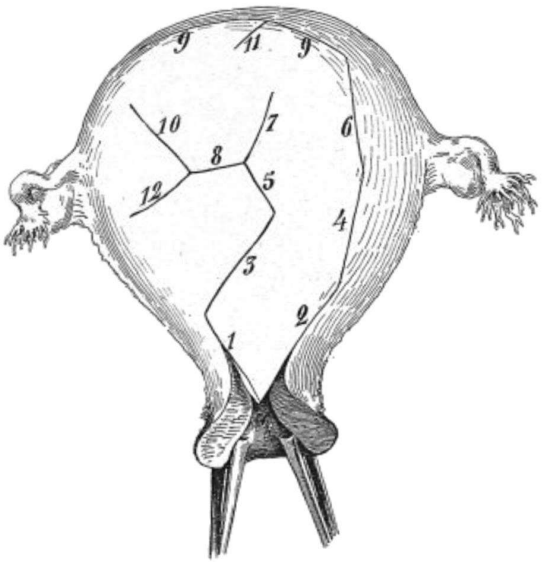

FIG. 346. — Id. La pièce a été rétablie dans ses rapports primitifs afin de montrer le tracé des 12 sections incomplètes qui ont permis l'extraction de la tumeur.

Dans certains cas, au lieu d'extirper le V médian par losanges successifs (fig. 347), on pratiquera alternativement à droite et à gauche des incisions profondes qui permettent de dévider au dehors le V médian par la méthode du morcellement en échelle (fig. 348).

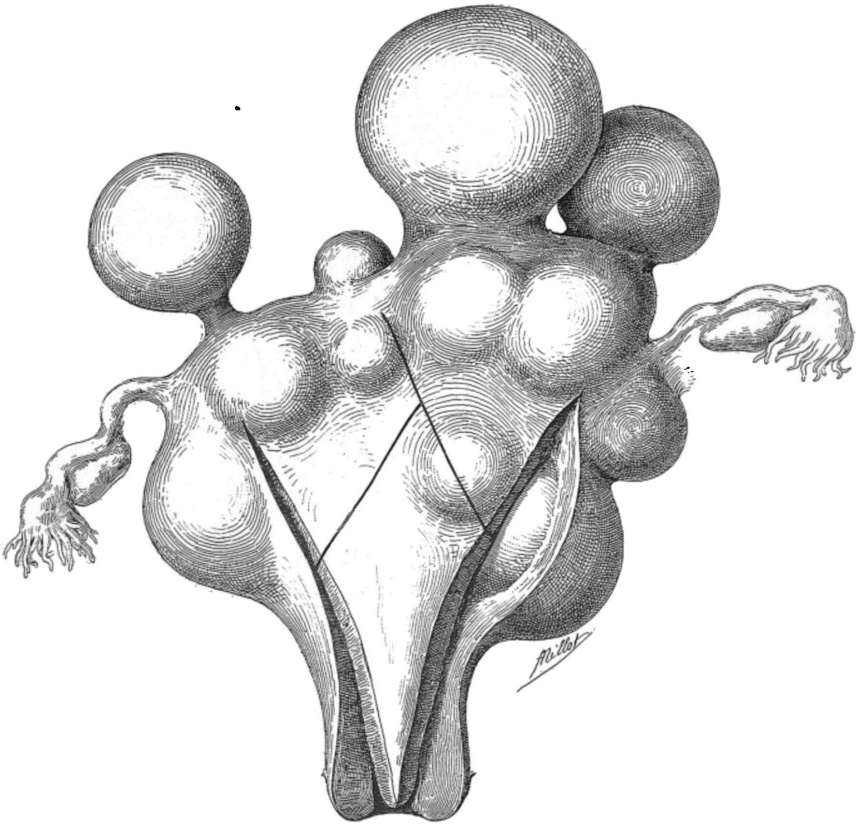

Fig. 347. — Fibromes multiples de l'utérus, interstitiels et sous-péritonéaux. Morcellement losangique de la paroi utérine antérieure.

4e *Temps.* — *Extraction des annexes, pincement et ligature des ligaments larges* (voir Hystérectomie pour salpingite).

DÉVIDEMENT SPIROÏDE

Dans les cas difficiles, les divers mouvements de rotation de l'utérus qui se produisent au cours du morcellement présentent la surface du fibrome aux instruments de telle manière que la section offre une direction spiroïde. Le dévidement de l'utérus se produit alors

comme dans les cas ordinaires, mais avec cette différence que les losanges sont taillés irrégulièrement aux dépens des parties latérales de la tumeur. On doit éviter, lorsque l'utérus vient à tourner ainsi sur lui-même, de trancher inconsidérément en plein ligament large. On re-

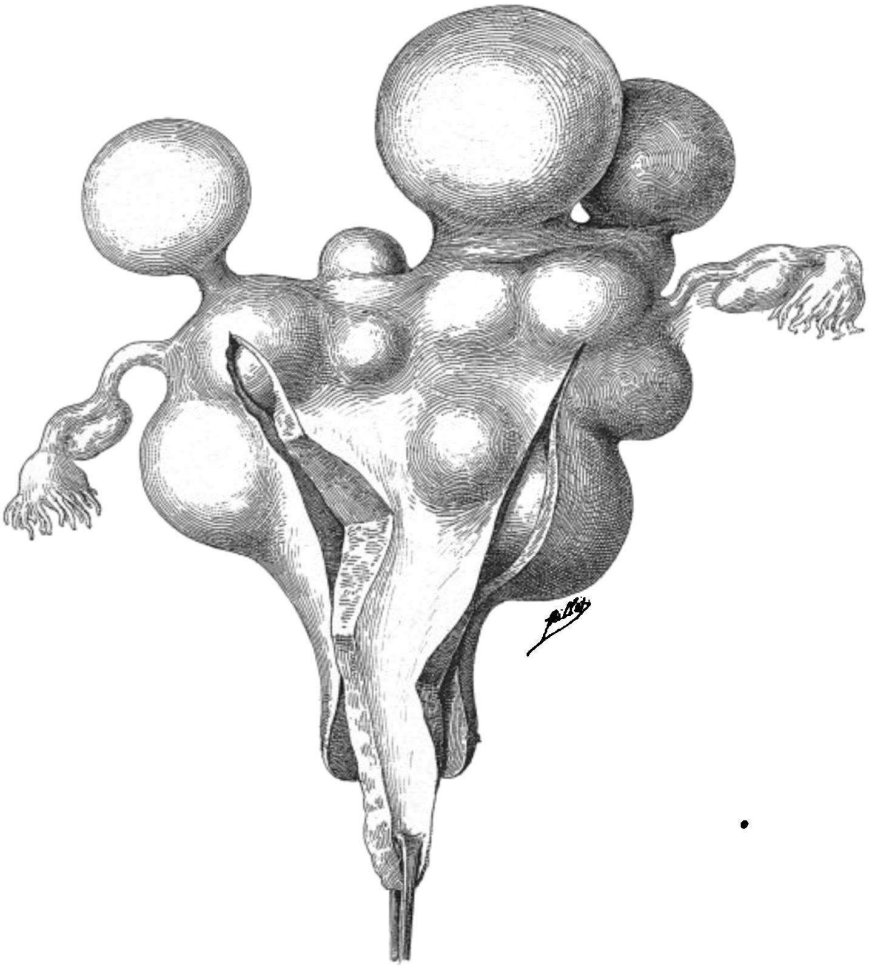

Fig. 348. — Id. Morcellement et dévidement en échelle de la paroi utérine antérieure.

connaît facilement, à leur aspect caractéristique, les cornes de l'utérus. Si l'on voit apparaître une des cornes utérines, il faut se rapprocher aussitôt du plan médian. Il pourrait arriver, en effet, si l'on venait à perdre momentanément toute notion des rapports de la coque utérine avec ses attaches pelviennes, que l'on taille inconsidérément en plein ligament large et que l'artère utérine soit blessée. Un vigoureux jet de

sang se produit aussitôt. On appliquerait une pince sur le vaisseau sectionné, on saisirait tout le ligament de ce côté, et on terminerait

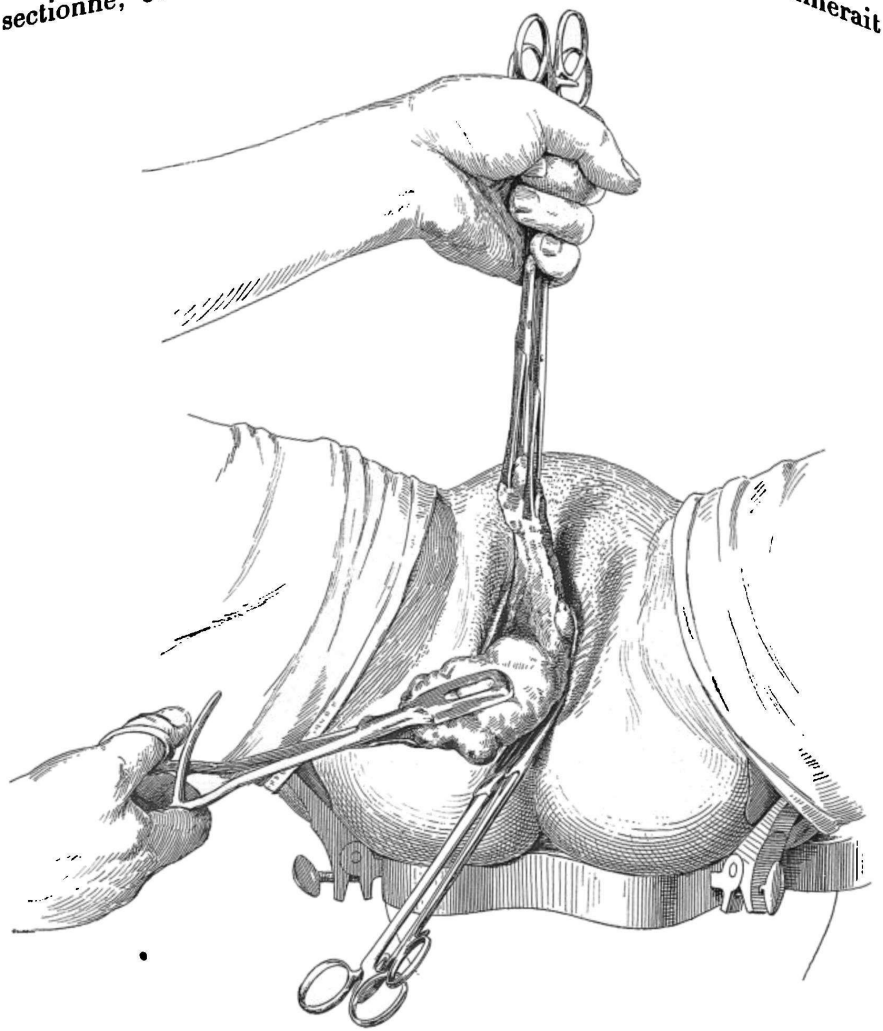

Fig. 349. — Hystérectomie vaginale pour fibro-myome. Traction sur le V médian antérieur et extirpation d'un fibrome interstitiel avec la pince-gouge.

l'extraction de l'utérus en le dévidant vers le côté opposé. Le deuxième ligament serait à son tour pincé et lié.

Durée de l'opération

Lorsque l'utérus est de volume moyen, la coque est extraite entr'ouverte en même temps que le pôle supérieur du fibrome.

L'opération, pour une tumeur de près de 2 kilogrammes, dure 20 à 30 minutes lorsque le vagin est de calibre moyen. La durée de l'opération se réduit à 12 ou 15 minutes lorsque la vulve et le vagin sont très larges.

CONTRACTILITÉ DE L'UTÉRUS AU COURS DE L'OPÉRATION

Il n'est pas sans intérêt de signaler la contractilité de l'utérus fibromateux. Quand on a énucléé, par exemple, au cours de l'opération,

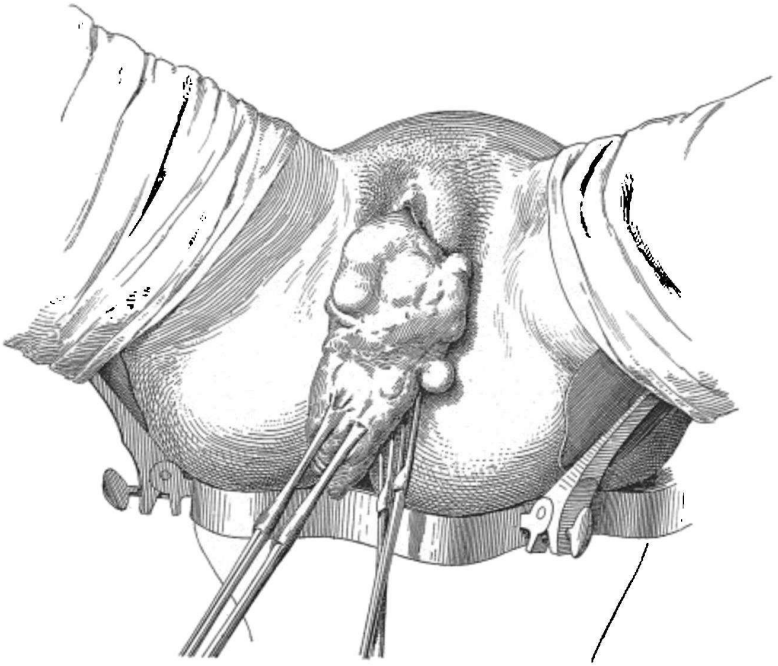

FIG. 350. — Id. Le V médian est fortement abaissé afin de luxer hors de la vulve un fibro-myome sous-péritonéal.

plusieurs fibromes interstitiels, avant d'enlever l'utérus lui-même, il devient impossible, à l'examen de la pièce, de remettre les fibromes en place. L'utérus en effet se rétracte, dès qu'il est débarrassé d'un gros fibrome, comme il se rétracte après l'accouchement. Cette rétractilité de l'utérus se manifeste même lorsqu'il est complètement détaché et lorsqu'après l'hystérectomie abdominale on extrait de sa cavité, en examinant la pièce, un gros fibrome sous-muqueux.

Hystérectomie pour fibromes interstitiels multiples compliqués de fibromes sous-péritonéaux pédiculés ou sessiles

L'ablation vaginale des gros utérus fibromateux est particulièrement difficile dans les cas où l'utérus est farci d'un très grand nombre de

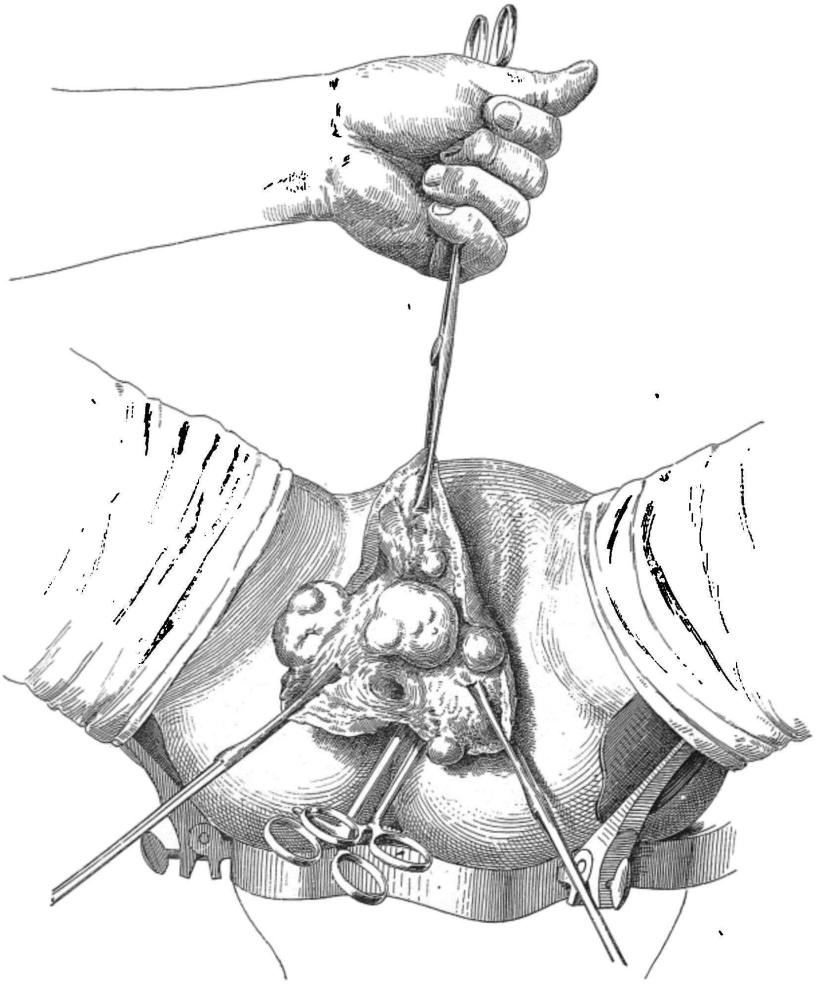

Fig. 351. — Id. Le V médian est ensuite attiré au-dessous du pubis et des tractions bilatérales luxent une partie de l'utérus hors de la vulve.

petits fibromes. Leur nombre atteint souvent les chiffres de 20, de 25 ou de 30 ; les plus petits sont du diamètre d'un pois ou d'une noisette

et les plus gros du volume d'une mandarine. La cavité utérine est étroite, allongée et déformée.

OPÉRATION

1er Temps. — Dès que le cul-de-sac de Douglas est ouvert et que la vessie est détachée, la paroi antérieure est incisée, soit en V, soit

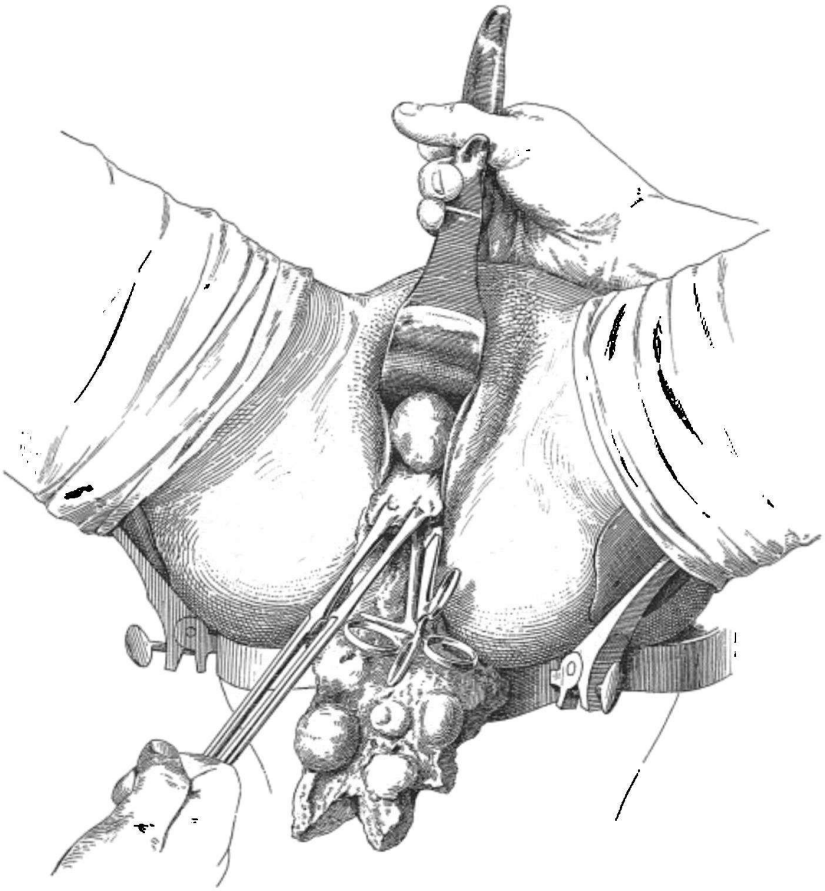

Fig. 352. — Id. Une première portion de la tumeur est déjà extraite et le ligament large gauche a dû être pincé. Traction sur un V supérieur et luxation d'un dernier fibrome sous-séreux hors de la vulve.

en Y, jusqu'à ce que l'on ait accès jusqu'à la masse néoplasique.

2e et 3e Temps de l'opération. — Les premiers fibromes apparaissent le plus souvent dès que le V médian commence à faire saillie hors de

la vulve. On perfore la masse fibromateuse avec le tube tranchant; le V médian est poursuivi aussi haut que possible, et les fibromes interstitiels de petit volume qui apparaissent sont successivement arrachés avec

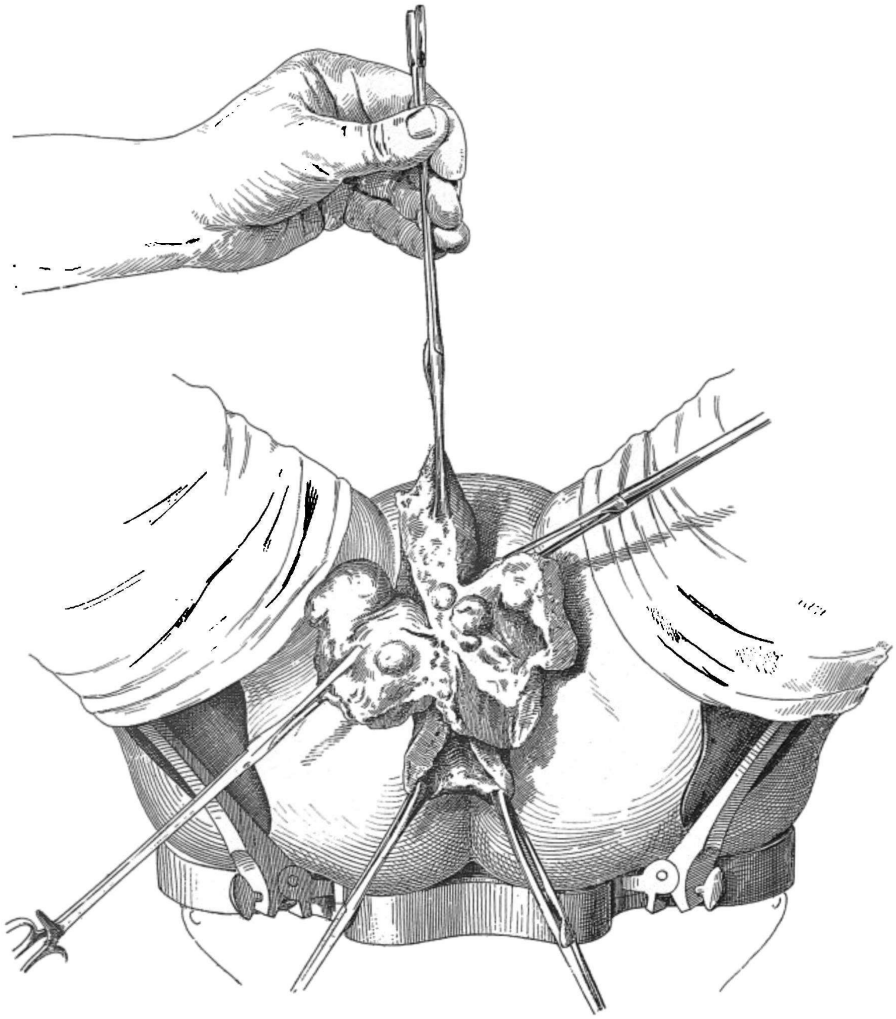

Fig. 353. — Id. Le morcellement losangique a été poursuivi sur le fond de l'utérus, après ablation de tout ce qui pendait à la vulve. Des tractions simultanées sur le V médian et sur les V latéraux, abaissent ce qui reste du corps de l'utérus, qui apparaît entr'ouvert hors de la vulve.

une pince à griffes, avec une pince gouge ou bien avec une puissante érigne hélicoïdale.

La figure 349 représente l'extraction avec la pince gouge, au-dessous du V médian, d'un premier fibrome interstitiel d'un certain volume.

On voit, à la position des deux pinces postérieures, que la bascule de l'utérus en avant, produite par les tractions sur le V médian, a eu pour effet de faire remonter le col, qui avait été primitivement attiré hors de la vulve, vers le cul-de-sac de Douglas.

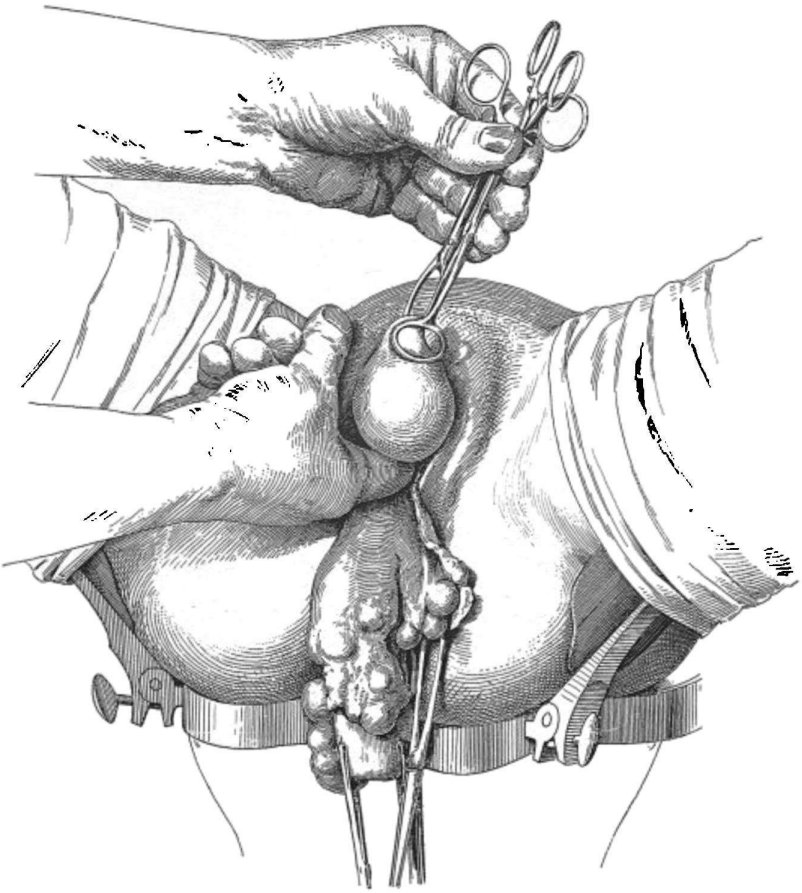

Fig. 354. — Id. L'utérus est attiré en bas. Le chirurgien le laisse pendre au-devant de la fourchette et procède à l'extraction d'une volumineuse salpingite.

Il faut inciser le cul-de-sac péritonéal antérieur. Le V médian, dont l'abaissement est rendu possible par l'ablation des premiers fibromes interstitiels, est attiré à la vulve et l'écarteur antérieur est enlevé; l'index et le médius distendent la boutonnière vaginale, le V médian est abaissé de nouveau et deux nouvelles sections latérales sur la coque utérine permettent d'ouvrir le cul-de-sac péritonéal antérieur.

L'utérus est souvent retenu dans la profondeur par la saillie d'un

fibrome sessile sous-péritonéal, qui s'accroche au-dessus du pubis. Dès que l'index reconnaît un de ces fibromes sous-péritonéaux, il s'efforce de le déprimer et de l'abaisser. Les tractions sur le V médian, que l'on saisit, s'ajoutent aux pressions directes qui sont exercées par l'index sur

Fig. 355. — Autre cas. — Photographie du temps de l'opération qui a été représenté figure 353.

la partie supérieure du segment fibromateux en voie d'extraction, et la masse apparaît tout à coup à la vulve.

Deux sections convergentes détachent presque entièrement cette partie de la tumeur, qui vient pendre au-devant de l'anus (fig. 352). Les pinces de Museux sont fixées sur un V supérieur, et, après que l'on a réussi l'extraction de plusieurs autres fibromes centraux, on parvient à dévider le reste de la tumeur, puis le fond de l'utérus.

Il y a souvent au fond de l'utérus plusieurs fibromes sous-péritonéaux pédiculés. Le doigt les reconnaît. Si le fibrome pédiculé qui fait

Fig. 356. — Hystérectomie vaginale dans un cas de fibro-myomes interstitiels. Au milieu, l'utérus, col et parois postérieures, avec les annexes des deux côtés. En bas, 2 cylindres taillés avec le tube tranchant. Autour, fragments fibromateux et fibro-myomes interstitiels. (Réduction au tiers.)

le plus d'obstacle à l'extraction est latéral, un dernier V est taillé sur la corne correspondante de l'utérus. Des tractions sur ce nouveau V,

aidées par les manœuvres intra-pelviennes de l'index et du médius, dépriment la partie supérieure de la tumeur, la guident au dehors, et font apparaître la masse à la vulve.

Le V médian est abaissé de nouveau ; deux nouvelles incisions latérales permettent l'application de deux pinces à griffes sur d'autres points de la coque utérine ; cette dernière s'inverse petit à petit, et une traction finale sur une des masses fibromateuses centrales fait apparaître à la vulve le fond de l'organe.

Pendant ces manœuvres de bascule, le col a remonté vers le cul-de-sac de Douglas. Des tractions sur les deux pinces commissurales l'amènent à son tour hors du vagin.

Le fond de l'utérus pend au-devant de la fourchette, et l'on procède à l'ablation des annexes, qui sont souvent altérées et volumineuses.

La technique de l'ablation des annexes a été décrite ci-dessus.

Ces opérations, qui sont très laborieuses lorsque l'ensemble de la tumeur pèse 800, 1 200 et jusqu'à 1 800 grammes, durent rarement plus de vingt à trente minutes. Si elles semblaient devoir se prolonger davantage, je conseille de faire de préférence l'hystérectomie abdominale totale.

Il pourrait arriver aussi que l'opération, commencée par le vagin, vînt à présenter des difficultés presque insurmontables. Je conseille, en pareil cas, d'abandonner la voie vaginale, et de placer sans retard la malade dans la position de Trendelenbourg, pour enlever la tumeur par la laparotomie.

MANŒUVRES SPÉCIALES APPLICABLES A DES CAS PARTICULIERS

Plusieurs particularités peuvent se présenter au cours de l'hystérectomie vaginale, dans les cas de fibromes interstitiels multiples.

1° Difficulté d'ouvrir le cul-de-sac de Douglas

L'impossibilité d'ouvrir, au premier temps de l'opération, le cul-de-sac péritonéal postérieur, se présente lorsqu'un fibrome postérieur interstitiel juxta-cervical a refoulé très haut le cul-de-sac de Douglas. Ce dernier n'est alors ouvert qu'à la fin de l'opération, au moment de de la forcipressure des ligaments larges.

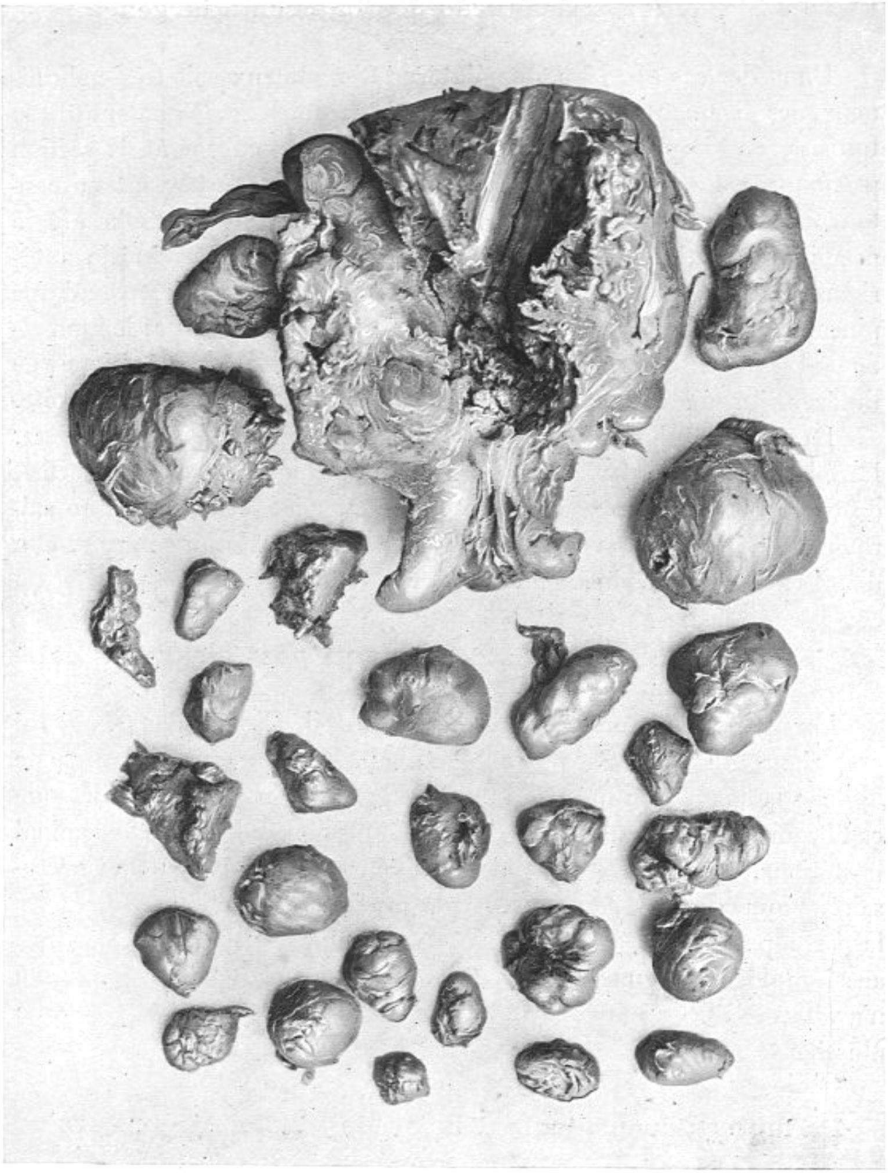

Fig. 357. — Hystérectomie vaginale dans un cas de fibro-myomes interstitiels multiples. En haut, l'utérus, col et paroi postérieure, avec les annexes. En bas, les fibromes interstitiels. (Réduction au tiers.)

2° Section prématurée des ligaments larges

Dans des cas où, bien que l'utérus fibromateux soit très volumineux, les ligaments larges s'insèrent au-dessous de l'équateur de la tumeur, on simplifiera beaucoup l'opération en pratiquant la section prématurée d'un ou deux ligaments larges. Le doigt ayant pu contourner, par exemple, le bord supérieur du ligament gauche dès la première tentative d'exploration par la boutonnière péritonéale antérieure, le ligament large de ce côté est sectionné au-dessous d'une pince, appliquée soit de haut en bas, soit de bas en haut, et le morcellement est continué sur le bord gauche et sur la face antérieure de l'utérus, jusqu'à extraction du fond de l'organe et de la corne droite.

La corne la plus volumineuse est généralement extraite la dernière. Parfois, lorsqu'elle devient accessible, un dernier fibrome interstitiel, de trop gros diamètre pour être extirpé entier à l'aide de l'érigne spiroïde, doit être évidé avec le tube tranchant, puis sectionné en V, afin d'être extrait par dévidement.

3° Fibromes interstitiels de la paroi postérieure du col

Lorsqu'un fibrome très volumineux est développé dans la paroi postérieure du col, il est possible que cette tumeur postérieure rende difficile la bascule du fond de l'utérus en avant. En pareil cas, dès que ce fibrome est reconnu, c'est-à-dire dès l'incision du cul-de-sac vaginal postérieur, on le perfore à l'aide du tube tranchant. Il peut être nécessaire, pour atteindre ces tumeurs, de pratiquer la section médiane de la paroi postérieure du col utérin. Le fibrome postérieur est extrait aussi rapidement que possible. La vessie est ensuite décollée, si elle n'avait pu l'être antérieurement, et l'opération est terminée comme plus haut.

4° Rupture du pédicule d'un ou de plusieurs fibromes sous-péritonéaux

Lorsqu'il existe à la surface d'un gros utérus fibromateux plusieurs tumeurs sessiles ou pédiculées, il est prudent de les reconnaître le plus tôt possible par le cul-de-sac vaginal antérieur, afin de ne pas risquer, si le pédicule de l'une d'elles vient à se rompre, de l'abandonner dans le bassin, où elle se sphacélerait, déterminant une péritonite mortelle.

Cette rupture du pédicule des fibromes sous-péritonéaux m'est plusieurs fois survenue.

Je l'ai toujours reconnue en temps voulu, et j'ai extrait, après l'ablation de l'utérus et des annexes, la tumeur qui était devenue libre dans le péritoine. Le fibrome qui s'est détaché peut être tellement volumineux, qu'on soit obligé de le morceler à son tour.

Si la tumeur qui est devenue libre a fui dans la profondeur, on arrive toujours à la reconnaître en combinant le toucher vaginal intrapéritonéal au palper abdominal. Le fibrome est reconnu avec le doigt, on le met en évidence entre deux écarteurs, on le saisit et on l'extirpe.

5° Adhérence à l'épiploon d'une masse supérieure sessile et dégénérée

Un cas plus exceptionnel et plus grave est l'enclavement d'une de ces tumeurs pédiculées au milieu d'adhérences épiploïques. J'ai observé une seule fois cette complication ; la malade était très grasse ; la masse supérieure du néoplasme, devenue libre, a remonté au voisinage de l'estomac. J'ai pratiqué immédiatement la laparotomie. Le lobe adhérent à l'épiploon était sarcomateux, et il s'était détaché sans grand effort du reste de l'utérus, lui-même dégénéré.

HYSTÉRECTOMIE POUR PROLAPSUS UTÉRIN

L'hystérectomie vaginale est le meilleur procédé de cure radicale du prolapsus utérin invétéré.

L'ablation de l'utérus répond, en pareil cas, à l'indication principale, mais elle ne peut pas remédier au relâchement de la vulve. L'hystérectomie pour prolapsus doit être complétée par la réfection du plancher périnéal et par la résection de tout ce qui est exubérant de la muqueuse vaginale.

Je combine habituellement à l'extirpation de l'utérus, dans le cas de prolapsus, la colporaphie antérieure et la colpopérinéoraphie.

L'ablation de l'utérus, dans les cas de prolapsus invétéré, n'est pas aussi simple qu'on pourrait le penser de prime abord, et l'isolement de la vessie, notamment, peut présenter, au milieu des tissus hypertrophiés et indurés qui l'entourent, de grandes difficultés. L'épaisseur de la muqueuse vaginale herniée à la suite du col est souvent considérable ; on y observe des cicatrices et des ulcérations. Le tissu sous-muqueux

est épaissi, et il a subi une transformation analogue à celle de la muqueuse vaginale, qui a pris un aspect cutané.

La limite inférieure de la vessie étant assez difficile à déterminer,

INSTRUMENTS POUR L'HYSTÉRECTOMIE VAGINALE DANS LE CAS DE PROLAPSUS

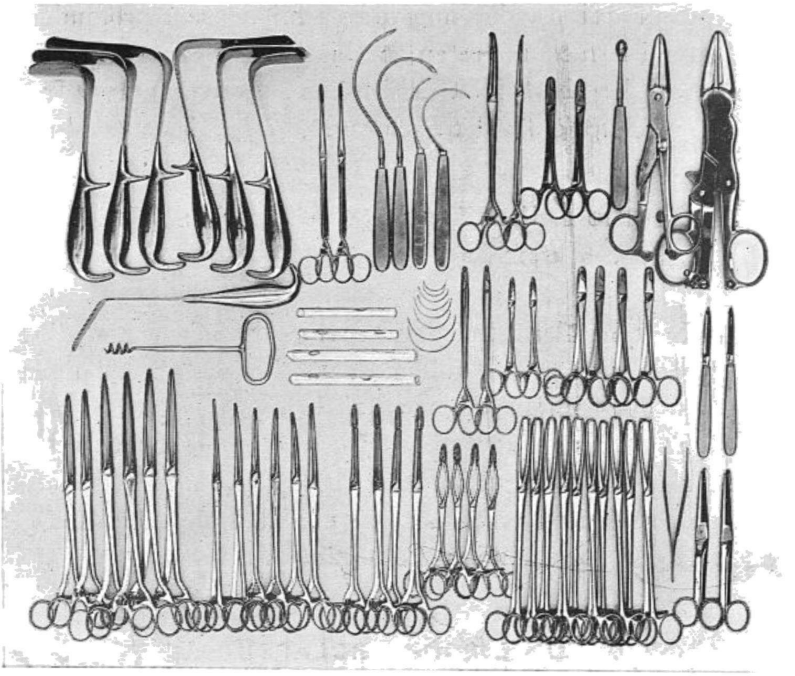

Fig. 358.

De bas en haut et de droite à gauche : 2 paires de forts ciseaux droits, 1 pince à griffes, 10 pinces de Museux, 4 pinces à anneaux ovalaires, 4 pinces à anneaux excentrés, de Doyen, 6 longues pinces courbes, 4 pinces à mors élastiques, de Doyen, pour les ligaments larges, et 2 pinces de renfort.

2 bistouris, 4 pinces à artères à mors courts, de Doyen, 2 pinces porte-aiguilles à mors droits et 2 pinces porte-aiguilles à mors excentrés, de Doyen, des aiguilles à chas fendu, 4 drains de verre, 1 érigne hélicoïde et 1 écarteur oblique.

2 écraseurs de Doyen, grand et petit modèle, 1 curette, 2 pinces pour les veines, 2 pinces à grande courbure pour la ligature, 2 aiguilles acérées et 2 aiguilles mousses, de Doyen, 2 pinces tire-balles, et 6 écarteurs vaginaux, de Doyen.

même par le cathétérisme, j'ai pris l'habitude de pratiquer l'hystérectomie, dans ces cas, en renversant l'utérus par le cul-de-sac de Douglas.

En effet, tandis que le col et le bas-fond vésical sont entourés par une gangue celluleuse œdématiée et résistante, le cul-de-sac péritonéal postérieur demeure facilement accessible, et il se trouve ouvert dès les

Fig. 359. — Prolapsus du col utérin hors de la vulve.

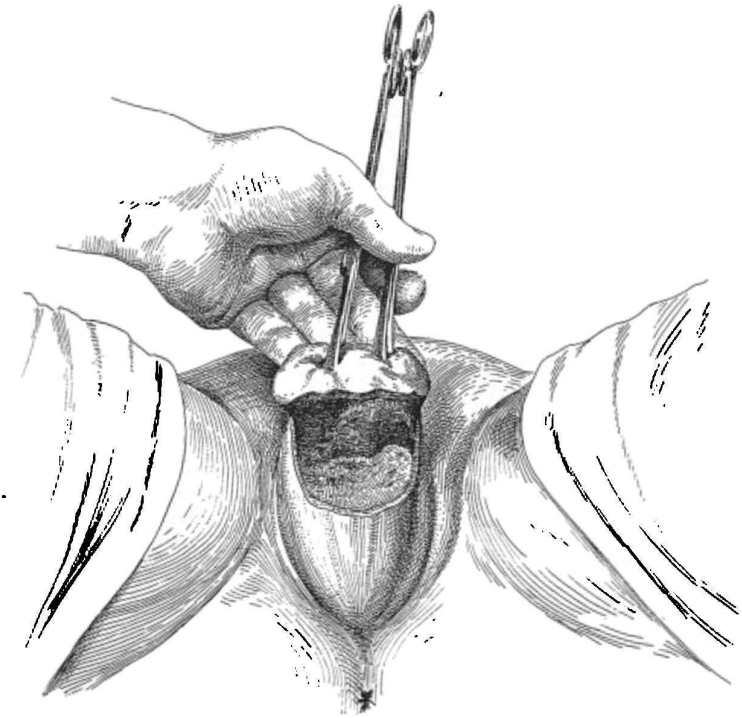

Fig. 360. — Id. Hystérectomie vaginale. Le col est attiré en haut Section du cul-de-sac vaginal postérieur.

premiers coups de ciseaux. On extrait l'utérus par bascule en arrière, et la vessie n'est isolée qu'en dernier lieu ; les ligaments larges sont

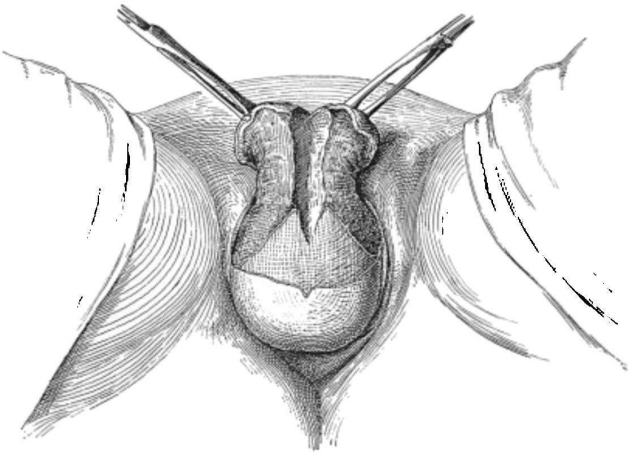

Fig. 361. — Id. Incision médiane de la paroi postérieure du col et ouverture du péritoine.

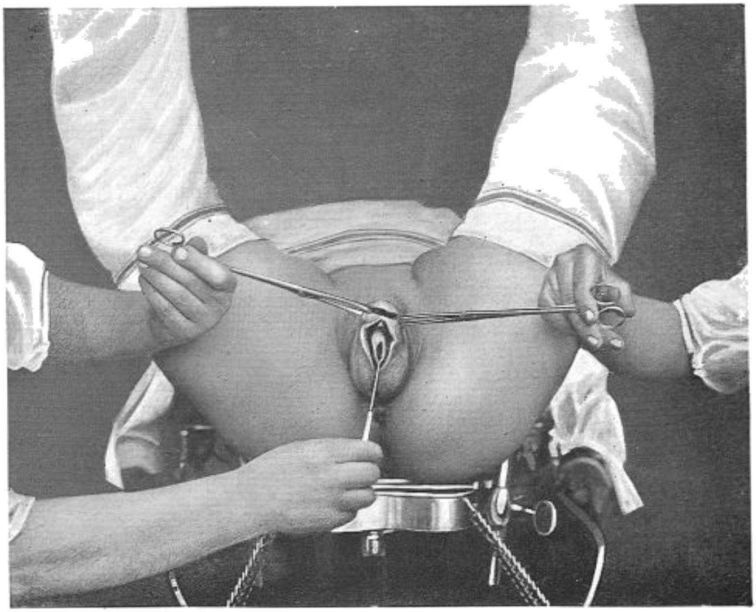

Fig. 362. — Id. Incision longitudinale de la paroi utérine postérieure et ouverture du cul-de-sac de Douglas.

liés, le péritoine est refermé par une suture en surjet, et l'on pratique dans la même séance la colporaphie antérieure, puis la colpopérinéoraphie.

OPÉRATION

1er Temps. — Ouverture du cul-de-sac de Douglas, hémisection médiane postérieure du col et extraction du fond de l'utérus. Le col est attiré en haut et en avant, et la muqueuse du cul-de-sac vaginal postérieur est sectionnée transversalement avec de forts ciseaux.

Fig. 363. — Id. Luxation du fond de l'utérus à la vulve.

Une incision médiane est pratiquée longitudinalement sur la paroi postérieure du col, jusqu'au péritoine.

L'orifice de la séreuse est agrandi avec les doigts, et le fond de l'utérus devient visible ; on l'attire au dehors.

2e Temps. — Hémisection postéro-antérieure de l'utérus, et décollement de la vessie. L'hémisection postérieure est prolongée sur le fond de l'utérus, puis sur sa paroi antérieure, jusqu'au museau de tanche ; la vessie se détache petit à petit. L'utérus se sépare en deux moitiés,

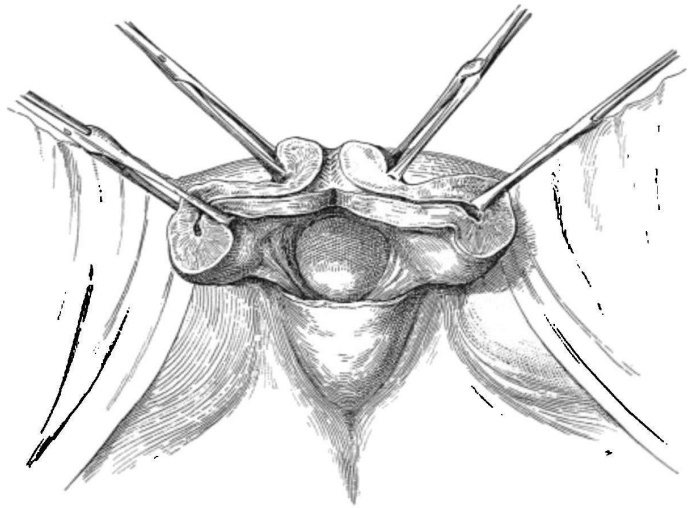

Fig. 364. — L'hémisection médiane du corps de l'utérus est terminée. On procède à l'hémisection de la paroi antérieure du col, ce qui met en évidence la vessie.

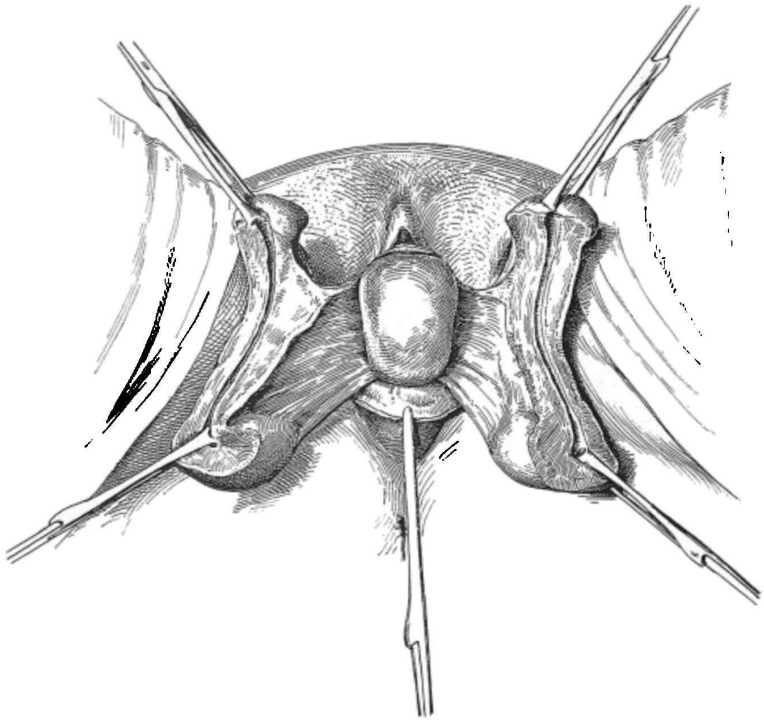

Fig. 365. — Id. Les deux moitiés de l'utérus sont hors de la vulve. La vessie fait hernie entre les ligaments larges.

en rétroversion. La section de la muqueuse du cul-de-sac vaginal antérieur est enfin complétée de chaque côté, et le col est arraché aussi loin que possible, avec les doigts, de ses connexions ligamentaires inférieures.

Certains utérus ne donnent pas de sang; d'autres, très congestionnés, sont le point de départ d'une hémorrhagie en nappe assez abon-

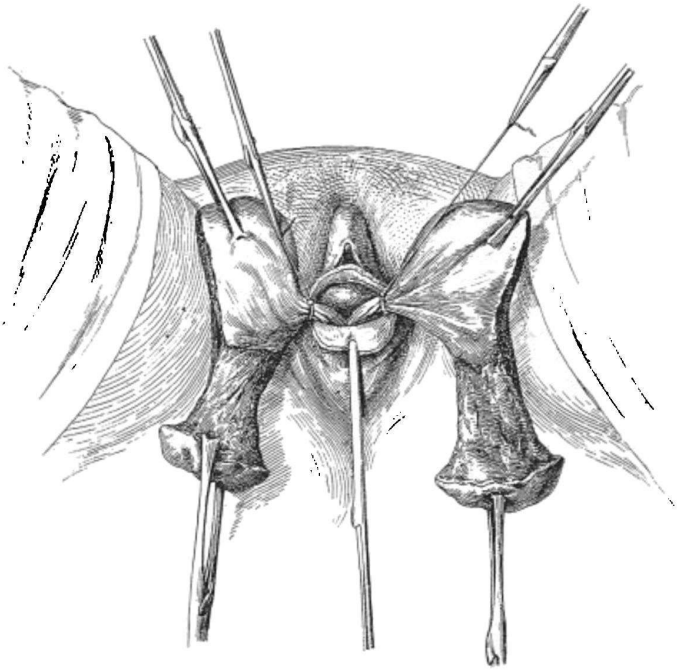

Fig. 366. — Id. Rotation de chacune des moitiés de l'utérus de 180° sur son axe, de manière à pédiculiser les ligaments larges. Ligature des ligaments larges entre l'utérus et les annexes. La vessie a été refoulée dans la profondeur.

dante. Quelques pinces sont placées, s'il y a lieu, sur les points qui saignent.

3e *Temps*. — *Torsion et ligature des ligaments larges*. Je fais alors subir à chacune des moitiés de l'utérus une torsion de 180 degrés. Les ligaments larges prennent la forme de deux cordons arrondis du diamètre inférieur à celui du petit doigt. On les écrase avec les pinces à pression progressive. Une ligature est appliquée de chaque côté au-dessus des annexes. Chez la femme très âgée, on peut laisser les annexes, ce qui simplifie l'opération.

La ligature des pédicules est pratiquée de la manière suivante : le

ligament large est d'abord lié en masse, puis le fil est passé deux fois, par transfixion, puis noué, au-dessous de la première ligature. On fait ensuite une quatrième ligature circulaire. Les pédicules ligamentaires sont ainsi étranglés circulairement, puis en deux moitiés. La double transfixion de ces pédicules assure la fixité des ligatures.

Les chefs des fils sont saisis de chaque côté avec une pince à forci-pressure.

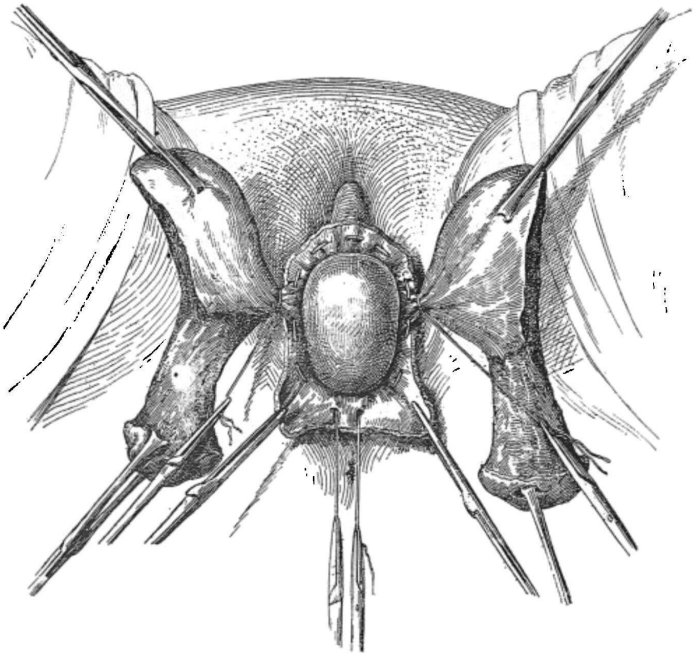

Fig. 367. — Id. Disposition du fil en cordon de bourse qui fermera le péritoine, en fixant de chaque côté les pédicules utérins. La hernie vésicale s'est momentanément reproduite.

4e Temps. — Fermeture du péritoine et section des ligaments larges.

Les deux moitiés de l'utérus pendent à la vulve; la vessie est repoussée dans la profondeur à l'aide d'une compresse, elle est maintenue entre les mors d'une pince, et les lambeaux péritonéaux antérieur et postérieur sont mis en évidence. On procède à la toilette du péritoine. Puis on passe, tout autour de l'orifice béant, un fil de soie que l'on dispose comme le cordon d'une bourse, en prenant soin de traverser de chaque côté les pédicules ligamentaires à quelques millimètres au-dessus des ligatures.

Il est souvent utile, au cours de cette manœuvre, de pratiquer des tractions latérales sur les deux moitiés de l'utérus, afin de bien mettre

en évidence, en les abaissant, les lambeaux du péritoine pelvien.

Dès que le fil est disposé convenablement, on exerce sur ses deux chefs des tractions progressives, et l'on fronce avec soin la ligne de réunion péritonéale. La vessie, qui fait hernie au moment de l'ablation de la compresse profonde, est réduite; les deux moitiés de l'utérus

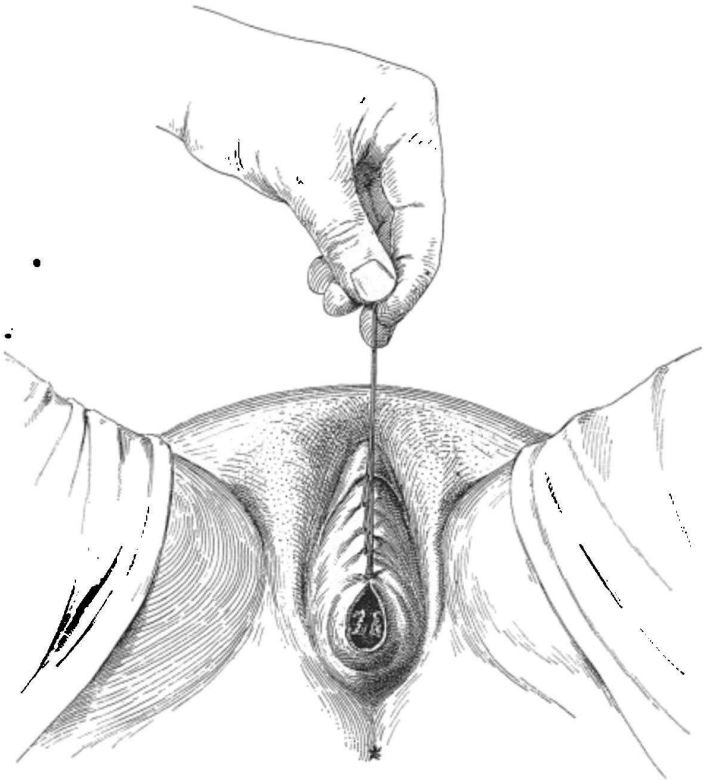

Fig. 368. — Id. Résection et suture des parois vaginales antérieures exubérantes (colporaphie antérieure). On voit au-dessous la boutonnière vaginale et les deux pédicules utérins.

sont réséquées au-dessous des ligatures ligamentaires et le fil péritonéal est complètement serré, puis noué.

La séreuse est alors fermée. Les fils latéraux et médians sont coupés les premiers, à une certaine distance, et le fil péritonéal est coupé au ras du nœud.

5e *Temps*. — *Colporaphie antérieure*. La paroi antérieure du vagin, qui a été décollée de la vessie au moment du détachement du col, est isolée avec les doigts jusqu'au voisinage de la vulve. On la résèque de manière à obtenir une large perte de substance ovalaire.

La suture est faite d'arrière en avant, en surjet, avec du catgut n° 2.

6e Temps. — *Colpopérinéoraphie.* L'index et le médius gauches sont introduits dans l'anus, la paroi vaginale antérieure est réduite dans la profondeur et on pratique, par le procédé déjà décrit, la colpopérinéoraphie. Les sutures profondes sont faites avec du catgut n° 2; on suture le périnée à la soie; les fils périnéaux sont coupés près des nœuds.

Cette triple opération donne, dans les cas de prolapsus invétéré, un

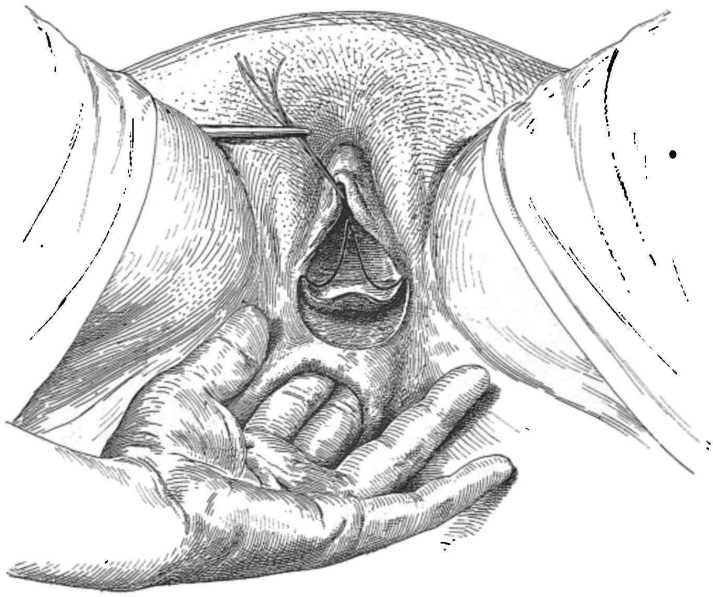

Fig. 369. — Id. Colpopérinéoraphie terminale. 1er temps. Dissection du lambeau vaginal postérieur.

résultat parfait. Elle est inoffensive et peut être réalisée jusqu'à 70 ans.

On remarquera que je pratique exclusivement dans ces cas la ligature des ligaments larges, après écrasement de chaque pédicule.

Je considère en effet l'écrasement extemporané, suivi de ligature, comme la méthode de choix pour l'hémostase définitive, toutes les fois qu'on peut l'exécuter avec sécurité.

Je ferme ensuite complètement le péritoine pelvien par une ligature en cordon de bourse; cette ligature passe de chaque côté au-dessus des ligatures des pédicules latéraux de l'utérus et des annexes, qui se trouvent rejetés vers le vagin.

Cette fermeture complète du péritoine par la suture en cordon de bourse est faite à découvert et hors de la vulve (fig. 367).

ÉVOLUTION SÉNILE DE CERTAINS FIBROMES UTÉRINS

J'ai extirpé le 17 janvier 1900, chez une femme de 70 ans, un utérus fibromateux qui occasionnait des métrorrhagies à répétition au point de faire croire à l'existence d'un cancer de la cavité utérine.

Les antécédents de la malade ne présentèrent rien de particulier jusqu'à la ménopause, qui s'établit à 55 ans, sans aucun incident.

A l'âge de 66 ans survint une métrorrhagie assez abondante, sans douleurs et sans symptômes prémonitoires. L'hémorrhagie se reproduisit le mois suivant. Depuis cette époque, les métrorrhagies eurent lieu tous les quinze jours environ, quelquefois plus souvent. La quantité de sang n'était pas considérable chaque fois, mais elle était suffisante pour affaiblir la malade. Le col était sain. Le corps de l'utérus présentait le volume du poing. Le diagnostic rationnel était celui du cancer du corps de l'utérus.

L'hystérectomie vaginale fut pratiquée par la méthode des ligatures; elle dura 10 minutes. L'examen de la pièce démontra qu'il s'agissait d'un fibrome de petit volume, et la marche des accidents semble prouver que ce fibrome ne s'est développé qu'après la ménopause, pour déterminer à l'âge de 66 ans, au moment où il est devenu sous-muqueux, des hémorrhagies identiques à celles qu'on observe habituellement, en pareil cas, chez les femmes encore réglées. La malade guérit sans complications.

J'ai observé, quelques années auparavant, un cas analogue où les métrorrhagies, survenues à l'âge de 66 ans, étaient symptomatiques de l'évolution d'une série de fibromyomes interstitiels et sous-muqueux. L'intervalle qui avait séparé la ménopause du retour des hémorrhagies avait été, chez cette femme, de deux ans à peine. J'ai extirpé l'utérus : il n'y avait aucune trace de cancer.

Chez l'autre malade, qui était âgée de 70 ans, la ménopause était établie depuis onze années lorsque se produisit la première métrorrhagie. Le fibrome était donc en pleine évolution à l'âge de 70 ans. Son petit volume à cette époque, quatre ans après le début des pertes sanguines, tend à prouver que la tumeur n'a commencé à se développer d'une manière appréciable que huit ou dix ans après la ménopause.

Cette observation concluante d'un fibromyome à évolution sénile mérite d'être signalée pour réfuter l'erreur trop communément admise de la régression habituelle de ces tumeurs après la ménopause[1].

1. *Rev. crit. de méd. et de chir.*, n. 8, 1900.

OPÉRATIONS PAR LA VOIE ABDOMINALE

La laparotomie convient aux lésions utérines et péri-utérines à évolution nettement abdominale.

Je décrirai d'abord les interventions extra-péritonéales pratiquées dans les cas de hernie inguinale de l'ovaire et de phlegmon du ligament large, puis j'aborderai la laparotomie dans ses différentes applications : ouverture simple des foyers péri-utérins purulents; castration tubo-ovarienne et castration totale pour lésions inflammatoires de l'utérus et des annexes; ablation des fibromes pédiculés du fond de l'utérus; hystérectomie abdominale totale pour fibromes ou pour néoplasmes malins. J'étudierai dans un chapitre spécial les interventions dans les cas de grossesse extra-utérine et de dystocie, notamment l'opération césarienne et l'opération de Porro.

HERNIE DE L'OVAIRE

La hernie de l'ovaire dans le trajet inguinal est assez fréquente; elle donne lieu à des symptômes péritonéaux réflexes qui peuvent en imposer pour un étranglement herniaire vrai.

L'obscurité du diagnostic est assez habituelle tant que le chirurgien n'a pas sous les yeux l'organe hernié, et la coïncidence du pincement d'une anse intestinale n'est pas très rare.

Il faut toujours songer, lorsque l'on est appelé à examiner un cas de hernie inguinale étranglée chez la femme, à la possibilité d'une ectopie ovarienne. Comme la hernie ovarienne peut s'accompagner d'une hernie de l'intestin, l'opération doit être pratiquée sans retard.

OPÉRATION

La tumeur inguinale est mise à découvert par une incision parallèle à l'arcade crurale, le sac est reconnu, puis on l'incise. Si l'on rencontre l'ovaire, qui est souvent, en pareil cas, polykystique et méconnaissable, le pédicule intra-inguinal de la hernie doit être examiné avant d'être lié, car une anse intestinale pourrait s'y trouver incluse.

Si la hernie est mixte, l'intestin est réduit et l'ovaire est réséqué, au-dessous d'une ligature. Si l'ovaire est seul en cause, on l'extirpe et l'on ferme le sac, puis l'anneau inguinal.

La fermeture du canal inguinal sera complète.

HISTORIQUE DES INFLAMMATIONS PÉRI-UTÉRINES

Les recherches d'Astruc (1770) et de Lieutaud (1776) sur la propagation de l'inflammation de l'utérus aux trompes et aux ovaires furent à peu près contemporaines de la description de la phlébite par Hunter (1773), puis de la lymphangite par Assalini (1787) et Sœmmering (1795), qui étendirent les premiers à la pathologie la découverte des vaisseaux blancs par Aselli (1622).

Gasc (1802), Laënnec (1804), paraissent avoir méconnu les travaux antérieurs sur l'inflammation des trompes; ils ne s'attachèrent qu'à l'étude de la péritonite puerpérale. Breschet (1818-1819) fit connaître en France la phlébite[1], en traduisant les œuvres d'Hodgson. Davis (1823), Guthrie (1826) et Lee (1829) tirèrent parti des notions acquises; ils démontrèrent que la phlegmatia alba dolens[2] n'était qu'une phlébite crurale, ayant pour point de départ les sinus veineux de l'utérus.

Allard (1824), Andral (1824 et 1826), Gendrin (1829), Cruveilhier et Velpeau (1830-1836) donnèrent à leur tour une bonne description des lymphangites.

Nonat signala en 1832 la présence du pus dans les lymphatiques utérins à la suite de l'accouchement. Velpeau et Duplay firent en 1836 les mêmes constatations. Ces auteurs ne s'attachèrent toutefois, pour

1. On croyait, au temps d'Ambroise Paré, que les accidents observés au bras à la suite de la saignée étaient dus à la piqûre d'un nerf ou d'un tendon. Telle fut l'interprétation de la saignée malheureuse faite au roi Charles IX par Portail et que relate A. Paré. Hunter, le premier (1773), démontra qu'il s'agissait d'une inflammation de la membrane interne des veines, et ce fut Breschet qui inventa le nom de « phlébite ».

2. La « phlegmatia alba dolens » a été mentionnée pour la première fois par Moriceau (1721), qui attribua « l'enflure des jambes et des cuisses des nouvelles accouchées à un reflux des humeurs qui devaient être évacuées par la vidange », c'est-à-dire à la rétention des lochies. Puzos et Levret imaginèrent la théorie du « dépôt » ou de « l'engorgement laiteux ». R. White (1784) en fit la conséquence de « l'obstruction des lymphatiques du membre inférieur ». Sa conception était toute théorique et elle ne reposait sur aucune démonstration anatomique. L'expression de « phlegmatia alba dolens » a été imaginée par Hull (1800).

ce qui concerne la pathologie utérine, qu'aux grandes suppurations d'origine puerpérale.

Cruveilhier (1834) et Duplay (1836) rassemblèrent de nouveaux documents relatifs à la phlébite et la firent rentrer dans l'histoire générale de l'infection purulente. Tous deux, en observateurs d'élite, avaient étudié de pair la phlébite et la lymphangite puerpérale, et ils avaient remarqué la fréquence plus grande de cette dernière. Aussi Chassaignac a-t-il écrit en 1859 que Cruveilhier, en deux années de séjour à la Maternité, n'aurait constaté à l'autopsie, contre plus de 100 lymphangites utérines, que sept ou huit cas bien avérés de phlébite. Le grand mérite de Cruveilhier est d'avoir pressenti les doctrines microbiennes en faisant jouer, dans la phlegmatia alba dolens, le rôle principal à l'inflammation des parois veineuses.

Bouchut (1844) et Virchow (1854) firent un pas en arrière en considérant au contraire les caillots de la phlegmatia comme primitifs et en subordonnant à ces thromboses, dites marastiques, l'altération des parois vasculaires.

Baudelocque signala en 1830 la stérilité consécutive aux cas non mortels de pelvipéritonite puerpérale. « On conçoit, dit-il, que les membranes de nouvelle formation, en faisant contracter aux trompes et aux ovaires des rapports vicieux, en les éloignant l'un de l'autre, en fermant l'orifice des trompes, deviennent un obstacle insurmontable à la fécondation. »

Walter (*De morbis peritonii*) avait déjà remarqué la fréquence des adhérences pelviennes; il attribuait également à l'inflammation du péritoine qui entoure l'ovaire et à l'obstruction des trompes la stérilité des filles publiques.

Mercier (1838) fit les mêmes observations et il insista sur la fréquence de l'origine blennorrhagique des lésions péri-utérines. Ces auteurs ont évidemment observé les diverses formes de salpingite et de pelvipéritonite, qui furent décrites plus tard.

Grisolle (1838) et Bourdon (1841) « étudièrent les abcès de la fosse iliaque » et les « tumeurs fluctuantes du petit bassin », sans mentionner les lésions des annexes.

La première interprétation clinique des indurations inflammatoires du petit bassin chez la femme appartient à Lisfranc (1843), qui crut devoir les attribuer à l'engorgement de l'utérus.

Lisfranc mentionna les collections suppurées de l'ovaire, il signala leur ouverture spontanée au niveau de la peau, et il préconisa, dans les cas où la tumeur paraît adhérente au péritoine pariétal, la ponc-

tion capillaire exploratrice ou même, s'il y avait lieu, l'incision directe avec le bistouri et le passage d'un séton.

Nonat (1850), Valleix (1853) et Gallard (1855) prétendirent que les indurations attribuées par Lisfranc à l'engorgement de l'utérus étaient distinctes de cet organe; ils les localisèrent dans le tissu cellulaire péri-utérin.

Cette théorie faisait de nombreux adeptes, lorsque Bernutz et Goupil (1857) eurent l'occasion d'autopsier deux malades longtemps observées par Nonat. Ils démontrèrent par une dissection minutieuse que les lésions intrapéritonéales et les masses indurées perceptibles, pendant la vie, au toucher et au palper, étaient constituées par des fausses membranes intrapéritonéales, enclavant dans une gangue indurée les viscères pelviens.

Ces auteurs ont parfaitement observé les lésions des annexes, et Pozzi a fait erreur en écrivant dans son *Traité de Gynécologie* (2e édition, p. 674) que « Bernutz et Goupil, après une description remarquable des phénomènes cliniques que nous rapportons maintenant à l'inflammation des trompes, les avaient attribués, sans exception, à des inflammations du péritoine pelvien, c'est-à-dire à des pelvipéritonites ». Il suffit de se reporter à leur livre (1862, p. 20, p. 28 et suivantes) pour constater qu'ils décrivaient avec le plus grand soin, au cours de leurs autopsies de pelvipéritonites, les lésions des annexes, et tout particulièrement l'état des trompes, dont le pavillon était distendu par du pus verdâtre. Ils prenaient soin de noter également l'aspect de la muqueuse et ils ont publié (p. 19) un excellent dessin de leur premier cas.

Dès le premier mémoire de Bernutz et Goupil (1857), Aran (1858) observa que le pus et les fausses membranes de la pelvipéritonite s'amassaient toujours au voisinage des annexes enflammées. Il insista sur la fréquence des altérations phlegmasiques des trompes et des ovaires et il leur subordonna les lésions péri-utérines.

Chassaignac (1859), dans son traité magistral, décrivit, après les phlegmons de la fosse iliaque, les suppurations de l'ovaire et de la trompe dans toutes leurs variétés. Il mentionne la formation des adhérences pariétales, l'ouverture des foyers dans l'utérus, la vessie, le vagin, l'intestin, le péritoine et les accidents consécutifs. Il recommande l'incision des foyers dès qu'ils font une saillie appréciable, et l'emploi soit d'un drain en Y, soit d'un drain en anse, passé par une contre-ouverture avec l'aide de son trocart courbe.

Chassaignac put ainsi, dans certains cas, conduire la canule de son

trocart, au travers d'un vaste foyer suppuré, du fond du vagin jusqu'au contact de la paroi abdominale antérieure; il perforait cette dernière et il passait un drain de la région sous-ombilicale au cul-de-sac postérieur du vagin. Siredey (1860) s'attacha tout particulièrement à la description de l'ovarite. Gallard (1869) le suivit dans cette voie.

Parmi les travaux plus récents, mais encore antérieurs aux premières opérations de castration tubo-ovarienne pour lésions inflammatoires de ces organes, on doit citer la thèse de Leteinturier (1872), qui mentionne 15 cas de mort par péritonite suraiguë après de simples opérations sur le col utérin; le mémoire de Lorain (1873), qui relate des cas de mort rapide survenue chez des femmes atteintes de lésions péri-utérines à la suite de simples injections vaginales, après le cathétérisme utérin, après l'ablation d'un polype, etc., etc.; et enfin la thèse de Seuvre (1874), qui fut inspirée par la lecture du livre de Bernutz et Goupil (1862).

Ce travail, basé en grande partie sur l'anatomie pathologique, est encore plein d'actualité et demeure l'un des meilleurs plaidoyers en faveur de l'intervention chirurgicale. Après une description détaillée des différentes variétés de salpingite, l'auteur a démontré la fréquence des complications mortelles de l'inflammation des trompes. Il a cité les observations de Leteinturier et de Lorain, et il les a enrichies de 37 cas inédits, comprenant : 8 observations de salpingites purulentes suivies de mort par péritonite; 12 observations de péritonites mortelles à la suite d'injections vaginales ou d'opérations pratiquées sur l'utérus, les trompes malades ayant déversé du pus dans le péritoine; 9 observations de mort à la suite d'hémorrhagie et de rétention sanguine dans les trompes enflammées ou obturées.

PATHOGÉNIE DES INFLAMMATIONS PÉRI-UTÉRINES

Le rôle des lymphatiques dans la pathogénie des lésions péri-utérines a été remis en lumière, après un long oubli, par Lucas-Championnière (1870) aussi bien dans l'état puerpéral que dans les inflammations extra-puerpérales.

Lucas-Championnière décrivit la disposition des réseaux lymphatiques superficiels et profonds de l'utérus et des annexes et il démontra qu'on les avait souvent confondus avec les veines, lorsqu'on attribuait à celles-ci un rôle prédominant dans les inflammations péri-utérines. Il signala la présence, sur les côtés de l'utérus, d'un ganglion lympha-

tique, et il en décrivit d'autres plus nombreux, disséminés jusqu'au contact des parois pelviennes.

Alph. Guérin (1878) fit à son tour jouer à un autre ganglion, décrit antérieurement par Cruveilhier et situé au voisinage du trou obturateur, le rôle principal dans la production des phlegmons qu'il dénomma « juxta-pubiens ». Ces doctrines furent vivement combattues.

Sappey prétendit contradictoirement que le ganglion de Guérin n'existait pas, et que les vaisseaux lymphatiques de l'utérus se rendaient « dans des ganglions situés au voisinage de l'artère iliaque primitive et dans les ganglions lombaires ». Les lymphatiques de la muqueuse, ajoute-t-il, se rendent parfois dans un petit ganglion, non constant, près de l'insertion du vagin sur le col.

Poirier (1889) a étudié avec soin les lymphatiques des organes génitaux de la femme.

Ces détails sont très importants pour éclaircir l'histoire des inflammations péri-utérines et particulièrement l'infection de la trompe et de l'ovaire par les voies lymphatiques.

Le rôle des lymphatiques est certainement prédominant.

1° *Phlegmon du ligament large.* — Le phlegmon du ligament large, dans toutes ses variétés, est la conséquence d'une infection d'ordre lymphatique; il en est de même de l'adéno-phlegmon juxta-pubien de Guérin.

2° *Ovarites et salpingites; pelvipéritonites.* — La pathogénie des salpingites et des ovarites suppurées a donné lieu à bien des controverses. Y a-t-il propagation de proche en proche, jusqu'à la muqueuse tubaire, d'une inflammation partie de la muqueuse utérine, ou bien s'agit-il toujours d'une infection par la voie lymphatique?

Ces deux processus peuvent évoluer isolément; le plus souvent ils évoluent simultanément. Il est difficile, en effet, de concevoir une infection de la muqueuse interne sans infection des réseaux lymphatiques si nombreux qui s'y ramifient.

LA LAPAROTOMIE ET L'HYSTÉRECTOMIE APPLIQUÉES AU TRAITEMENT DES INFLAMMATIONS PÉRI-UTÉRINES

Si l'on élimine, comme n'étant que de simples opérations palliatives, l'incision directe des tumeurs pelviennes suppurées et l'emploi du séton, préconisé par Lisfranc, de même que l'application d'un drain en anse, imaginé par Chassaignac, le traitement chirurgical des lésions inflammatoires péri-utérines date d'environ quarante ans.

En effet, l'opération de l'ovariotomie, pratiquée pour la première fois avec succès par Mac Dowel dans le Kentucky en 1809, était depuis longtemps vulgarisée pour les kystes et autres néoplasmes, lorsque Hégar (27 juillet 1872) et Battey (17 août 1872) pratiquèrent les premiers l'ablation des ovaires normaux. Leur but était d'amener une ménopause anticipée et de remédier ainsi à des cas de dysménorrhée et de névralgie de l'ovaire. Hégar perdit sa malade; il ne fit sa deuxième opération qu'en 1876, longtemps après que Battey avait vulgarisé sa méthode.

L'ablation unilatérale de l'ovaire, faite par Lawson-Tait le 11 février 1872 pour remédier à des douleurs pelviennes compliquées de réflexes nerveux, semble se rapporter à un kyste dermoïde de très petit volume. « La tumeur, non adhérente et grosse comme un œuf de pigeon, contenait une matière épaisse et grumeleuse. » L'absence de dents et de cheveux n'est pas une raison suffisante pour permettre de conclure ultérieurement qu'il s'agissait d'un abcès enkysté; et, même en admettant cette hypothèse, ce ne serait pas là l'opération de Battey et d'Hégar, qui avaient fait l'ablation bilatérale des ovaires normaux dans le but de supprimer la fonction menstruelle.

Lawson-Tait fait remonter au 1er août 1872 sa première castration pour fibro-myome. Cette opération, toutefois, demeura isolée, puisqu'il ne la répéta qu'une fois en 1873, deux fois en 1879, pour atteindre, à la fin de 1880, le chiffre total de 15, en mars 1883 celui de 50, et en 1891 celui de 265 (5e Congrès Fr. de Chir., p. 164). Les opérations de Lawson-Tait n'étaient pas encore publiées, lorsqu'en 1876 Trenholme et Hégar firent à leur tour l'ablation des ovaires dans des cas de métrorrhagies dues à des fibro-myomes. Hégar (1878) conseilla le premier, afin de ne pas risquer de laisser dans le ventre une partie de l'ovaire, de comprendre dans le pédicule un fragment plus ou moins long de la trompe; il aurait enlevé de propos délibéré, le 18 novembre 1877, un hydro-salpinx contenant un litre de liquide. En 1880, il avait pratiqué 50 ablations d'annexes pour lésions variées.

Martin fit en novembre 1877 sa première salpingectomie, et en février 1887 le même chirurgien comptait 77 ablations d'annexes, dont 45 unilatérales.

Mais personne autant que Lawson-Tait n'avait insisté sur l'importance de l'ablation simultanée des trompes et des ovaires. Il avait en effet remarqué la persistance possible des métrorrhagies après l'ablation bilatérale des ovaires et il a démontré le premier, en enlevant simul-

tanément les trompes dans toutes ses opérations, l'importance de ces dernières au point de vue de la fonction menstruelle. Lawson-Tait est donc sans contredit le chirurgien qui a le plus contribué à étendre et à vulgariser les indications de la castration tubo-ovarienne par la laparotomie.

Hégar se montrait plus réservé, et tout en admettant la possibilité de résultats durables dans des cas où les lésions étaient insignifiantes, il cherchait à restreindre les indications de l'opération aux cas où il existait une « *altération grave des trompes ou des ovaires, pouvant mettre la vie en jeu, et amener la mort dans un court espace de temps, ou bien capable de produire une infirmité de longue durée, enlevant tout bien-être et toute jouissance de la vie* ». On ne pouvait mieux formuler les indications de l'ablation des annexes.

Lawson-Tait n'a pas pratiqué de prime abord l'extirpation des poches pelviennes adhérentes, et, dans ses six premières opérations de laparotomie pour suppurations pelviennes, faites de 1878 à 1883, une de ses interventions n'est qu'une simple ouverture d'abcès par l'incision médiane, la poche s'étant trouvée adhérente à la paroi abdominale antérieure ; dans les cinq autres cas, la poche fut suturée à la paroi et drainée par cette voie.

En France, c'est à peine si Koeberlé (1878) mentionne les opérations de Battey, d'Hégar et de Trenholme, et ce n'est pas sans étonnement que nous voyons ce grand laparotomiste décrire, dans le *Dictionnaire de médecine et de chirurgie pratique*, l'ovarite simple et suppurée avec leurs complications, sans proposer la moindre intervention chirurgicale.

L'ablation des ovaires par la laparotomie fut pratiquée à Paris pour la première fois en 1882 par Péan, qui fit trois de ces opérations en 1883, et 3 en 1884. Sur ces 7 cas il n'enleva une fois qu'un ovaire (3 mars 1882) (Spencer Wels dut enlever l'autre six mois après). 6 malades sur 7 présentaient de nombreuses adhérences péri-utérines.

Lucas-Championnière, au service duquel j'ai eu l'honneur d'être attaché comme interne en 1882, a fait à la même époque l'ablation des ovaires par la laparotomie chez plusieurs femmes atteintes d'accidents hystériques ; il considérait l'ablation des ovaires normaux comme plus grave que l'ovariotomie pour tumeurs kystiques.

En 1885, Péan fit 3 nouvelles ablations d'annexes par la laparotomie. L'année suivante, il revit une de ses opérées de castration bilatérale du 25 mars 1882, à laquelle on avait fait également, quelques années auparavant, l'amputation du col utérin ; cette malade souffrait

de crises douloureuses plus intenses que jamais. L'utérus était resté douloureux, enflammé, et se trouvait retenu en rétroversion par des adhérences pelviennes. Péan, « sur la demande formelle du médecin, de la malade et de la famille », pratiqua l'hystérectomie vaginale (16 février 1886). Le 8 mars suivant, il enleva, par l'incision du cul-de-sac de Douglas, un ovaire procident, gros comme une mandarine. En juillet, il fit une castration bilatérale par la laparotomie et, quelques mois après, deux opérations par le vagin : une simple ablation d'annexes, des deux côtés cette fois, et une seconde hystérectomie vaginale (nov. 1886; voir Cliniques, t. VII, p. 833).

Il avait été engagé à cette deuxième opération par son succès du 16 février, et il fit l'ablation de l'utérus seul, « les annexes étant saines ». Le col fut isolé, en avant et en arrière, et détaché de la partie inférieure des ligaments larges après l'application préalable de pinces à demeure. Péan fit alors basculer l'utérus en arrière et l'excisa. Dans sa deuxième opération, il note ainsi le manuel opératoire : « Incision circulaire et dissection du col, ouverture des culs-de-sac péritonéaux, pincement des ligaments larges, excision de l'utérus, ligature des ligaments larges, fermeture de la plaie péritonéo-vaginale avec quatre anses métalliques. » Le 8 novembre 1887, Péan fit une nouvelle castration utérine chez une femme à laquelle il avait successivement enlevé les deux ovaires atteints de kyste dermoïde et multiloculaire le 14 avril 1885 et le 10 août 1886.

Le 12 décembre 1887, il opéra par le vagin un cas d'endométrite compliquée de salpingite, de pelvipéritonite, et de kystes suppurés des deux ovaires ; l'utérus volumineux, enflammé, douloureux, était immobilisé au milieu de tumeurs demi-liquides, prises par d'autres médecins pour des kystes tubaires, et pour lesquels on avait proposé la laparotomie. Péan reconnut, outre l'endométrite et les salpingites concomitantes, un kyste de l'ovaire gauche, enflammé, remontant jusqu'à l'ombilic, et fit l'ovario-hystérectomie vaginale. Il pratiqua l'ablation de l'utérus à l'aide de la section bilatérale du col et du corps; il fit basculer le fond de l'utérus et l'enleva grâce à l'application de 15 pinces à demeure. Voyant alors que les deux ovaires étaient kystiques, et reliés aux organes voisins par des adhérences générales, il les ponctionna, les isola avec le doigt, et les excisa avec les trompes, en appliquant sur leur pédicule 3 nouvelles pinces. Les ovaires contenaient, le gauche 2 verres, le droit, 5 verres de pus.

Le 20 décembre 1887, Péan opéra par la même voie une femme atteinte de métrite interne, de salpingite, et d'un kyste ovarique

gauche ouvert dans le rectum. Péan fit l'excision du col parce qu'il était trop friable, et, après avoir enlevé l'utérus, grâce à l'application de 10 pinces à demeure, il reconnut l'ovaire gauche kystique et les trompes au milieu d'adhérences générales : la tumeur ovarienne fut ponctionnée et il s'écoula d'une première loge un verre de liquide séreux; cette ouverture étant agrandie avec une longue pince, Péan aperçut une deuxième loge qui donna à la ponction un demi-litre de pus mêlé de matières fécaloïdes et de gaz; il a extrait ensuite un litre de liquide crémeux, il a exprimé les trompes, qui contenaient chacune un demi-verre de pus, et il les a laissées en place, ainsi que l'ovaire droit, en prenant le soin de réséquer, sans rompre les adhérences supérieures, les lambeaux du kyste ovarien suppuré, et de suturer à la plaie vagino-péritonéale ce qui en était conservé.

Ces deux premières opérations se rapportent, comme dit Péan lui-même, à des kystes de l'ovaire suppurés, c'est-à-dire à des suppurations pelviennes secondaires à des affections néoplasiques, et non pas à des ovaro-salpingites proprement dites.

Péan n'appliqua la castration utérine au traitement des suppurations péri-utérines primitives (ovarite, salpingite, pelvipéritonite) que le 6 mars 1888. Il répéta cette opération le 2 juin et le 30 août de la même année. Son opération du 12 juin se rapporte encore à une suppuration pelvienne secondaire. Il s'agissait d'un kyste ligamentaire contenant 2 litres de pus. (Voir Secheyron, p. 784, 608, 609, 785.)

Péan n'avait pas encore réglé son opération de morcellement telle qu'il la décrivit en 1890 au Congrès de Berlin (voir plus loin) et, sur 8 hystérectomies totales pour fibromes, pratiquées par lui en 1887, il n'a noté que trois fois l'excision du col.

A cette époque, les ablations d'annexes se faisaient donc à peine en France, car Péan n'en avait pratiqué que 18 en 6 ans, dont 11 laparotomies, 2 ablations d'ovaires par le vagin (une unilatérale), 5 hystérectomies vaginales (2 en 1886, 3 en 1887), et les Bulletins de la Société de Chirurgie ne mentionnent en 1887 que 5 opérations pour pyo et hémo-salpinx, dues à Bouilly, Terrillon, Pozzi et Routier.

Labbé, Lucas-Championnière, Terrier, Périer, etc., etc., firent également, à cette époque, des ablations d'annexes enflammées et adhérentes. La première opération de Terrillon date de novembre 1886.

Lawson-Tait avait alors en France la réputation de guérir par la laparotomie les péritonites suppurées; j'ai eu bientôt l'explication de ces succès opératoires, lorsque j'ai pu apprécier, au cours de mes laparotomies, combien différaient la gravité de la péritonite pelvienne

localisée et celle de la péritonite généralisée. Mes recherches bactériologiques me démontrèrent aussi que beaucoup de suppurations pelviennes étaient exemptes de bactéries, c'est-à-dire qu'elles n'étaient pas virulentes. C'est ainsi que des succès de prime abord incroyables s'expliquaient aisément, le pus se fût-il répandu au loin, pendant l'opération, dans la cavité péritonéale.

La question des suppurations pelviennes fut soulevée, à la Société de Chirurgie de Paris, le 2 juillet 1890, par une communication de Bouilly sur le traitement par l'incision vaginale d'une variété de « salpingo-ovarites suppurées ».

Péan, le 8 juillet suivant, fit à l'Académie sa première communication sur le traitement des suppurations d'origine utérine, ayant pour siège l'utérus et ses annexes.

« Le point de départ des lésions pelviennes étant le plus souvent l'utérus, Péan recommande de s'adresser tout d'abord à l'endométrite primitive. Les topiques astringents, la dilatation, le curetage, suffisent dans les cas où la muqueuse utérine est seule en jeu. La suppuration a-t-elle envahi les annexes et le petit bassin, il faut recourir, soit dans des cas bien déterminés, à l'incision vaginale et au drainage, soit dans les cas graves, à l'ablation totale de l'utérus et, s'il est possible, des annexes. Péan pratique à cet effet la désinsertion du col, puis l'ouverture des culs-de-sac péritonéaux, et le pincement progressif, de bas en haut, d'un des ligaments larges, en prenant la précaution de sectionner les parties isolées par chaque pince, avant d'en appliquer une nouvelle. On fait ensuite basculer dans le vagin le fond de l'utérus et on saisit de haut en bas l'autre ligament; puis on libère l'utérus. Péan rejette la forcipressure en masse, de bas en haut, des ligaments larges. Dans les cas difficiles, la section progressive de bas en haut d'un des ligaments, bien que très avantageuse, ne permet pas toujours d'enlever l'utérus d'une pièce; il faut alors recourir au morcellement... Lorsque l'utérus a été enlevé, il est facile de se rendre compte de l'état des annexes, et de les exciser, s'il est nécessaire. Les fistules vésicales et rectales et l'étendue des poches purulentes ne sont pas une contre-indication de l'hystérectomie, bien au contraire; la castration utérine par le vagin, termine Péan, est l'opération de l'avenir; elle sauvegarde tout à la fois la réputation du chirurgien et la santé des malades. » *Bull. méd.*, 1890, p. 633.)

Péan décrivit en détail son procédé de morcellement au Congrès de Berlin (août 1890; V. *Bull. méd.*, p. 817). Il pratique à cet effet : 1° l'abaissement et la dissection du col, et l'ouverture, s'il y a lieu, du

péritoine; 2° l'hémostase des ligaments larges, faite en appliquant de longues pinces de chaque côté de l'utérus; 3° l'ablation du col, qui est d'abord incisé latéralement, de la cavité vers l'extérieur, dans toute sa hauteur; on résèque ensuite transversalement les deux valves ainsi obtenues; 4° l'incision bilatérale du corps et son morcellement progressif jusqu'à ce qu'on aperçoive le fond de l'utérus; il faut alors compléter l'hémostase des ligaments larges, dont le bord supérieur est accessible à la vue. L'opérateur, n'ayant plus à craindre d'hémorrhagie, excise le fond de l'utérus, en continuant le morcellement. Dès que l'utérus est détaché, si les annexes sont altérées, on en fait l'ablation, après avoir placé au delà plusieurs pinces à longs mors.

La communication de Bouilly à la Société de Chirurgie et celle de Péan à l'Académie provoquèrent devant la première de ces Sociétés une discussion à laquelle prirent part Terrillon, Terrier, Pozzi, Le Dentu, etc. Terrillon dit qu'après avoir eu quelques mécomptes de l'incision vaginale il traita, en 1887, à l'exemple de Lawson-Tait, les suppurations pelviennes par la laparotomie. Tout d'abord il fit l'incision simple et le nettoyage des poches suppurées; puis, s'apercevant qu'elles pouvaient être enlevées, il en fit la décortication et depuis 1888 il obtint ainsi des succès plus rapides.

Terrier est du même avis et pense qu'une température de 40° n'est pas une contre-indication de la laparotomie. Il admet l'hystérectomie vaginale, préconisée par Péan, comme supérieure à la simple incision vaginale; mais il la considère comme inférieure à la laparotomie.

Les communications de Péan à l'Académie et au Congrès de Berlin restèrent toutefois sans grand écho jusqu'à la communication de Segond, le 25 février 1891, à la Société de Chirurgie.

Segond, peu après la première communication de Péan, avait assisté à une de ses opérations de castration utérine. Frappé par les avantages de ce mode d'intervention, il le mit lui-même en pratique le 9 août suivant. Il avait fait 23 fois cette opération, lorsqu'il la proposa devant la Société de Chirurgie comme étant le procédé de choix dans les cas de suppurations pelviennes. Terrillon fit sa première hystérectomie vaginale pour lésion péri-utérine suppurée le matin de la communication de Segond à la Société de Chirurgie, c'est-à-dire le 25 février 1891, et il décrivit son opération dans la même séance. L'hystérectomie vaginale devait subir bien des attaques, et Richelot lui-même, le 4 mars suivant, a déclaré que, bien qu'il ait fait 18 fois depuis deux ans l'hystérectomie vaginale pour des cas de fibrome, de névralgies et de prolapsus, il restait partisan exclusif de la laparotomie pour les lésions des

annexes, et n'exceptait, en faveur de la castration utérine, que quelques formes rares de suppurations pelviennes : « Tout doit être sacrifié, dit-il, sauf la vie du malade, à l'extirpation des poches purulentes. »

Reclus suivit de près Terrillon (25 mars 1891). Terrier, Bouilly, Lucas-Championnière, Richelot, Bazy, etc., demeurèrent au contraire partisans de la laparotomie dans la plupart des cas, rejetant l'hystérectomie au nombre des opérations d'exception. Pozzi se montra plus intransigeant encore, et il fut obligé de convenir plus tard de l'infériorité de la laparotomie dans bien des cas.

Toutefois, dans la séance du 5e congrès français de Chirurgie, consacrée à la discussion des suppurations pelviennes (1er avril 1891), si l'on excepte la communication de Segond et la mienne, il n'est question que de laparotomies. Sir Spencer Wells, Lawson-Tait, Jacobs, Le Dentu, Bouilly, Routier et Richelot, etc., ne mentionnèrent que des laparotomies. Terrillon cite sans insister son unique hystérectomie du 25 février 1891.

Segond donna les résultats comparatifs de 48 opérations, dont 30 hystérectomies, et j'apportai moi-même la statistique de 56 opérations, comprenant 4 cas d'incision inguino-sous-péritonéale, 32 laparotomies et 20 hystérectomies vaginales. Ces communications, qui confirmaient d'une façon si éclatante celles de Péan à l'Académie et au Congrès de Berlin, entraînèrent bientôt, à la suite des partisans encore si peu nombreux de l'hystérectomie, de nouveaux adeptes et tout particulièrement Jacobs, Rouffart, Richelot, Bouilly et Lucas-Championnière.

J'ai communiqué au 3e Congrès français de Chirurgie les résultats de ma première ablation d'annexes, qui a été faite de propos délibéré par la voie vaginale, le 3 décembre 1887, pour une métrite purulente compliquée d'une double ovarite suppurée. Cette opération est le premier cas d'hystérectomie vaginale pratiquée de propos délibéré pour annexite suppurée. Ultérieurement, j'ai fait, suivant les cas, tantôt la castration utérine, tantôt la laparotomie et, après avoir été séduit quelque temps par la possibilité d'enlever par la laparotomie la totalité des poches pelviennes, j'ai éprouvé, dans quelques cas graves, des insuccès qui m'ont conduit à faire presque exclusivement, chaque fois que les annexes des deux côtés devaient être sacrifiées, la castration totale par le vagin.

Actuellement, un peu plus de vingt-cinq ans après ma première hystérectomie vaginale pour suppuration pelvienne, je n'ai rien modifié de ma première technique, si ce n'est la superposition des ligatures aux pinces à demeure.

ÉTIOLOGIE

Les inflammations péri-utérines ont habituellement pour origine l'infection spontanée ou traumatique de la muqueuse vagino-utérine. La blennorrhagie et les suppurations post-puerpérales à streptocoques sont, parmi les premières, les plus fréquentes; dans ces cas, la suppuration de la cavité utérine est pendant longtemps la seule manifestation de l'infection. Elle se complique généralement de lymphangite.

Quand l'inflammation est traumatique, s'agirait-il d'un cathétérisme intempestif, de l'ablation d'un petit polype, d'une opération sur le col, la lymphangite est au contraire le phénomène primordial.

ANATOMIE PATHOLOGIQUE

Le phlegmon du ligament large et les différentes variétés de salpingite, d'ovarite et de pelvipéritonite sont bien décrits dans les livres classiques.

Je signalerai seulement certaines particularités anatomiques que j'ai observées au cours de mes opérations; 1° l'intégrité des annexes dans l'inflammation du ligament large; 2° les kystes purulents tubo-pelviens; 3° la symphyse pelvienne; 4° l'évolution intraligamentaire des salpingites.

1° Intégrité des annexes dans le phlegmon du ligament large

Les diverses formes cliniques du phlegmon du ligament large sont admises par tous les auteurs classiques; la question la plus controversée est celle des rapports qui existent entre l'inflammation de ce ligament d'une part, celle des trompes et des ovaires de l'autre.

Mes observations prouvent que le phlegmon classique du ligament large peut se produire sans lésions concomitantes des annexes.

2° Kystes purulents tubo-pelviens

Dans certaines salpingites purulentes, l'extrémité abdominale de la trompe ne se ferme pas complètement et il arrive que les franges du pavillon dilaté viennent se mettre en contact avec le péritoine pelvien, auquel elles adhèrent intimement. L'abcès se produit et la séreuse, qui

obture le pavillon de la trompe, contribue à former une certaine étendue des parois de la poche. J'ai observé ces collections tubo-péritonéales dans un certain nombre de laparotomies. Dans ces cas, lorsqu'on énuclée la trompe, on est obligé de la détacher de ses adhérences, et le kyste purulent se trouve rompu, ce qui ne laisse pas d'être d'un pronostic fâcheux, si le pus est très virulent.

Ces kystes purulents, formés en partie par les parois pelviennes, s'observent fréquemment.

3° Symphyse pelvienne

Il n'est pas rare, quand l'inflammation est très ancienne, de rencontrer une véritable symphyse pelvienne; dans ces cas, à l'ouverture du ventre, la région sous-ombilicale est envahie par les adhérences, et ce n'est qu'après avoir détaché l'épiploon, quelques anses d'intestin grêle et l'S iliaque, que l'on peut atteindre la vessie, puis, en arrière d'elle, l'utérus et ses annexes, informes et presque méconnaissables.

Le volume des kystes tubo-ovariens inflammatoires est fort inconstant, et leur contenu varie de quelques grammes à un litre et plus; les poches d'une contenance supérieure à 500 grammes sont assez rares, en dehors toutefois des cas de tuberculose. Outre les poches tubo-ovariennes, il n'est pas rare de rencontrer des loges purulentes intrapéritonéales, enkystées au milieu des adhérences.

4° Salpingites intraligamentaires

J'ai décrit en 1892 une variété anatomique encore peu connue de la salpingite hémorrhagique ou purulente, variété qu'il m'avait été donné d'observer et d'étudier plusieurs fois au cours de mes laparotomies.

Dans une de mes premières laparotomies, cherchant à énucléer deux volumineuses salpingites, je m'aperçus qu'il était impossible, en attaquant par derrière les poches indurées, de les détacher, comme d'habitude, du péritoine pariétal, en insinuant l'index et le médius gauche entre la séreuse et les parois kystiques.

Un examen attentif me permit de reconnaître que la séreuse recouvrait les poches tubo-ovariennes et qu'elle passait au-dessus d'elles, comme s'il se fût agi d'un kyste du ligament large. L'incision de la séreuse fut aussitôt pratiquée, au point culminant de la tumeur gauche, et celle-ci fut énucléée sans peine de sa loge sous-péritonéale.

La même manœuvre fut pratiquée de l'autre côté, et, l'ablation des kystes terminée, il ne resta plus, après la toilette du péritoine, qu'à suturer en surjet les lambeaux du ligament large. Il s'agissait de véritables ovaro-salpingites enkystées du ligament large. Les poches ayant été énucléées en totalité, il m'a été possible d'en pratiquer l'examen : elles étaient constituées par les annexes dilatées, et particulièrement par la trompe, dont on pouvait suivre le pédicule utérin. La trompe, en augmentant de volume, au lieu de distendre sa tunique péritonéale, s'était coiffée du péritoine de revêtement du ligament large. Cette évolution est identique à celle des kystes ligamentaires ; le kyste, primitivement développé dans l'aileron moyen du ligament large, devient intraligamentaire lorsqu'il se développe au-dessous du péritoine pelvien. C'est ainsi que certains kystes ovariques, en apparence pédiculés, envoient dans le ligament large un diverticule notable, qui ne peut être énucléé que par décortication sous-péritonéale.

DIAGNOSTIC

Le diagnostic des lésions péri-utérines a depuis longtemps passionné les cliniciens. Lisfranc, Nonat, Bernutz discutaient d'après les données du toucher et du palper combinés. Et si ces discussions théoriques, qui ont si longtemps divisé nos devanciers, ne pouvaient aboutir, c'est qu'ils devaient souvent attendre pendant de longues années, jusqu'à la mort des malades, la confirmation anatomique de leurs observations cliniques. La pratique courante de la laparotomie, qui permet aux chirurgiens de vérifier sur-le-champ l'exactitude de leur diagnostic, devait par là même les conduire à résoudre en peu d'années les points les plus délicats de la pathologie utérine.

Bernutz enseignait à ses élèves la pratique du toucher et du palper combinés, et c'est à ce savant maître que j'ai dû d'apprendre, en 1881, dans son service de la Charité, à reconnaître, par cette double exploration, l'ovaire et la trompe, altérés ou non, et à délimiter l'utérus des masses inflammatoires intrapéritonéales, constituées par les annexes et des fausses membranes. J'ai eu même la bonne fortune de rencontrer, dans une des autopsies du service, un cas remarquable de pelvipéritonite ancienne, ou mieux, de pachypéritonite, où le cul-de-sac de Douglas se montrait cloisonné en plusieurs loges par des septums transparents et sillonnés non seulement par de nombreux lymphatiques, mais aussi par d'énormes veines ; ces cloisons étaient assez résis-

tantes pour expliquer la localisation des diverses variétés d'hématocèle intrapéritonéale enkystée.

Je suis heureux de rendre hommage à ce grand clinicien, qui a été mon premier maître en gynécologie.

Les signes cliniques des lésions pelviennes sont très variables : la rupture d'une grossesse tubaire provoque une douleur violente et le facies péritonéal; mais on n'observe pas d'élévation de la température. On observe la pelvipéritonite aseptique après la torsion du pédicule du petit kyste ovarien.

L'altération des traits, les vomissements, la fièvre, le délire, les frissons, et enfin les élancements pathognomoniques de la formation du pus ne permettent guère de confondre les accidents de la suppuration pelvienne avec ces pelvipéritonites non microbiennes et relativement bénignes que nous venons de mentionner.

Dans les cas subaigus, l'infection microbienne et la suppuration se révèlent presque toujours par l'apparition d'élancements nocturnes.

La cachexie spéciale des malades, leur démarche, l'ancienneté du début des accidents, l'élévation vespérale de la température vaginale et, lorsqu'elle existe, la douleur nocturne, sont des signes presque certains de la présence du pus.

Quel est le siège de la lésion? L'exploration seule nous éclairera sur ce point délicat. Le phlegmon du ligament large présente généralement une évolution aiguë, il n'en occupe que la région la plus externe, au contact de la paroi pelvienne; bientôt il envahit la fosse iliaque et chemine vers l'arcade crurale.

Les masses indurées péri-utérines que nous avons signalées ont une marche beaucoup moins rapide. Leur évolution est subaiguë et la température dépasse à peine 38°. On hésite dans certains cas à leur attribuer exclusivement la cachexie extrême de la malade. La guérison survient assez rapidement après l'incision inguino-sous-péritonéale, suivie du tamponnement de la poche.

Les petites lésions des annexes sont difficilement accessibles lorsque la malade est obèse. Tel était le cas chez ma première opérée de castration totale. Les parois abdominales étaient épaisses, la température était de 40°, le ventre était sensible et ballonné, et c'est à grand' peine si entre les vomissements on apercevait très haut deux petites tumeurs fort douloureuses. Il s'agissait d'une ovarite suppurée bi-latérale. Les trompes n'étaient pas très altérées. J'ai opéré cette malade par l'hystérectomie vaginale.

Les salpingites chroniques s'accompagnent fréquemment de lésions

intra-péritonéales. L'utérus est comme enclavé dans une gangue inflammatoire et l'on perçoit autour de lui, tantôt dans l'un des culs-de-sac, tantôt sur toute l'étendue du plancher pelvien, une tumeur dure, empâtée, douloureuse, en forme de croissant ou d'anneau complet. Mon maître Bernutz insistait volontiers sur le sillon qui sépare du col ces masses indurées.

La situation et la dimension des poches purulentes sont très variables et souvent le foyer purulent est très petit, bien que situé au centre d'une masse inflammatoire d'une épaisseur considérable ; il peut occuper la trompe, l'ovaire, ou se trouver enkysté, comme l'avait observé Bernutz, au milieu des adhérences péritonéales. Souvent il y a plusieurs poches purulentes de volume différent; j'en ai observé de 200, de 500 cent. cubes et davantage.

Le point capital est de reconnaître si les lésions sont bilatérales. Cela est très facile pour un clinicien expérimenté.

L'un des points les plus délicats du diagnostic est aussi de reconnaître s'il existe une communication fistuleuse entre les poches purulentes d'une part, la vessie ou le rectum de l'autre. En effet, ces fistules peuvent se fermer momentanément, ou bien elles ne donnent issue qu'à une très petite quantité de pus, et il n'est pas toujours permis au chirurgien d'observer la malade au moment d'une de ces débâcles, dont les intervalles sont inégaux. Cette complication exposerait, pendant l'opération, à l'irruption de l'urine purulente ou des matières fécales dans le péritoine.

INDICATIONS OPÉRATOIRES

VOIE EXTRAPÉRITONÉALE

INCISION ABDOMINALE SIMPLE DES FOYERS PÉRI-UTÉRINS SUPPURÉS

La voie inguinale ou inguino-sous-péritonéale permet d'ouvrir les abcès du tiers supérieur du ligament large. On peut évacuer également par cette voie les grandes collections tubaires adhérentes à la paroi abdominale antéro-latérale.

Incision iliaque

a) Incision iliaque des foyers suppurés ligamentaires

L'incision iliaque est la meilleure voie pour l'évacuation des collections purulentes du ligament large. Cette opération doit être faite, si

l'abcès évolue vers la peau, aussi tôt que possible, c'est-à-dire dès que l'empâtement profond est nettement appréciable.

OPÉRATION

La peau et l'aponévrose du grand oblique sont incisées au-dessus de l'arcade crurale, les fibres musculaires sous-jacentes sont écartées, puis le doigt décolle du fascia iliaca les tissus profonds et indurés. Dès que la masse inflammatoire est reconnue, on la perfore avec l'extrémité des ciseaux mousses, que l'on introduit fermés, pour les ressortir ouverts dès que le pus est apparu au dehors. L'orifice est ainsi agrandi par divulsion et sans hémorrhagie.

La poche est explorée avec le doigt recouvert d'un gant de caoutchouc, elle est nettoyée avec des compresses stérilisées et on la traite par le tamponnement humide.

Les compresses sont laissées deux ou trois jours. On pratique dans la suite des irrigations antiseptiques.

b) Incision iliaque des foyers intrapéritonéaux enkystés et adhérents

J'ai pratiqué à plusieurs reprises l'incision iliaque dans le but d'ouvrir, non plus des abcès du ligament large, mais des collections purulentes intrapéritonéales gynécologiques enkystées et faisant saillie vers la fosse iliaque ; abcès latéro-utérins enkystés, salpingites purulentes volumineuses et adhérentes à la paroi abdominale antéro-latérale, kystes dermoïdes suppurés de l'ovaire.

L'incision iliaque est le procédé de choix chez les malades faibles si la tumeur est latérale, très volumineuse et s'il faut opérer dans la période aiguë : l'indication capitale n'est-elle pas l'évacuation rapide du foyer?

Ces malades présentent souvent, depuis plusieurs jours, une température de 39°5 à 40°, des vomissements, un pouls rapide, petit et dépressible. Il faut, en pareil cas, agir vite et l'on choisira l'opération la moins grave, c'est-à-dire l'incision simple du foyer. On fera préventivement et chaque jour une injection sous-cutanée de 20 à 50 centimètres cubes de Mycolysine.

L'opération, si la tumeur est nettement latérale, se fera par la voie iliaque. La peau et l'aponévrose sont incisées comme pour l'ouverture d'un abcès du ligament large, le fascia transversalis est sectionné à son tour et le doigt est introduit sous le péritoine, au contact du fascia iliaca. On reconnaît la tumeur, et le péritoine est incisé au point le plus

accessible du foyer. Il existe, en général, des adhérences entre la poche et le péritoine pariétal; la poche est largement ouverte, on l'évacue et on la tamponne sans aucun risque de contaminer la séreuse.

Toute injection immédiate est contre-indiquée, une petite déchirure péritonéale pouvant exister en un point de la poche.

Les injections sont faites à partir du sixième jour.

La guérison définitive survient fréquemment à la suite de l'incision simple de ces foyers purulents.

S'il persiste ultérieurement d'autres lésions péri-utérines, kystes péritonéaux, salpingite de l'autre côté, l'hystérectomie vaginale ou la laparotomie seront pratiquées en temps opportun.

c) Incision médiane au niveau de la ligne blanche.

L'incision sus-pubienne est indiquée quand le foyer purulent proémine au-dessus de la vessie.

L'incision sus-pubienne permet de vider les phlegmons rétro-pubiens extra-péritonéaux (phlegmon de la cavité de Retzius) et certaines collections intra-péritonéales enkystées d'origine utérine ou péri-utérine. Le plus souvent, si l'évolution de l'abcès a duré plusieurs semaines, le pus est enkysté par des adhérences péritonéales et il peut être évacué sans ouverture de la séreuse.

Il m'est arrivé de vider ainsi d'immenses foyers purulents, occupant tout le bassin, et remontant jusqu'au voisinage du rein. La cavité est limitée en bas par l'utérus et les annexes, qui se trouvent englobées dans une gangue lardacée et méconnaissable. Elle est fermée en haut par les anses intestinales et l'épiploon. On fait la toilette de la poche, on la tamponne et on suture le haut de l'incision.

Lorsque le foyer purulent est cicatrisé, une intervention ultérieure peut devenir nécessaire s'il persiste une fistule purulente simple ou pyostercorale, complication assez fréquente de ces suppurations péritonéales enkystées étendues, dont le point de départ est souvent très obscur; hématocèle péri-utérine suppurée, appendicite, etc.

VOIE PÉRITONÉALE

ÉVACUATION SIMPLE DES POCHES PÉRI-UTÉRINES PAR LA COLPOTOMIE

La colpotomie peut se faire avec ou sans débridements. La ponction et l'incision du cul-de-sac de Douglas appartiennent à la période préantiseptique de la gynécologie.

On a vu dans l'historique que Lisfranc et Chassaignac ponctionnaient et drainaient les abcès pelviens.

Bernutz faisait couramment la ponction des collections purulentes rétro-utérines avec le long trocart courbe de Chassaignac, que modifia bien inutilement Laroyenne. Bernutz introduisait, comme Chassaignac, de gros drains dans l'intérieur des poches purulentes, et je l'ai vu les faire ressortir, grâce à une contre-ouverture, au-dessus du pubis. Laroyenne et Vuillet n'ont fait que reprendre le procédé de Bernutz. Avant l'antisepsie les ponctions étaient moins dangereuses que l'incision. Aujourd'hui la colpotomie est une intervention inoffensive et elle suffit dans un certain nombre de cas pour provoquer la guérison.

EXTIRPATION DES ANNEXES ET DE L'UTÉRUS PAR LA LAPAROTOMIE

Si la malade est atteinte de lésions pelviennes massives, constituées en majeure partie par des masses indurées, l'intervention radicale s'impose et il faut choisir entre deux méthodes : la laparotomie ou l'hystérectomie vaginale.

Je considère l'hystérectomie vaginale comme préférable à la laparotomie toutes les fois que les lésions sont localisées au cul-de-sac de Douglas. L'ablation de l'utérus et des annexes par le vagin assure une guérison radicale.

La laparotomie est indiquée lorsque l'affection est unilatérale; elle est aussi la méthode de choix quand la pelvi-péritonite a affecté une évolution supérieure, et lorsqu'il existe de nombreuses adhérences à l'épiploon et à l'intestin grêle.

Toutes les fois que les lésions sont très accentuées, il est indispensable d'enlever l'utérus à la suite des annexes.

Historique de l'ablation des annexes dans le cas de fibro-myomes

On a vu, à propos de l'historique, des opérations pour lésions inflammatoires de l'utérus et de ses annexes que l'ablation des ovaires a été pratiquée pour la première fois par Hegar le 27 juillet 1872, pour remédier à un cas de dysménorrhée en déterminant une ménopause précoce. Hegar fit la laparotomie; la malade mourut. Cette opération a été faite avec succès quelques semaines plus tard, le 17 août 1872,

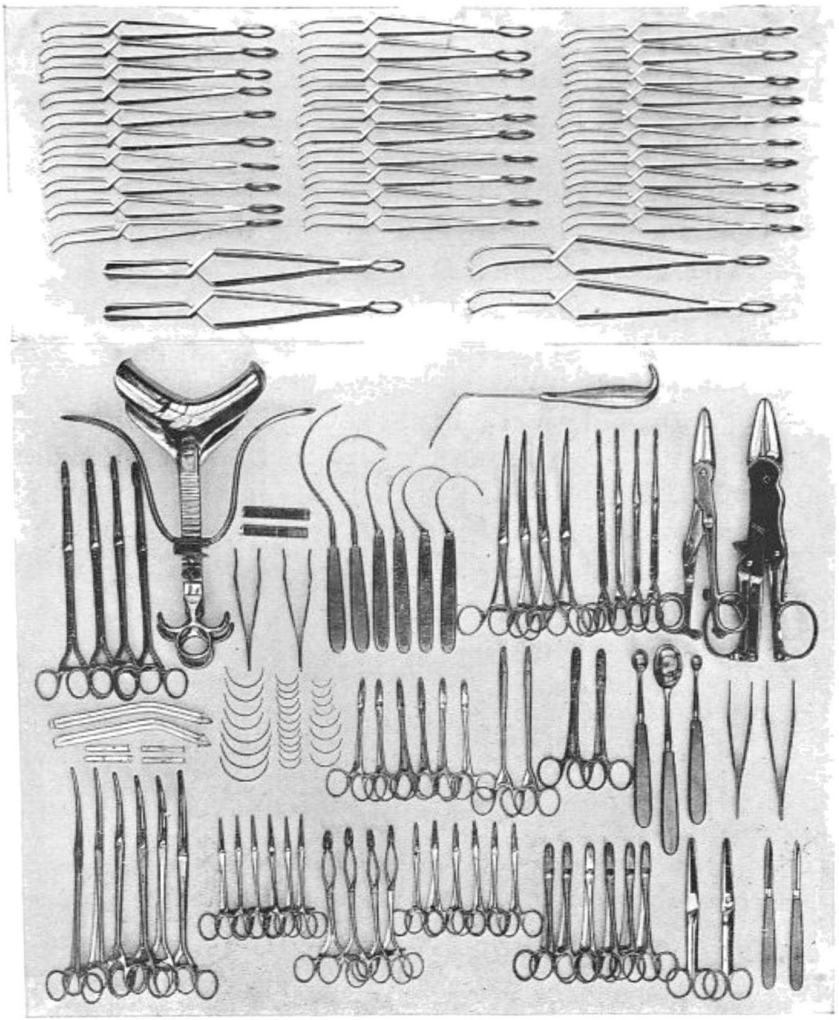

FIG. 370. — De bas en haut et de droite à gauche : 2 bistouris, 2 paires de ciseaux droits, 6 pinces à mors courts, de Doyen, 6 pinces à mors longs, de Championnière, 4 pinces à mors ovalaires, 6 pinces à anneaux et à griffes obliques, de Doyen, 6 longues pinces courbes. — 2 pinces à griffes, 3 curettes, 2 pinces à mors courts, de Doyen, pour les veines, 2 porte-aiguilles à mors excentrés, 6 petites pinces porte-aiguilles, des aiguilles à chas fendu, y compris des aiguilles intestinales, 6 drains de verre dont 2 pour le péritoine. — 2 écraseurs de Doyen, grand et petit modèle, 4 pinces tire-balles, 4 pinces à mors élastiques, de Doyen, pour l'intestin, 2 aiguilles de Doyen à grande courbure pour le péritoine, 2 aiguilles de Doyen à courbure moyenne, 2 aiguilles mousses de Doyen, pour les pédicules, agrafes de Michel et pinces à agrafes, 2 écarteurs de Doyen avec fixateur interfémoral, 4 pinces à mors ovalaires excentrés et 1 écarteur oblique. — En haut : 30 pinces érignes, de Doyen, modèle ordinaire, et 4 pinces-érignes, grand modèle, droites et courbes.

par Battey, qui choisit la voie vaginale. Hegar ne fit sa seconde opération que longtemps après la vulgarisation de l'opération de Battey.

Trenholme paraît avoir tenté le premier la castration dans un cas de fibrome (janvier 1876). Hegar fit la même opération quelques mois plus tard, et il préconisa, dans les cas de métrorragie chez la femme atteinte de fibromyomes utérins, comme étant beaucoup plus bénigne que l'ablation de la tumeur, l'ablation des ovaires par la laparotomie.

La faveur momentanée de l'opération de Hegar a été due à son innocuité relative, car à cette époque l'hystérectomie abdominale donnait 40 à 50 o/o d'insuccès.

Hegar eut le mérite d'insister sur la nécessité de pratiquer l'extirpation simultanée des ovaires et des trompes.

La vulgarisation de la castration abdominale pour fibromes et particulièrement les nombreuses opérations de L. Tait, en Angleterre, aboutirent à la découverte des lésions inflammatoires précoces, jusqu'alors peu connues, des annexes de l'utérus : ovarite scléro-kystique, salpingite catarrhale, collections tubaires enkystées (hydrosalpinx, hémosalpinx et pyosalpinx), et des lésions intra-péritonéales concomitantes : adhérences, collections péri-utérines intra-séreuses, fistules vésicales, intestinales, etc.

Ces lésions devinrent bientôt une des indications les plus habituelles de la laparotomie.

Les premières opérations de castration tubo-ovarienne pour la laparotomie ont été faites en France vers 1882 chez des femmes nerveuses et dans certains cas de fibromyomes par J. Championnière, Terrier et Péan.

J'ai signalé plus haut que l'opération concurrente de la laparotomie, l'hystérectomie vaginale, fut pratiquée pour la première fois dans le cas de lésions inflammatoires le 9 février 1885, par Léopold, chez une malade dont l'utérus demeurait, après une castration tubo-ovarienne par la laparotomie, le siège de phénomènes douloureux et réflexes persistants. La première hystérectomie de Péan, faite dans le but de remédier à un insuccès de la laparotomie, date du 16 février 1886. J'ai fait ma première hystérectomie vaginale pour annexites suppurées le 7 décembre 1887. Péan a opéré 5 jours plus tard, le 12 décembre 1887, un kyste ovarique suppuré, qu'il extirpa par le vagin à la suite de l'utérus.

J'ai démontré, à propos de l'hystérectomie vaginale, pourquoi l'ablation des annexes enflammées par la laparotomie a perdu beaucoup de son importance première depuis la vulgarisation par Péan, par

Segond et par moi-même, de la castration totale par le vagin dans les cas de lésions inflammatoires et lorsqu'il n'y a pas de contre-indication formelle à l'hystérectomie vaginale.

Je ne pratique la laparotomie que pour des salpingites énormes, atteignant ou dépassant l'ombilic, et manifestement adhérentes, c'est-à-dire pour les lésions à évolution nettement abdominale.

La castration tubo-ovarienne pour la laparotomie dans le cas de fibromes utérins ou opération de Hégar est tombée très vite dans le discrédit, parce que l'ablation des annexes n'était pas toujours suivie de l'arrêt des hémorrhagies ni de la diminution du volume de la tumeur.

A la suite de ma communication au Congrès de gynécologie de Bruxelles en septembre 1892, où j'ai démontré ma nouvelle technique de l'hystérectomie abdominale totale, l'adoption presque générale de mon procédé de décortication sous-séreuse du segment inférieur de l'utérus a porté le dernier coup à l'opération de Hegar.

La castration tubo-ovarienne dans les cas de fibro-muqueuse ne se fait plus que très exceptionnellement, comme une manœuvre accessoire de la laparotomie pour kyste de l'ovaire, lorsqu'il existe en même temps des fibromes utérins. L'ablation des annexes de l'autre côté est alors un complément tout indiqué de l'ablation de la tumeur ovarienne.

Les accidents dits de ménopause anticipée sont causés généralement par des opérations incomplètes

Avant de décrire l'extirpation des annexes de l'utérus par la laparotomie, il est utile de déterminer si l'ablation bilatérale des ovaires et des trompes détermine réellement, chez les femmes qui l'ont subie, des accidents graves. Pour ma part, je ne le crois pas, parce que je ne les ai jamais observés; et je suis convaincu que les accidents dits de ménopause anticipée sont occasionnés par des opérations défectueuses et incomplètes.

Cette intervention opératoire a été discutée en 1903 au Congrès international de Madrid.

Le Professeur Treub, rapporteur sur la chirurgie conservatrice des lésions annexielles, a prétendu que les chirurgiens, « pour guérir des femmes d'une maladie curable par les moyens médicaux, leur donnaient, en les opérant, une maladie plus grave et incurable : la ménopause anticipée ». J'ai protesté contre cette allégation. Il m'est facile de démontrer, ai-je répondu au rapporteur, que l'ablation de l'utérus et des annexes, lorsqu'ils sont profondément altérés, guérit les ma-

lades sans leur causer aucun trouble. Les accidents invoqués par le rapporteur se produisent, au contraire, après les opérations mal faites, où le chirurgien a laissé dans le ventre des fragments de l'utérus et des annexes.

Voici quelques observations concluantes :

J'ai pratiqué la castration vaginale totale chez deux femmes de 17 ans ; l'une, pour une suppuration pelvienne double consécutive à plusieurs curetages nécessités par des hémorrhagies dangereuses; il existait dans la cavité utérine des villosités vasculaires. La seconde était atteinte de péritonite pelvienne par rupture d'une grossesse extra-utérine. Toutes deux se sont portées très bien depuis l'opération et jamais elles n'ont présenté les accidents dits de la ménopause anticipée.

J'ai observé, au contraire, ces accidents, à l'exception toutefois de la cessation des règles, chez une femme d'une quarantaine d'années, et qui avait son utérus et ses ovaires. Un de mes maîtres avait fait le diagnostic de salpingite purulente ouverte dans l'intestin. Ayant constaté l'existence d'une appendicite très ancienne, j'ai fait la laparotomie médiane afin de vérifier l'état de l'utérus et des annexes : ils étaient sains. J'ai enlevé l'appendice calculeux ; il était très long, mais il n'y avait pas d'adhérences, bien que les premières crises appendiculaires fussent très anciennes. Cette personne a présenté après l'opération le gonflement des seins, les bouffées de chaleur au visage et, à l'exception de la ménopause, toute la série des accidents que l'on attribue d'habitude à l'ablation des annexes et de l'utérus.

Quelques années après, la même malade a été atteinte d'une métrite grave et elle a réclamé l'ablation de l'utérus et des ovaires. J'ai fait une nouvelle laparotomie, sur sa demande expresse, et j'ai pratiqué l'ablation totale de l'utérus et des annexes. Or, les accidents névropathiques antérieurs ont presque complètement disparu après cette opération, au lieu de s'aggraver, et l'état de la malade s'est rapidement amélioré.

Chez certaines femmes, les accidents dits de ménopause anticipée sont d'origine psychique; c'est ainsi qu'une de mes malades, qui avait été opérée de castration totale par le vagin huit ans auparavant, s'est plainte pour la première fois de phénomènes pénibles après qu'un jeune docteur lui eut fait remarquer qu'elle devait en éprouver. C'est un exemple de suggestion. Cette personne a cessé de se plaindre dès que j'ai pu la convaincre que ces troubles étaient imaginatifs.

Je vais démontrer maintenant que les accidents dits de la ménopause anticipée sont souvent des troubles nerveux réflexes, et causés

par l'enclavement de fragments ovariens dans les cicatrices d'une opération incomplète.

J'ai réuni une vingtaine de ces observations. Des femmes, opérées incomplètement par la laparotomie et par la voie vaginale, présentaient des accidents nerveux et douloureux très accentués, et elles se trouvaient réduites à vivre sur une chaise longue. Elles avaient été opérées par d'autres chirurgiens, et elles se disaient aussi malades, sinon plus malades qu'avant l'opération. Ces cas se divisaient en plusieurs groupes : 1° ablation des annexes par la laparotomie; 2° ablation de l'utérus fibromateux, avec conservation des annexes d'un seul côté ou des deux côtés; 3° ablation bilatérale des annexes par le vagin avec conservation de l'utérus; 4° hystérectomie vaginale incomplète, avec conservation des annexes.

J'ai guéri ces malades, qui étaient très souffrantes et dont plusieurs ne pouvaient plus se tenir debout, en complétant l'opération. Dans plusieurs cas, j'ai enlevé par le vagin l'utérus et les annexes, qu'un autre chirurgien n'avait pas osé enlever par la laparotomie, les ayant trouvés trop adhérents. Dans d'autres cas plus compliqués, où l'on avait fait une hystérectomie vaginale incomplète, j'ai dû faire la laparotomie, pour enlever des tumeurs annexielles kystiques dont le volume variait de celui d'une noix à celui d'une petite orange et qui s'étaient développées aux dépens d'un très petit fragment d'ovaire, oublié dans le ventre.

Ces femmes présentaient des accidents très variés : poussées congestives fréquentes du côté des seins, bouffées de chaleur au visage, troubles nerveux généraux, troubles psychiques et même troubles sensoriels, qui chez l'une d'elles ont été jusqu'à l'amaurose. Celles de ces malades qui avaient encore l'utérus et un ovaire avaient leurs règles; celles à qui on avait enlevé l'utérus et laissé des fragments d'ovaires présentaient chaque mois des phénomènes péritonéaux et douloureux, dus à la rupture de la vésicule de Graaf dans le péritoine.

Les unes comme les autres ont été guéries après que je leur eus enlevé ce qui restait de l'utérus ou des annexes. J'ai revu la plupart de ces malades longtemps après cette opération complémentaire : toutes étaient en parfaite santé.

Ces observations démontrent surabondamment que l'ablation de l'utérus et des ovaires, lorsqu'ils sont atteints de lésions chroniques, est suivie d'une guérison complète lorsqu'elle est bien exécutée. L'intervention chirurgicale n'occasionne l'apparition de désordres sérieux

que lorsqu'elle est faite par une mauvaise technique et lorqu'elle est incomplète.

L'indication opératoire est très précise lorsque le diagnostic est bien établi : il serait criminel d'extirper à de jeunes femmes l'utérus et les ovaires sains, parce qu'on détruirait chez elles l'équilibre d'une fonction physiologique. Lorsque l'utérus et les ovaires sont profondément altérés, on doit les extirper en totalité : plus les lésions sont graves et plus le résultat de l'opération est favorable.

Lorsque l'on fait la laparotomie et qu'il existe une annexite unilatérale, on ne doit épargner les annexes de l'autre côté que lorsqu'elles sont absolument saines et lorsque l'utérus n'est pas atteint lui-même de lésions graves; sinon, il faut enlever les annexes des deux côtés, et, s'il est atteint de métrite, il faut extirper l'utérus.

Toutes les fois qu'on enlève l'utérus, que ce soit par la laparotomie ou par la voie vaginale, on doit extirper les annexes, dont la persistance occasionne presque toujours des phénomènes douloureux et des troubles nerveux d'origine réflexe.

ABLATION DES ANNEXES DE L'UTÉRUS — OVARIOTOMIE

CASTRATION TUBO-OVARIENNE

Préparation et position de la malade. — La malade est rasée la veille de l'opération, si elle accepte de s'y soumettre, puis on la baignera; sinon on la rasera sous le chloroforme. On la place ensuite sur le lit d'opérations. Les jambes sont fixées fléchies sur les porte-jambes à angle droit, comme pour l'hystérectomie abdominale, et la tête de la malade est placée du côté de la baie vitrée. On fixe les bras sur les côtés.

Le chirurgien est à gauche de la malade et l'assistant est en face de lui. A la portée de chacun d'eux et du côté d'où vient le jour sont disposées deux tables de marbre ou de verre recouvertes de serviettes stérilisées, sur lesquelles sont placés les instruments et tout le matériel nécessaire.

Le chirurgien et son aide sont rigoureusement aseptisés et munis de gants de caoutchouc.

L'incision de l'abdomen sera faite dans la position horizontale. L'incision de la paroi dans la position de Trendelenbourg serait dangereuse dans les cas de suppuration péri-utérine, où le péritoine pourrait se trouver contaminé par la rupture précoce d'une poche à paroi friable;

le pus pourrait ainsi pénétrer jusque dans la concavité du diaphragme.

On ne placera la malade dans la position déclive que s'il se produit au cours de l'opération une indication spéciale : déchirure étendue du péritoine pelvien, hémorrhagie rétro ou latéro-utérine profonde.

Grâce à la disposition de mon lit d'opérations, cette modification est réalisée en quelques instants.

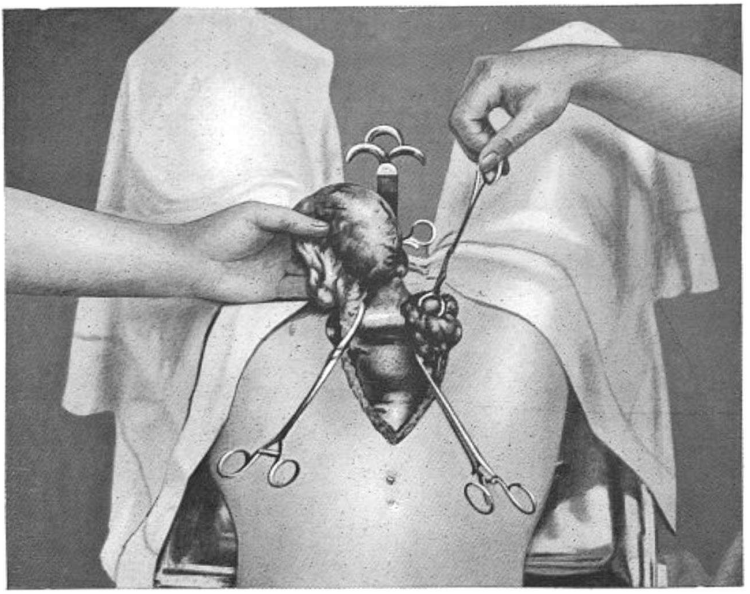

Fig. 371. — Laparotomie pour salpingites bilatérales. Pincement et pédiculisation des annexes.

OPÉRATION

1er Temps. — Incision de la paroi abdominale. L'incision de la peau se fait du pubis à l'ombilic. On incise la ligne blanche et les muscles pyramidaux jusqu'à la symphyse.

On dispose les champs aseptiques et on ouvre le péritoine dans la moitié supérieure de la plaie, afin de ne pas risquer de blesser la vessie. On prolonge la section du péritoine vers le pubis. Les lèvres de la séreuse sont saisies de chaque côté entre les mors de 3 à 4 pinces érignes et une grande compresse stérilisée est introduite dans le ventre ; on y adapte une pince érigne.

2e Temps. — Exploration de l'abdomen et extirpation des annexes. Si la tumeur n'apparaît pas dès l'incision de la séreuse, l'index et le médius gauche, puis la main, sont introduits dans la plaie et explorent la cavité pelvienne.

La tumeur la plus accessible est immédiatement reconnue; on la détache de ses adhérences et on l'extrait au dehors. Une pince à anneaux maintient les annexes hors du ventre.

3e Temps. — Ligature du pédicule. Le pédicule est lié en masse à la soie après avoir été préalablement écrasé avec la pince à pression progressive. (Voir la technique de l'écrasement, t. I, p. 212 à 218.) Le fil est passé par transfixion au-dessous de la première ligature, puis on lie de nouveau. La transfixion du pédicule au-dessous de la première ligature assure sa fixité.

Je décrirai, comme supplément à la Gynécologie, un nouvel écra-

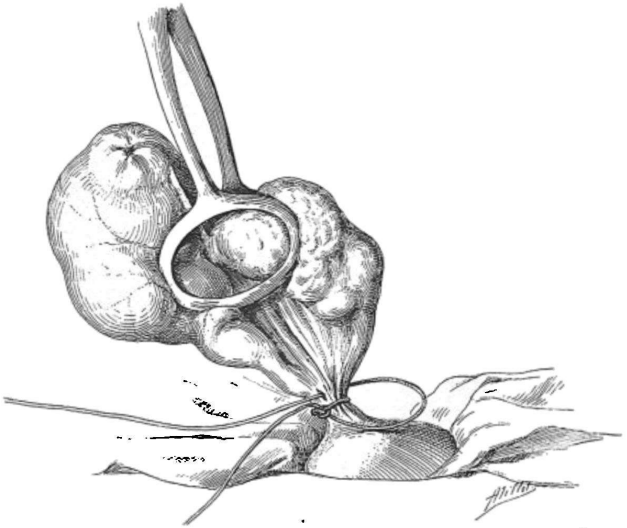

Fig. 372. — Ligature d'un pédicule annexiel. Le fil, après une ligature circulaire, est passé par transfixion.

seur, plus puissant que mon premier modèle et plusieurs pinces nouvelles pour la toilette du péritoine, pour la confection et pour la forcipressure de sûreté du pédicule dans la laparotomie et dans l'hystérectomie vaginale.

Les annexes sont détachées avec le thermocautère. On renverse, s'il paraît utile de le faire, le lit d'opération de 20 degrés en arrière, on vérifie le pédicule et on place ensuite une ligature circulaire de sûreté. On réduit ensuite le pédicule après l'avoir saisi entre les mors d'une pince à anneaux et à griffes, qui permettra de le retrouver sans difficulté lors de la toilette du péritoine.

La main gauche est introduite de nouveau dans la plaie, et les annexes de l'autre côté sont extraites et réséquées à leur tour. Il faut prendre soin, au moment où on emploie le thermo ou le galvanocautère,

que le tube de caoutchouc ou le cordon conducteur de ces instruments, qui ne sont pas aseptiques, ne viennent toucher en aucun point les instru-



Fig. 373. — Différents temps de la ligature d'un pédicule annexiel par le procédé de Doyen : 1° ligature circulaire; 2° ligature partielle après transfixion; 3° deuxième ligature par transfixion; 4° les trois ligatures sont terminées.

ments ni le champ opératoire. Le manche du cautère, présenté par un aide, sera saisi en prenant soin de l'envelopper d'une compresse stérilisée.

4° *Temps.* — *Toilette du péritoine et fermeture du ventre.* Si le

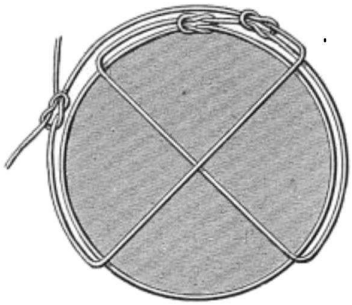

Fig. 374. — Id. Agrandissement de la figure 373 [4] montrant le trajet du fil et le détail des ligatures. On coupe ensuite le pédicule et on place dans le même sillon que les premières ligatures une dernière ligature circulaire.

champ opératoire a été entouré avec soin de compresses stérilisées, l'intestin n'est pas apparu au dehors et aucune goutte de pus, au cas même où les poches se sont rompues pendant leur extraction, n'a con-

taminé le champ opératoire. On laisse les compresses qui limitent en haut la cavité pelvienne et on attire l'utérus en haut avec une pince à anneaux, puis on fait la toilette du cul-de-sac de Douglas. On le lave, s'il a été contaminé, avec de l'eau salée chaude isotonique.

Lorsque la toilette du péritoine est terminée, le champ opératoire

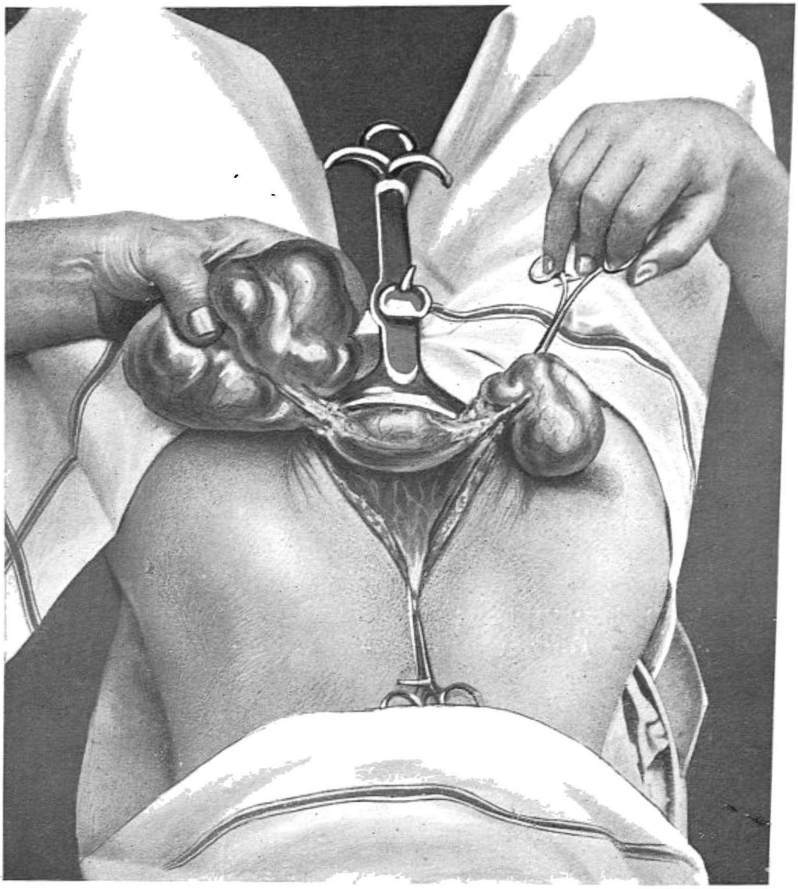

Fig. 375. — Laparotomie pour double salpingite tuberculeuse. Luxation des annexes hors du ventre.

doit être exsangue. Une compresse est placée dans le cul-de-sac de Douglas, les pinces à griffes des pédicules utéro-ovariens sont enlevées et l'utérus, libéré des mors de la pince qui servait à le soulever, retombe dans la profondeur.

On pratique alors la toilette du cul-de-sac vésico-utérin, des fosses iliaques et des flancs, où ne doit rester aucune trace de liquide, et l'on ferme le ventre.

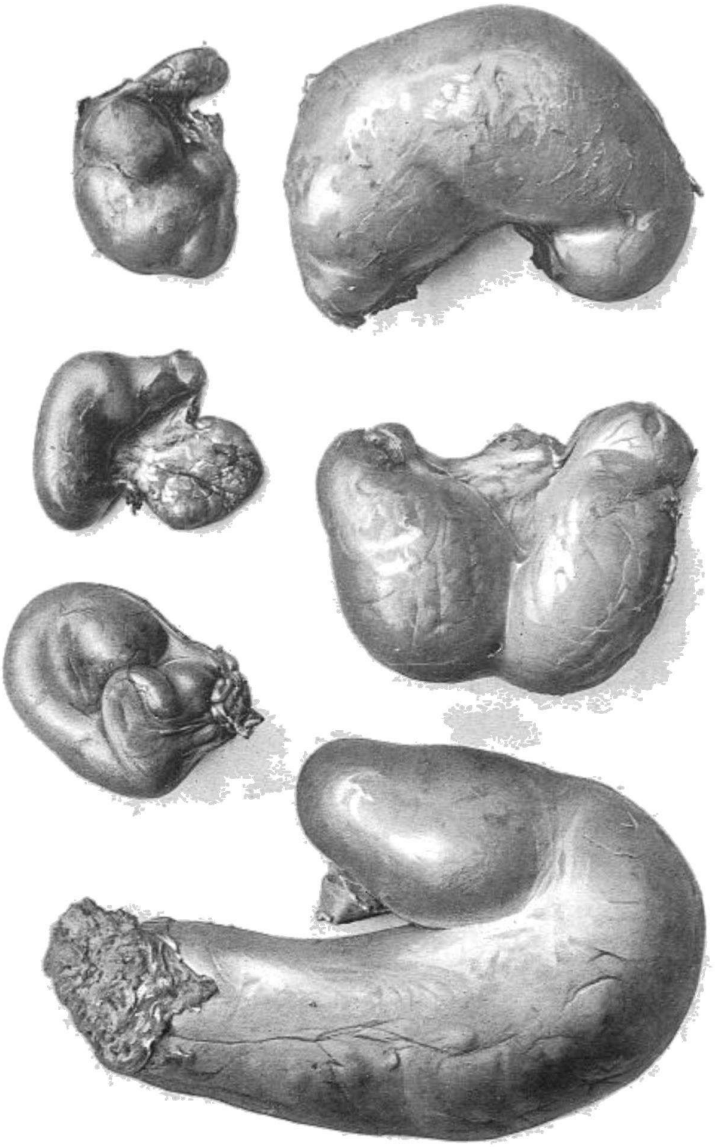

Fig. 376.

A gauche : 3 salpingites purulentes extirpées par la laparotomie.
A droite : 3 énormes salpingites tuberculeuses extirpées par la même voie.
(Réduction des deux tiers.)

5e *Temps*. — *Fermeture du ventre*. Une dernière compresse est disposée horizontalement sous les lèvres de la plaie, et on procède à la suture.

Je réunis à la fois la ligne blanche et le péritoine par le surjet de catgut à spires alternativement superficielles et profondes, en prenant soin de refouler la séreuse au-dessous de l'aponévrose, de manière à affronter exactement les lèvres de section de cette dernière.

Dès que la suture séro-aponévrotique est terminée, je place, si la malade est très grasse, quelques points de suture au catgut sur la couche cellulo-adipeuse sous-cutanée. La peau est réunie avec les agrafes.

Comme pansement, une compresse stérilisée sur la suture et une feuille de sparadrap Vigier, et un bandage de corps.

On fait immédiatement une injection sous-cutanée préventive de 50 centimètres cubes de Mycolysine.

Complications éventuelles au cours de l'opération

Rupture des poches purulentes.

L'une des premières complications que l'on puisse observer au cours de l'opération est la rupture immédiate d'une poche purulente. Si l'on a pris soin, dès l'ouverture du péritoine, de protéger les parties supérieures de la séreuse par des larges compresses stérilisées, et si la malade est placée horizontalement, le liquide s'écoule au dehors sans contamination du péritoine supérieur.

Le décollement de la poche est parfois difficile lorsqu'elle est rompue et déchiquetée. Le point capital est de reconnaître, soit dans le cul-de-sac de Douglas, soit au voisinage de l'utérus, l'interstice celluleux qui la sépare du péritoine pariétal. L'index et le médius gauche, dès qu'ils ont pénétré entre le péritoine et la poche annexielle qui lui adhère, terminent en peu d'instants son isolement. On évitera facilement, dès que l'on aura quelque expérience du décollement des adhérences pelviennes, de déchirer les poches ou d'en laisser profondément des lambeaux. L'ablation des annexes doit être complète.

Chaque compresse placée dans le ventre pendant l'opération sera maintenue entre les mors d'une pince érigne. L'emploi de mes pinces érignes, qui ne lâchent jamais la compresse, permet aux chirurgiens de ne plus en oublier dans le ventre de leurs malades.

La nature tuberculeuse des lésions ne modifie en rien le manuel opératoire. Les tubercules pariétaux qui ne peuvent être extirpés se résorbent fréquemment après l'ablation des annexes. On facilitera leur

résorption par l'administration de la Phymalose et de la Mycolysine combinées (Voir Traitement Phagogène de la tuberculose).

Salpingites intra-ligamentaires.

J'ai décrit en 1892 une variété jusqu'alors à peu près inconnue de salpingite purulente, et caractérisée par le siège intra-ligamentaire des poches annexielles.

Ces salpingites se développent, comme les kystes du ligament large, en pénétrant dans l'épaisseur de ce dernier, qu'elles dédoublent,

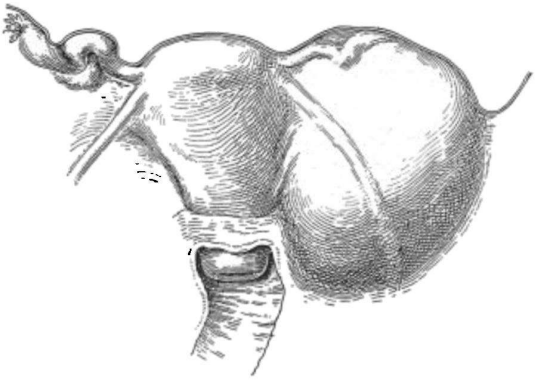

Fig. 377. — Figure schématique montrant le développement intra-ligamentaire d'une salpingite.

et il est impossible de les isoler par la méthode ordinaire, aucun interstice ne permettant à l'extrémité des doigts de pénétrer au-dessous d'elles. Un examen attentif de leur surface permet de constater que le péritoine pariétal recouvre ces tumeurs en entier.

Dès que le revêtement séreux est incisé, le kyste tubaire devient immédiatement accessible, et on peut l'extraire rapidement par décortication de sa loge ligamentaire.

On lie le pédicule et on referme le ligament large par une suture en surjet. L'extraction des annexes de l'autre côté est pratiquée, si leur disposition est normale, par la méthode ordinaire.

Hémorrhagie pelvienne.

Lorsque les poches sont très adhérentes et que leur isolement paraît déterminer un certain écoulement de sang, leur extraction doit être faite aussi vite que possible et sans se préoccuper de l'hémorrhagie.

La cavité pelvienne est immédiatement tamponnée avec de larges compresses aseptiques. Les pédicules tubo-ovariens sont liés et les annexes de l'autre côté sont extirpées à leur tour.

L'utérus est soulevé à l'aide d'une pince à anneaux, on enlève les compresses profondes, et l'on procède à la toilette du cul-de-sac de Douglas, qui est rempli de caillots sanguins. On pratique, s'il y a lieu, un lavage à l'eau stérilisée chaude. Le liquide est épongé et le petit bassin est tamponné avec des compresses sèches.

On procède à la vérification de l'état des adhérences intestinales ou épiploïques qui pourraient saigner, et on enlève les compresses profondes.

Le plus souvent l'hémorrhagie est arrêtée. On place en arrière de l'utérus et au-dessus de l'incision pariétale de nouvelles compresses, et l'on ferme le ventre.

S'aperçoit-on au dernier moment qu'il y a encore du sang dans la profondeur, la malade est placée immédiatement dans la position de Trendelenbourg, après que le péritoine supérieur a été garni de trois grandes compresses fixées par des pinces érignes. L'hémorrhagie provient habituellement soit des parois latérales du bassin, soit plus souvent d'une déchirure de la face postérieure des ligaments larges. Les vaisseaux qui donnent sont pincés et liés, ou bien on les obture en suturant le péritoine à l'endroit où le sang s'écoule par un fin surjet de soie.

J'attache une grande importance, dans toutes les opérations péritonéales faites par la voie abdominale, à la réparation intégrale, par de fins surjets de soie, de toutes les déchirures séreuses. Dès que l'hémostase est terminée, la malade est replacée horizontalement et le ventre est refermé.

Dénudation séreuse très étendue de la cavité pelvienne.

Une des complications les plus graves qui puissent survenir au cours de la castration tubo-ovarienne par la laparotomie est l'arrachement avec les poches tubaires de la presque totalité du péritoine pelvien. Une hémorrhagie en nappe se produit aussitôt.

L'écoulement sanguin doit être immédiatement arrêté par les moyens habituels : tamponnement, applications de compresses imbibées d'eau chaude à 52° ou même à 55°, jet d'air surchauffé. On pratiquera la ligature des vaisseaux de quelque importance.

Dès que la toilette de la cavité pelvienne est terminée, l'aspect

violacé et sanguinolent de ses parois, dénudées de leur revêtement séreux, contraste singulièrement avec celui du péritoine des fosses iliaques et des flancs. On constate souvent dans ces cas un suintement sanguin en nappe, qui échappe à toute tentative d'hémostase ; la fermeture du ventre serait dangereuse en pareil cas, et il est nécessaire d'isoler la cavité pelvienne du reste de l'abdomen.

Certains chirurgiens se contentent de pratiquer le drainage vaginal ou le tamponnement du petit bassin par l'extrémité de l'incision abdominale. Cette méthode est défectueuse et elle a donné de nombreux insuccès. J'ai imaginé d'isoler la cavité pelvienne du grand péritoine en renversant l'utérus en arrière et en fermant le détroit supérieur transversalement par un fin surjet de soie. Ce surjet commence au-dessus du pédicule annexiel droit, il réunit le repli latéro-rectal droit au ligament large, le rectum au fond de l'utérus et ainsi de suite, pour se terminer au niveau de l'S iliaque et du pédicule annexiel gauche.

Il est prudent, avant de fermer le péritoine au niveau du détroit supérieur, d'ouvrir le cul-de-sac vaginal postérieur, et d'y placer une compresse, puis deux drains de verre.

Cette technique est précieuse dans des cas où l'étendue des déchirures pelviennes semble comporter un pronostic très grave. Les désordres pelviens se réparent admirablement lorsque le péritoine supérieur reste indemne.

La suture du fond de l'utérus au niveau du détroit supérieur avec de la soie très fine n'est pas un obstacle à la pratique ultérieure de l'hystérectomie vaginale, si cette opération devient nécessaire.

Blessures et fistules de l'intestin. — Fistules vésicales.

S'il se produit accidentellement une blessure de l'intestin ou si l'on est obligé de détacher une salpingite fistuleuse dans l'intestin ou dans la vessie, l'orifice de la fistule sera fermé immédiatement par le procédé déjà décrit : double suture circulaire en cordon de bourse, et, s'il y a lieu, surjet superficiel.

Péritonisation sous-ombilicale.

Dans les cas où les désordres sont plus étendus encore, on draine et on tamponne le Douglas, puis on ferme le péritoine entre l'ombilic et le pubis : on réunit, à droite, la paroi antéro-externe du cæcum au péritoine pariétal, on suture, au milieu, les mésentères, et on réunit à

gauche l'S iliaque au péritoine latéral de ce côté. On tamponne alors le pelvis par la partie inférieure de l'incision, et on ferme le ventre au-dessus de la compresse par de fortes sutures à la soie n° 10 et à points séparés.

CASTRATION TOTALE

L'ablation par la laparotomie, non seulement des annexes mais aussi de l'utérus, convient aux cas où il y a coïncidence d'annexites et de métrite grave.

L'hystérectomie abdominale totale avec l'ablation des annexes est l'opération de choix lorsque l'opération ne peut pas se faire par la voie vaginale.

OPÉRATION

Le manuel opératoire de la castration abdominale totale pour suppuration pelvienne est identique dans ses grandes lignes à celui de l'hystérectomie abdominale totale pour fibromyomes.

L'utérus est généralement de petit volume et son extirpation est très facile pour les chirurgiens exercés à la pratique de l'hystérectomie abdominale totale dans les cas de fibromyomes. (Cette opération sera décrite à propos de l'Hystérectomie abdominale totale.)

HISTORIQUE DE L'OVARIOTOMIE ET DE L'HYSTÉRECTOMIE ABDOMINALE

OVARIOTOMIE

L'ovariotomie a été la première conquête de la chirurgie abdominale. Le premier, Schorkopf (1685) prétendit qu'on pouvait guérir, par l'extirpation de la poche, un kyste de l'ovaire. Hunter proposa de ponctionner le sac et de l'attirer au dehors par une ouverture de deux pouces. Houston (1801), ayant fait une incision de cinq pouces au niveau d'une tumeur ovarienne qu'il ne pouvait vider par la ponction, attira le kyste au dehors et sutura la plaie; la malade guérit et vécut encore seize ans. Mac Dowel, du Kentucky, élève de John Bell, d'Édimbourg, qui, sans avoir jamais tenté l'ovariotomie, professait le plus grand mépris pour tous les traitements palliatifs, fit le premier, de propos délibéré, l'ablation d'un kyste de l'ovaire (1809). Il obtint 8 guérisons sur 13 opérations. Mac Dowel réduisait le pédicule. Nathan Smith

(1822), W.-L. Altee (1833) firent également l'ovariotomie et W.-L. Altee commença, en 1844, sa remarquable série d'opérations qui atteignit, en 1871, le nombre de 246. C'est surtout à la suite des succès de Baker-Brown, de Spencer Wells (1858) et de Kœberlé (1864) que l'ovariotomie se vulgarisa en Europe. Péan prouva par ses succès (1868) que l'opération pouvait être faite à Paris.

Le traitement extra-péritonéal du pédicule fut d'abord assez généralement employé; il se montra le meilleur avant la vulgarisation de

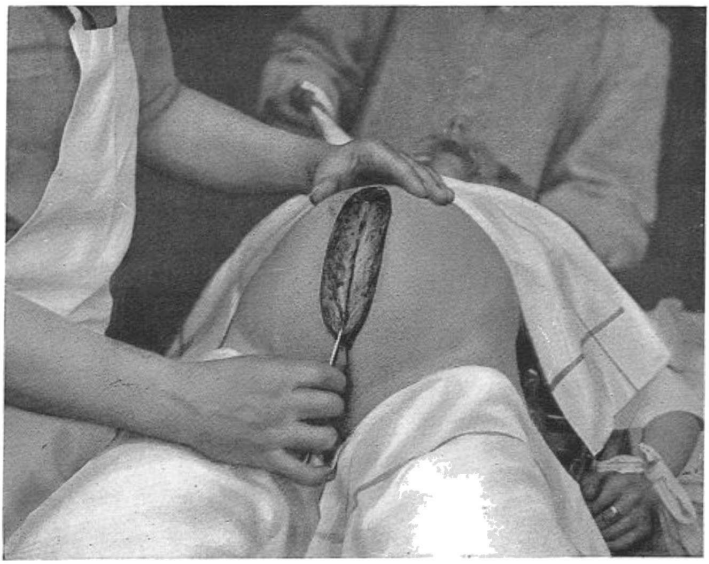

Fig. 378. — Ovariotomie. Incision médiane sous-ombilicale.

la méthode antiseptique, la suppuration de la ligature étant la cause la plus habituelle de la péritonite post-opératoire. Les chirurgiens, d'ailleurs, avaient appliqué depuis 1521 le traitement extra-péritonéal du pédicule aux plaies de la rate : Viard et Ballonius (1581), Matthia Colberg (1678) et O'Brien (1814) avaient obtenu ainsi la guérison de plusieurs cas de hernie traumatique de la rate.

HYSTÉRECTOMIE ABDOMINALE

L'histoire de l'hystérectomie abdominale est plus récente. Les premiers ovariotomistes, Lizars (1825), Dieffenback (1826), Altee (1849-1851), rencontrèrent parfois des tumeurs solides de l'utérus au lieu de kystes : ils refermèrent le ventre. Sur 14 faits de ce genre, 5 furent mortels. Granville (1837) tenta sans succès d'enlever une tumeur sous-

séreuse pédiculée. Altee réussit en 1844. La première guérison d'une amputation partielle de l'utérus par la laparotomie appartient à Burham (1853), mais il croyait avoir affaire à un kyste. Kimball, au contraire, fit de propos délibéré et avec succès la même opération (1855). Le second, Kœberlé opéra après un diagnostic raisonné (1863); il avait déjà fait 9 hystérectomies abdominales lorsque Péan pratiqua sa première opération en 1869. Les noms de Kœberlé et de Péan sont liés à l'histoire de l'amputation supra-vaginale de l'utérus avec traitement

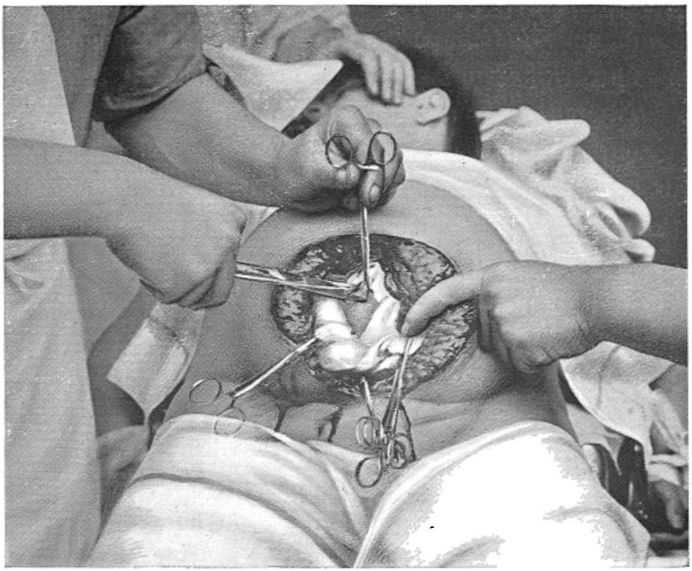

FIG. 379. — Id. Le péritoine est ouvert. Introduction de deux compresses entre le kyste et le péritoine pariétal.

extra-péritonéal du pédicule. Ces deux chirurgiens, en préconisant la ligature métallique faite à l'aide du serre-nœud de Cintrat et l'emploi des broches d'acier, établirent cette opération sur de véritables bases scientifiques.

Porro appliqua l'amputation supra-cervicale de l'utérus à l'obstétrique et il substitua de propos délibéré à l'opération césarienne, le 21 mai 1876, l'amputation supra-cervicale de l'utérus. Il sauva la mère et l'enfant. Son opération eut un grand retentissement et elle rentra dès lors dans les indications chirurgicales des rétrécissements du bassin chez les femmes enceintes. Fochier (de Lyon), Tarnier, Lucas-Championnière furent les premiers chirurgiens qui firent en France l'opération de Porro.

La ligature élastique provisoire, employée pour la première fois par Kléberg, d'Odessa (1875), fut proposée en 1878 par Martin au Congrès des Naturalistes allemands à Cassel. Hégar substitua au fil de fer le fil élastique pour l'hémostase définitive du pédicule (1879).

La réduction du moignon cervical, évidé et suturé, fut proposée par Schrœder au Congrès de 1878 à Cassel et plus tard, en 1880, par Spencer Wells, qui ne connaissait pas les opérations de Schrœder. Vers la même époque Czerny (1879), Kaltenbach (1881) tentèrent la liga-

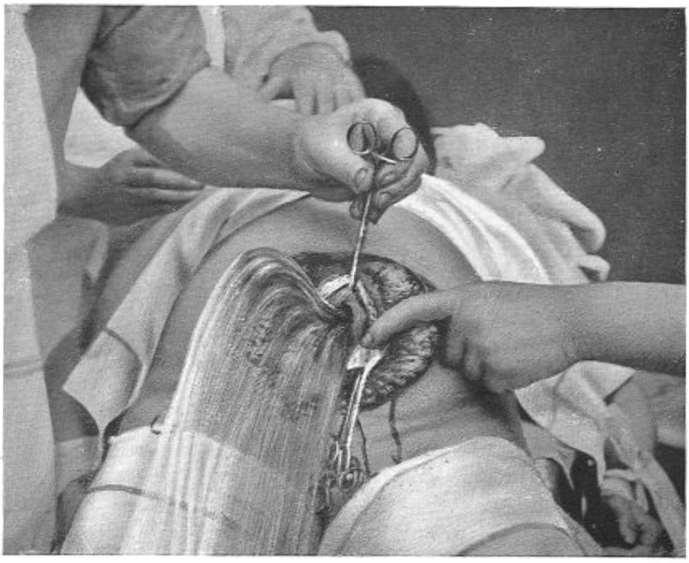

Fig. 380. — Id. Incision et évacuation d'un kyste uniloculaire.

ture élastique perdue, qui fut préconisée tout particulièrement par Olshausen en 1884. Les accidents observés à la suite de la réduction du pédicule par l'un ou l'autre procédé engagèrent Meinert, d'Odessa (1885), à ouvrir le cul-de-sac de Douglas, pour faire passer le pédicule par le vagin. Son unique opération fut un insuccès. Wœlfler et von Hacker, assistants du professeur Billroth, proposèrent pour plus de sécurité de traiter le pédicule par le procédé de Schrœder, et, au lieu de le réduire, de le fixer par des points de suture au contact de la paroi abdominale; la partie correspondante de la suture pariétale était tamponnée à la gaze iodoformée ou drainée. Saenger (1886) proposa d'isoler le pédicule en suturant au-dessus de lui le péritoine pariétal. Saenger réussit en même temps à réhabiliter, dans le cas de dystocie, l'opération césarienne. Les succès qu'il obtint par sa méthode de

suture séro-séreuse de l'utérus permirent désormais aux chirurgiens de choisir, suivant qu'ils avaient décidé de conserver ou de ne pas conserver l'utérus, entre l'opération de Saenger et l'opération de Porro.

Du traitement intra-péritonéal du pédicule à l'extirpation totale de l'utérus par la laparotomie, il n'y avait qu'un pas.

L'hystérectomie abdominale totale, proposée tout d'abord par Delpech, en 1830, fut préconisée de nouveau en 1878 par Freund pour l'ablation de l'utérus cancéreux.

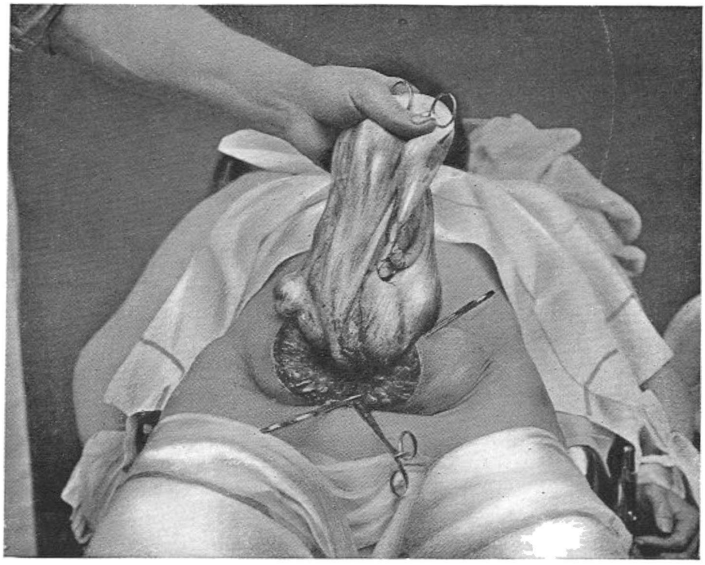

Fig. 381. — Id. La poche kystique est attirée hors du ventre.

L'opération de Freund donna des résultats déplorables, et, malgré les tentatives de Rygier, de Schroeder et de Mac-Cornac, etc., on enregistra une telle proportion d'insuccès que cette méthode tomba dans le discrédit le plus complet. Hégar et Kaltenbach, sur 119 cas, ont noté 85 morts, soit 72 p. 100; l'hystérectomie abdominale totale, abandonnée pour le cancer, tomba dans l'oubli durant plusieurs années.

Quelques chirurgiens tentèrent l'ablation totale de l'utérus par la méthode mixte (voie abdominale et vaginale combinées) dans des cas bien déterminés, tels que la coexistence d'un utérus gravide et d'un cancer du col très étendu. On pratiquait l'amputation supra-vaginale de l'utérus, et le moignon, enserré par un fil élastique, était extirpé par le vagin, Péan (1886 et 1887), Doyen (1887), Lister et Bouilly (1890). Il s'agissait, dans le cas que j'ai opéré, d'un cancer déterminant des

accidents graves et compliqué de grossesse au 8e mois. Ma tentative ne fut pas suivie de succès, pas plus que deux opérations de Freund pour cancer, que j'avais pratiquées en 1886 avec le docteur Decès, de Reims.

L'opération de Freund devait cependant être réhabilitée, non pas pour le cancer, la voie vaginale étant devenue la meilleure pour les petites tumeurs utérines, mais pour les fibromes volumineux.

Martin, qui pratiquait de préférence, quand il le pouvait, l'énucléation des myomes interstitiels (1878), préconisa en 1889, dans le cas d'utérus fibromateux, et lorsque la myomectomie était impraticable, l'hystérectomie totale par la voie vaginale et abdominale combinées.

Fig. 382. — Ablation de deux kystes ovariques de moyen volume. Écrasement du pédicule du kyste droit.

J'ai vu Martin opérer à Bruxelles, en 1892, devant les membres du Congrès, avec une grande habileté. Les ligaments larges furent liés en étages, à la manière de Freund, le col fut évidé et le faisceau de fils, dont le nombre n'était pas moindre de 25 ou 30, fut habilement passé par le vagin. Le péritoine pelvien fut refermé et la plaie abdominale fut suturée. La malade guérit.

TECHNIQUE OPÉRATOIRE

OVARIOTOMIE

L'ovariotomie exige à la fois l'observation rigoureuse des lois de l'asepsie et une habileté manuelle au-dessus de la moyenne. En effet,

il est généralement impossible de prévoir avant l'ouverture du ventre s'il existe des adhérences à la paroi abdominale antérieure, à l'épiploon, à l'intestin, au foie, ou même à la rate.

OPÉRATION

Position de la malade. — La malade est étendue horizontalement, les jambes fléchies sur les cuisses et dirigées vers la baie vitrée.

Autrefois, j'aspirais le contenu du kyste dans un bocal de 20 litres, où je faisais le vide avec l'aide d'une batterie de trompes à eau; j'ai

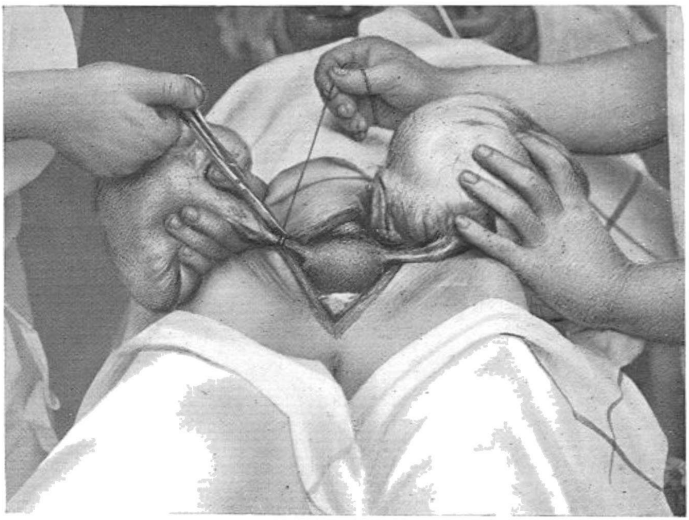

Fig. 383. — Id. Ligature du pédicule du kyste du côté droit.

abandonné cette méthode pour vider directement le kyste au dehors.

1er Temps. — Incision de la paroi abdominale. La paroi abdominale est incisée au-dessus du pubis, sur une étendue de 8 à 10 centimètres; cette incision suffit s'il s'agit d'un kyste uniloculaire et non adhérent. La peau doit être sectionnée d'un seul coup, mais d'une main légère, car, dans les cas où le ventre est tendu et où la ligne blanche est très amincie, le kyste pourrait se trouver atteint par le bistouri et le contenu ferait irruption dans le péritoine. On dispose immédiatement les champs aseptiques, on les fixe à la peau avec les pinces érignes, et on incise largement le péritoine.

Dans certains cas, on a quelque peine à reconnaître la séreuse. Il est prudent d'ouvrir le péritoine assez haut, et en un point où la blessure de la vessie n'est pas à craindre.

Dès que l'on tombe sur une surface lisse et libre d'adhérences, on est certain d'être dans la séreuse.

Lorsque les adhérences antérieures sont très étendues, la poche du kyste se reconnaît à son aspect fibreux. Si elle se trouve fortuitement incisée, cela n'a pas d'inconvénient, car les adhérences protègent la cavité péritonéale, et le contenu du kyste s'échappe à l'extérieur.

Une erreur assez commune pour les débutants consiste à décoller le fascia transversalis du péritoine, qu'ils prennent pour la paroi du

Fig. 384. — Id. Écrasement du pédicule du kyste du côté gauche.

kyste. On évitera cette fausse manœuvre en incisant la ligne blanche assez haut pour ne pas blesser la vessie et en poursuivant la section jusqu'à la découverte de la paroi kystique.

2e *Temps.* — *Évacuation et extirpation du kyste.* Dès que la paroi du kyste est reconnue, et s'il n'y a pas d'adhérences antérieures, on place en bas de l'incision, entre la paroi kystique et le péritoine pariétal, deux grandes compresses stérilisées. On fait incliner le lit d'opérations en avant, et la poche est largement ouverte au bistouri. Un flot de liquide jaillit hors du ventre.

La paroi du kyste est immédiatement saisie avec une ou deux pinces à griffes, puis avec des pinces à anneaux, et on l'attire hors du ventre. Grâce à cette technique, aucune goutte de liquide ne pénètre dans le péritoine.

Kyste uniloculaire non adhérent

Si le kyste est uniloculaire, la poche sort presque instantanément. Une grande compresse est plongée dans le ventre afin de maintenir les intestins, on la fixe avec une pince érigne. Le pédicule est écrasé, puis on le lie circulairement, ensuite après transfixion (Voir p. 411)

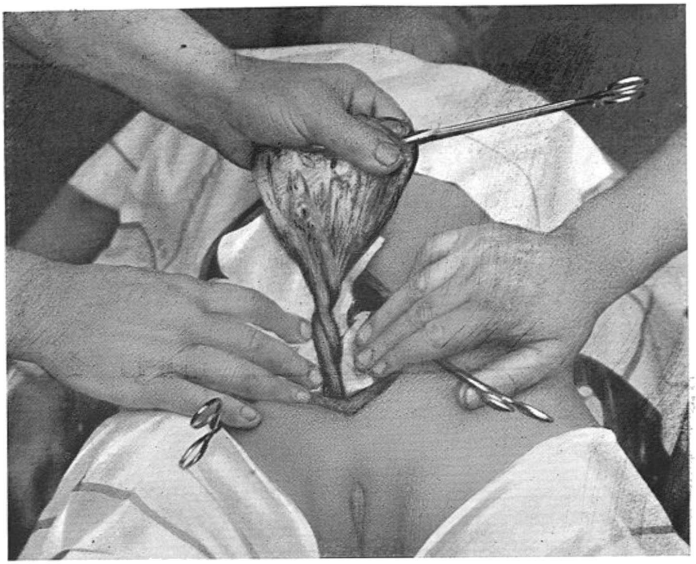

Fig. 385. — Petit kyste ovarique à pédicule tordu.

et on le coupe au thermocautère. On saisit le moignon avec une pince à griffes et à anneaux et on fait une ligature circulaire de sûreté.

S'il existe de l'autre côté un kyste d'un certain volume ou bien une salpingite, leur extirpation est pratiquée sur-le-champ.

On rétablit la table d'opérations dans la position horizontale.

Kyste multiloculaire non adhérent

Quand il s'agit d'un kyste multiloculaire, il peut être nécessaire, pour en pratiquer l'extraction, de vider successivement plusieurs poches; on les incisera de préférence au travers de la première, qui sera largement ouverte.

Lorsque la tumeur est formée par des centaines de petits kystes de la grosseur d'une noisette ou d'un petit pois, il est nécessaire de la

traiter comme une tumeur solide; on prolongera l'incision vers l'ombilic.

On sectionne la ligne blanche avec les ciseaux, guidés sur l'index gauche, en prenant soin de protéger les intestins par une compresse introduite au-dessous du péritoine pariétal et fixée par une pince érigne.

Il est indifférent, si l'on atteint l'ombilic, de le contourner ou de

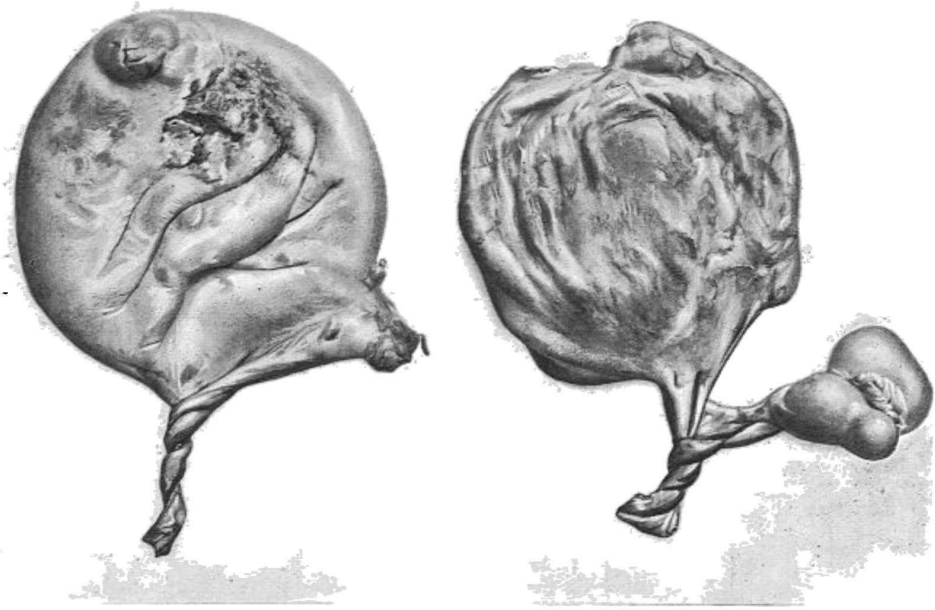

Fig. 386. — Kystes ovariens à pédicule tordu. Dans le second cas, la trompe s'est enroulée autour du pédicule du kyste, lui-même tordu sur son axe.

l'inciser; le plus souvent, je l'incise, et je le résèque ensuite. Souvent il existe en ce point une petite hernie; on extirpera le sac au moment de la fermeture du ventre.

Torsion du pédicule

La torsion du pédicule est une complication assez fréquente des petits kystes ovariens dépourvus d'adhérences. La torsion du pédicule est suivie des symptômes d'une péritonite aiguë. Généralement les accidents s'amendent et l'exploration permet d'établir le diagnostic. La torsion du pédicule est suivie d'une hémorrhagie dans l'intérieur du

kyste et d'une augmentation de tension de la poche. La nécrobiose de la tumeur se produit et on observe des accidents péritonitiques plus ou moins intenses.

Dès que le ventre est ouvert, la paroi kystique apparaît, brunâtre ou violacée ; elle est adhérente à la paroi abdominale. Les adhérences qui sont récentes se détachent sans difficulté après que le contenu de la poche a été évacué au dehors. On liera le pédicule bien que l'oblitération par thrombose puisse être suffisante pour prévenir toute hémorrhagie.

Kystes adhérents et kystes végétants

Les adhérences des kystes de l'ovaire sont très variables. Depuis les adhérences lâches qui fixent à l'épiploon, à l'intestin et à la paroi abdominale antérieure les kystes à pédicule tordu, jusqu'aux adhérences fibreuses et vasculaires des kystes anciens, dans les parois desquelles se trouvent sculptées plusieurs anses d'intestin, on observe toutes les variétés et toutes les localisations.

Les végétations extra-kystiques sont quelquefois bénignes ; souvent aussi elles se greffent comme les néoplasmes malins sur le péritoine pariétal et viscéral.

Les adhérences à la paroi abdominale antérieure se décollent facilement ; s'il vient du sang, on place sous la paroi de grandes compresses. On traitera également par la divulsion, avec l'aide d'une compresse, les adhérences intestinales et épiploïques récentes. Lorsque l'hémostase n'est pas immédiate, on enveloppe le point suspect dans une compresse et on fixe la compresse avec une pince à anneaux, afin de vérifier à la fin de l'opération s'il persiste encore un léger suintement sanguin. S'il en est ainsi, on fait un surjet séro-séreux avec la soie n° 1 et les aiguilles intestinales. On réalise ainsi l'hémostase des surfaces intestinales saignantes et dépourvues de séreuse.

Les adhérences très vasculaires sont pincées du côté du kyste, on les lie au-dessus de la pince et on coupe entre la ligature et la pince. Le fil est alors passé au travers du pédicule, puis on le lie de nouveau par mesure de sécurité.

S'il existe des adhérences intestinales anciennes, on les disséquera avec le thermo ou le galvanocautère, en prenant soin d'entamer quelque peu les parois du kyste, et on fera sur la surface saignante un fin surjet de soie.

Blessure de l'intestin

Dans certains cas exceptionnels, où l'intestin est tiraillé, aminci et très altéré, et où l'on pourrait craindre un rétrécissement de son calibre, on pratique l'invagination ou bien la résection de l'anse

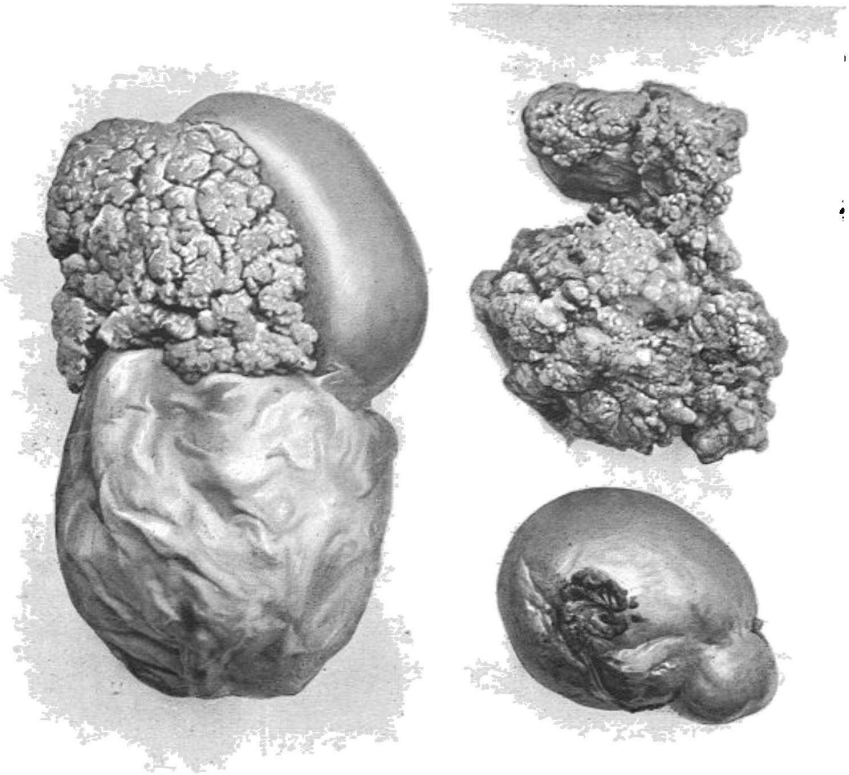

Fig. 387. — Petits kystes ovariens à végétations intrapéritonéales. La culture des greffes péritonéales de ces végétations donne le Micrococcus Néoformans.

adhérente par le procédé déjà décrit et l'on rétablit le cours des matières par une entéro-anastomose latérale.

Marsupialisation de la poche

Lorsque la poche adhère si intimement au péritoine et aux viscères pelviens, que son énucléation paraît impossible, on la traite par la marsupialisation, c'est-à-dire qu'on suture ses parois à la commissure

inférieure de l'incision abdominale, puis on traite la cavité par le tamponnement antiseptique.

Avant de marsupialiser le kyste, on résèque partiellement la paroi kystique autant que le permettent les adhérences, puis on la suture à points séparés, avec des fils de soie, à la commissure inférieure et aux deux lèvres de l'incision péritonéo-pariétale. Un dernier fil de soie, qui traverse de part en part toute la paroi abdominale, y compris la peau, clôt en haut l'orifice kystique. La suture est continuée jusqu'à la partie supérieure de la plaie, comme dans les cas ordinaires.

Section prématurée du pédicule utérin dans les cas d'adhérences supérieures très étendues

Lorsque la tumeur, libre d'adhérences pelviennes, se trouve au contraire très adhérente dans les régions supérieures du péritoine, on écrase et on lie d'abord le pédicule utérin, que l'on a attiré hors du ventre en le chargeant sur l'index recourbé en crochet, et on le sectionne, après avoir placé du côté du kyste une grande pince courbe. On extrait le pôle inférieur de la tumeur et on détache, d'arrière en avant et de bas en haut, les adhérences supérieures, qui sont devenues accessibles.

Largeur exagérée du pédicule Traitement du pédicule par la torsion

Certains kystes présentent un pédicule très large et très étendu. La plupart des chirurgiens traitent de tels pédicules par la ligature en chaîne. Ce procédé est défectueux et on ne doit pas l'employer. Il est en effet très facile, grâce à mon procédé d'écrasement extemporané, de réduire ces larges pédicules à leurs feuillets fibro-séreux. On les tord ensuite de 180° sur leur axe et on lie au point le plus favorable. On fait un premier nœud; le fil est alors passé à deux reprises au travers du pédicule, au-dessous de la première ligature, et chaque fois on le lie de nouveau. (Voir plus loin ma nouvelle pince à pédicules.)

Dès que le kyste est détaché, on vérifie les ligatures et on place sur le moignon une ligature de sûreté.

On prendra soin de ne pas comprendre dans la ligature un diverticule de la poche kystique.

Rupture du kyste dans le péritoine

Lorsqu'il s'agit d'un kyste multiloculaire à paroi très mince, une des poches peut se rompre dans le péritoine. Cet accident est sans

grande importance si le champ opératoire est bien garni de larges compresses stérilisées.

Lorsque le liquide colloïde s'est répandu au loin, sa consistance visqueuse exige, pour faire une toilette satisfaisante de la séreuse, un grand lavage à l'eau chaude stérilisée. Deux ou trois litres d'eau salée chaude isotonique sont versés dans l'abdomen, et on lave les intestins en les agitant. On peut faire sortir le liquide en pressant sur les parois latérales du ventre et en inclinant le lit d'opérations en avant, comme je le fais au moment de l'incision des kystes ovariques, pour faciliter leur évacuation.

Le deuxième ou le troisième lavage donne une eau presque pure.

Dès que le lavage du péritoine est terminé, l'utérus est saisi avec une pince à anneaux et on fait la toilette du cul-de-sac de Douglas, où l'on place une grande compresse munie d'une pince érigne. Les fosses iliaques et les flancs sont à leur tour épongés. On place de chaque côté une grande compresse, et on commence la suture du ventre.

Les deux compresses latérales sont aussitôt retirées; on les remplace par deux petites compresses, fixées par des pinces érignes; ces compresses sont disposées au-dessous de la ligne de réunion. On les tire à mesure que la suture progresse. La compresse du cul-de-sac de Douglas est enlevée lorsque la suture est aux deux tiers terminée.

Suppuration du kyste

La suppuration de la poche est une complication plus redoutable encore, car elle détermine l'apparition d'accidents septicémiques très graves. L'infection du contenu du kyste est le plus souvent provoquée par le contact d'une salpingite suppurée.

Ces malades présentent de l'hyperthermie à grandes oscillations. On vérifiera la présence du pus par une ponction capillaire et on fera l'analyse bactériologique. On fera plusieurs injections sous-cutanées de Mycolysine de 20 centimètres cubes avant l'opération. Dès que la paroi du kyste sera mise à découvert, on évacuera son contenu en protégeant le péritoine et la plaie pariétale par des compresses aseptiques. On pourra vider ces kystes avec un gros trocart, dont la canule sera reliée avec un bocal aboutissant à une batterie de trompes à vide.

Changement de position de la malade pendant l'opération

L'ovariotomie est généralement commencée dans le décubitus horizontal, les jambes de la malade étant tournées vers la baie vitrée.

Dès que l'on évacue le kyste, on incline le lit d'opération en avant. Cette précaution évite de contaminer le péritoine si le contenu du kyste

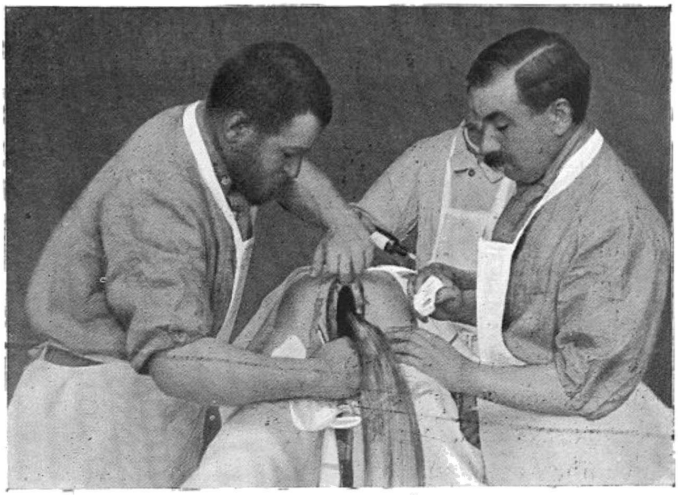

Fig. 388. — Changement de position de la patiente dans le cas où l'opération, commencée dans la position horizontale, doit être terminée dans la position de Trendelenbourg. (Agrandissement des images d'un film cinématographique.) — Ablation d'un fibrome ovarien compliqué d'ascite. Évacuation de l'ascite.

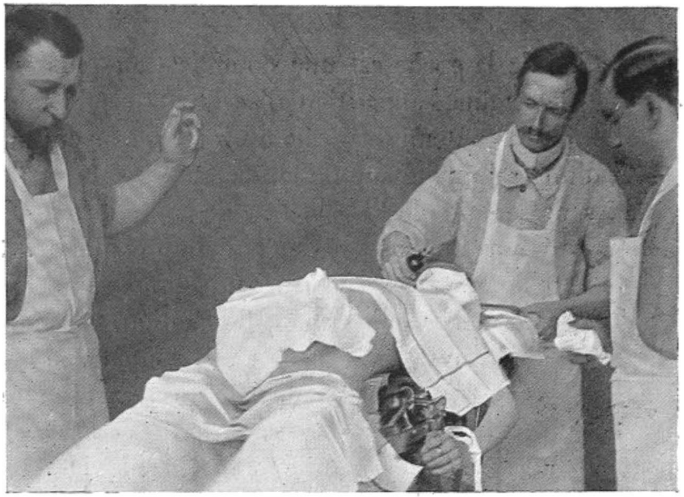

Fig. 389. — Id. Rotation du lit d'opération.

est purulent. Dès que le kyste est vidé et que la poche est extirpée, les dégâts pelviens peuvent exiger un changement de position immédiat

de la malade, qui doit être renversée dans la position de Trendelenbourg, la tête étant tournée du côté de la baie vitrée. C'est pourquoi

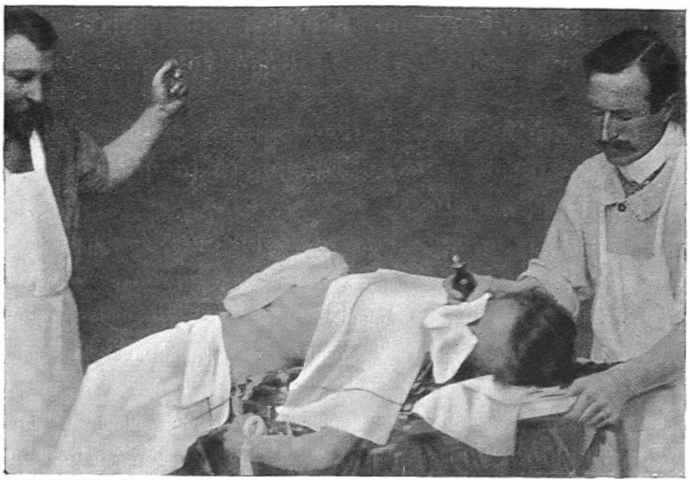

Fig. 390. — Id. La rotation est presque terminée.

dans l'ablation des annexes enflammées, ou castration tubo-ovarienne, je conseille de placer d'emblée la malade horizontalement, la tête du

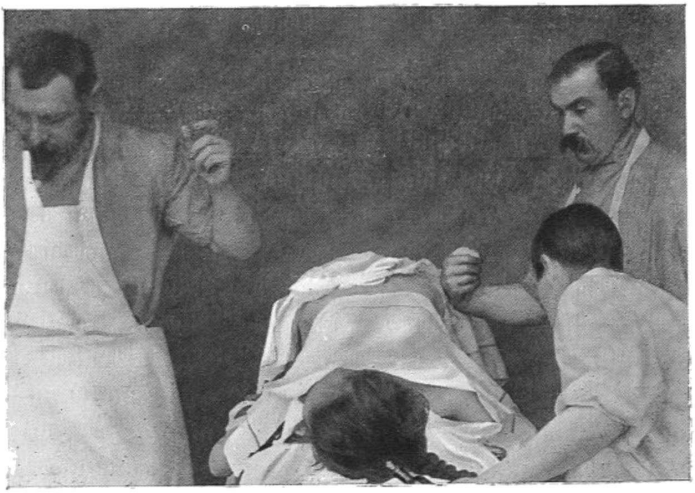

Fig. 391. — Id. Bascule du lit d'opération en arrière.

côté de la baie vitrée et le chirurgien est placé du côté gauche de la malade. On incline le lit en avant pour extirper les poches purulentes,

on tamponne le pelvis, puis on incline la table de 20 centimètres en arrière pour avoir accès dans le pelvis et pour y faire une réparation minutieuse.

Si l'on commence l'ovariotomie dans la position horizontale, les pieds de la malade étant du côté de la baie vitrée et le chirurgien à sa droite,

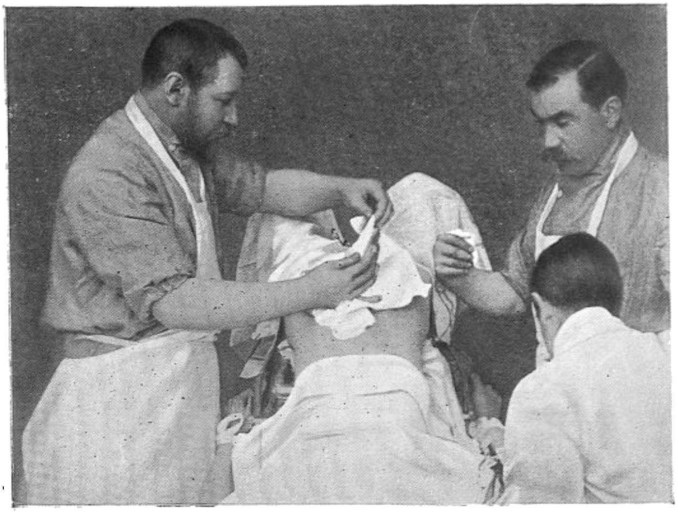

Fig. 392. — Id. La patiente est placée en position de Trendelenbourg.

et si les dégâts pelviens obligent à terminer l'opération dans la position de Trendelenbourg, il faut posséder mon lit d'opération qui permet de réaliser cette transformation en quelques instants (fig. 388 à 393).

Le lit d'opération est immédiatement tourné sur son axe de 180° et on le remonte avec la pédale jusqu'à la hauteur nécessaire pour le renverser dans la position de Trendelenbourg. Cette manœuvre, que j'ai enregistrée plusieurs fois au cinématographe, ne dure que 10 ou 15 secondes. Elle est faite par des aides pendant que le chirurgien et son aide maintiennent avec la main les compresses qui recouvrent le ventre. Dès que le lit d'opération est renversé, ces compresses sont enlevées et l'on procède à l'application de l'écarteur sus-pubien, qui est fixé par la pièce en A entre les cuisses de la malade. Les compresses qui protègent les intestins sont renouvelées et il ne reste plus qu'à terminer l'opération.

Cette technique est également très précieuse lorsqu'on opère une tumeur abdominale compliquée d'ascite.

Le ventre est ouvert dans la position légèrement inclinée en avant, le champ opératoire garni de compresses, et l'on évacue le liquide. On éponge le péritoine avec soin et on le garnit de grandes compresses, fixées par autant de pinces érignes.

La malade est immédiatement renversée dans la position de Tren-

Fig. 393. — Id. Luxation de la tumeur hors du ventre.

delenbourg, avec les précautions indiquées plus haut. L'opération est terminée suivant la technique habituelle.

3e, 4e et 5e Temps. — Comme pour la castration tubo-ovarienne.

Kystes dermoïdes de l'ovaire

Ces tumeurs ne prêtent à aucune considération opératoire spéciale. Il faut éviter de les rompre dans le péritoine, car la consistance spéciale du contenu de ces kystes, qui contiennent de la graisse, des poils et d'autres corps étrangers, rendrait la toilette de la séreuse presque impraticable.

Lorsque la tumeur, petite et blanchâtre, présente une consistance pâteuse, le diagnostic du contenu du kyste se fait aisément dès l'ouverture du ventre.

On extraira ces kystes entiers, par une large incision, ou bien, si on les vide au dehors, on prendra les plus grandes précautions pour ne pas contaminer le péritoine.

Si le kyste dermoïde est volumineux, il peut arriver que la matière sébacée et les poils nagent dans un liquide séreux opalescent; dans ces cas, l'évacuation du kyste se fait aisément.

Tumeurs polykystiques de l'ovaire

Les grosses tumeurs de l'ovaire peuvent être composées d'un tel nombre de petits kystes qu'il soit impossible de réduire leur volume

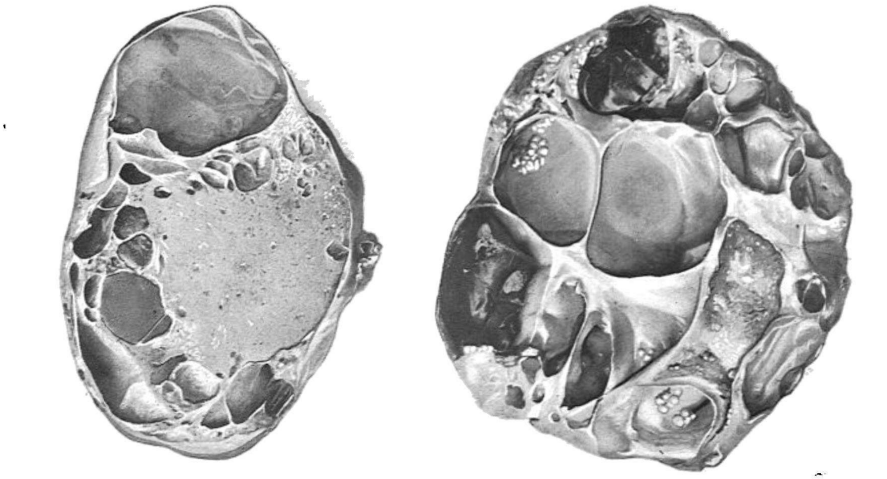

Fig. 394. — Petits kystes ovariens multiloculaires avec végétations intra-kystiques.

par l'évacuation de leur contenu. Dès que l'on a reconnu cette particularité, on prolonge l'incision abdominale aussi haut qu'il est nécessaire et l'on extrait la tumeur comme s'il s'agissait d'une tumeur solide.

Fibromes de l'ovaire

Les fibromes vrais de l'ovaire ne sont pas très rares : j'en ai extirpé un certain nombre; deux d'entre eux étaient compliqués de torsion du pédicule. Habituellement, le néoplasme s'est développé aux dépens de l'ovaire tout entier.

Les fibromes de l'ovaire s'accompagnent fréquemment d'ascite. Le liquide ne se reproduit pas après leur ablation. Ces tumeurs sont souvent calcifiées.

J'ai observé un cas, très exceptionnel, de fibrome pédiculé de l'ovaire, développé à l'extrémité libre de ce dernier, avec lequel il n'était en connexion que par un étroit pédicule (fig. 395). J'ai enlevé avec ce fibrome l'ovaire et la trompe, afin de bien démontrer la curieuse disposition de la tumeur.

L'ablation des fibromes de l'ovaire exige une incision égale à leur plus petit diamètre. L'extraction sera facilitée par l'emploi d'une érigne hélicoïde. On peut, avec l'aide de cet instrument, les saisir dans la profondeur. Cet artifice permet de les extraire par une incision abdo-

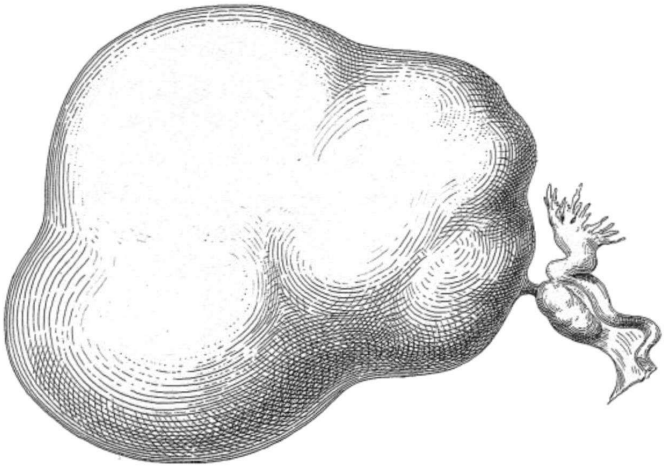

Fig. 395. — Fibrome pédiculé de l'ovaire (d'après nature). Réduction des deux tiers.

minale relativement petite, et très inférieure à celle qui serait nécessaire pour effectuer la même manœuvre avec le seul secours de la main.

Kystes et fibromes du ligament large

Les kystes développés dans l'intérieur du ligament large sont latéraux tant que leur diamètre n'est pas considérable; ils deviennent ensuite presque médians.

Ces kystes ne présentent jamais d'adhérences au péritoine pariétal ni à l'intestin, car ils sont recouverts par le péritoine pariétal. Dès l'ouverture du ventre, on aperçoit la séreuse, sous l'aspect d'une enveloppe transparente, à la surface de la tumeur. Il peut arriver qu'on ne reconnaisse l'origine ligamentaire du kyste qu'au moment de con-

©Académie nationale de médecine

fectionner le pédicule. En effet, lorsque le kyste est très volumineux, son pôle supérieur a distendu les séreuses, qui se confondent avec les parois kystiques; le pôle inférieur seul est intra-ligamentaire et on ne remarque cette particularité qu'au moment de confectionner le pédicule. On voit alors que le pôle inférieur de la tumeur est recouvert par une enveloppe séreuse, lâche et vasculaire, et que la poche s'étend entre les feuillets du ligament large, qu'il dédouble jusque sur le côté de l'utérus. Ce dernier est assez souvent dévié, et rejeté du côté opposé au kyste, à la face antérieure duquel peut se trouver l'uretère.

On incise la séreuse en un point où il n'existe pas de vaisseaux appréciables, et on énuclée la poche kystique en la décortiquant; on procède ensuite à l'hémostase du pédicule vasculaire de la tumeur et des quelques vaisseaux qui viennent à donner du sang, puis on répare la brèche du ligament large par une suture en bourse ou bien en surjet.

On observe parfois, dans le ligament large, des kystes dermoïdes. Leur énucléation doit être faite avec soin, après incision du péritoine qui les recouvre; on évitera toute irruption de leur contenu dans le péritoine.

Hystérectomie complémentaire immédiate.

Les dégâts nécessités par l'ablation de certaines tumeurs du ligament large, où l'utérus est comme étalé à la surface du néoplasme, exigent l'ablation immédiate de cet organe. Si cette particularité est observée dès le début de l'opération, on procédera immédiatement à l'hystérectomie. Si on ne la remarque qu'après l'ablation de la tumeur annexielle ou intra-ligamentaire, on enlèvera l'utérus dans un second temps de l'opération (voir Hystérectomie abdominale totale et fig. 450).

Blessure de l'uretère au cours de l'opération.

J'ai dû remédier, en 1889, dans un cas d'extirpation d'un kyste volumineux du ligament large, où je remplissais le rôle d'assistant, à la section fortuite de l'uretère gauche, qui avait été déplacé par la tumeur. Le bout périphérique de l'uretère fut lié. J'ai fixé le bout central sur une sonde de gomme noire par un fil de soie, et je l'ai attiré au travers d'un petit orifice de la paroi abdominale antéro-latérale. La muqueuse de l'uretère fut suturée à la peau et la sonde conduisit l'urine dans un récipient approprié.

La malade guérit, mais la fermeture spontanée de l'orifice urétéro-

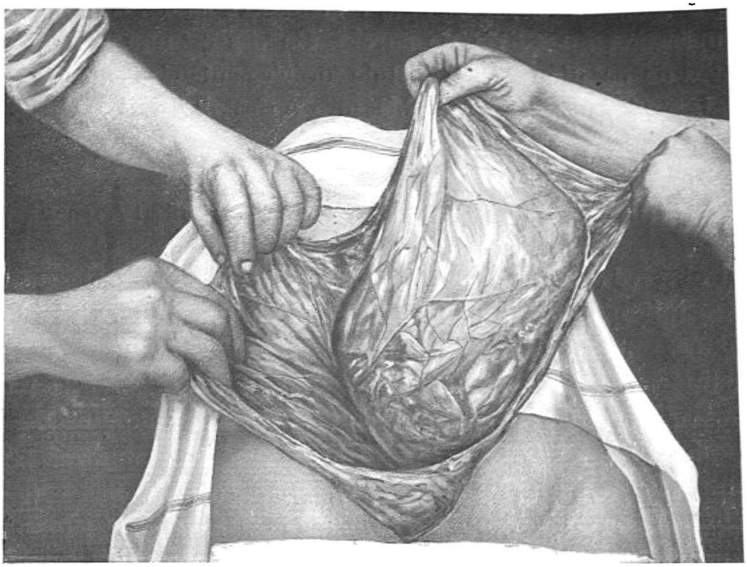

Fig. 396. — Gros kyste intra-ligamentaire. Décortication de la poche kystique, après incision du péritoine. On prendra soin d'éviter la blessure de l'uretère, qui est souvent déplacé.

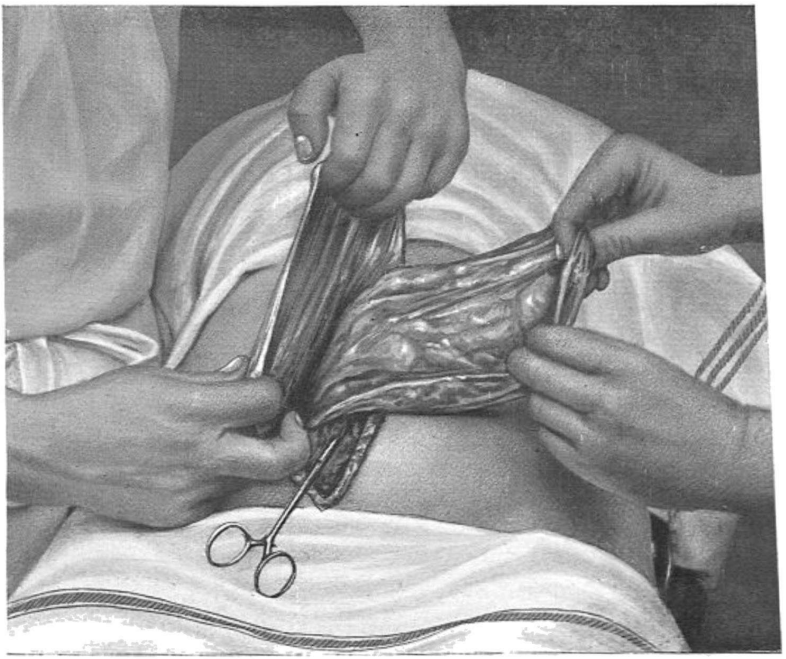

Fig. 397. — Id. La poche kystique est attirée hors du ventre. Elle n'est plus adhérente qu'à la base du ligament large.

cutané nécessita au bout de cinq semaines l'ablation du rein gauche. Cette opération fut suivie de succès. Ce cas est une des premières tentatives de création d'une fistule urétéro-cutanée faite de propos délibéré, pour remédier à une blessure opératoire de l'uretère, survenue pendant la laparotomie.

TUMEURS COLLOÏDES DE LA CAVITÉ PÉRITONÉALE

J'ai observé chez plusieurs femmes des tumeurs colloïdes ou myxomateuses intra-péritonéales, dont l'origine ovarienne n'a pas pu être déterminée.

Ces tumeurs colloïdes péritonéales sont remarquables, chez les jeunes femmes, par leur développement rapide. Leurs limites sont irrégulières. A l'ouverture du ventre, on trouve des masses gélatineuses plus ou moins transparentes et parfois enkystées.

On extirpera le plus complètement possible les masses colloïdes, puis on lavera le champ opératoire avec de l'eau salée isotonique chaude.

On injectera, sous l'anesthésie, 50 cm³ de Mycolysine et 10 cm³ de Cytolase ou vaccin antinéoplasique. On continuera la vaccination antinéoplasique et on tiendra la malade en observation.

J'ai observé, exceptionnellement, une énorme tumeur de cette nature, à marche bénigne, chez une femme de plus de 60 ans. Cette malade, après évacuation de tout ce qui put être enlevé, soit près de 15 kilogrammes de matières myxomateuses, se rétablit parfaitement et elle vécut plusieurs années sans récidive.

Ce cas fut un de mes premiers succès; il remonte à l'année 1897.

L'origine annexielle de certaines de ces tumeurs est douteuse, car j'ai observé deux cas de néoplasmes abdominaux très analogues chez l'homme.

ABLATION DES TUMEURS RÉTROPÉRITONÉALES

LIPOMES, MYXOMES ET SARCOMES RÉTROPÉRITONÉAUX

On rencontre assez fréquemment, chez des femmes d'un certain âge surtout, d'énormes tumeurs solides qui peuvent en imposer pour des fibromes du ligament large, et qui siègent plus haut, dans le tissu cellulaire rétro-péritonéal. Ces tumeurs ont été improprement nommées par certains chirurgiens tumeurs du mésentère, parce qu'elles le

dédoublent au cours de leur accroissement. Elles se forment le plus souvent dans la région de la capsule adipeuse du rein.

Ce sont parfois des lipomes et des myxomes, pesant jusqu'à 25 et 30 kilogrammes, plus souvent des sarcomes.

Dès que le ventre est ouvert, le siège de la tumeur est facilement reconnu à l'aspect de son enveloppe mésentérique.

Lorsque l'extirpation semble praticable, le péritoine est incisé et la tumeur est extirpée, par décortication sous-séreuse, aussi vite que possible, afin de ne pas perdre trop de sang. La vaste loge celluleuse est tamponnée avec un énorme paquet de grandes compresses et l'hémostase des vaisseaux qui saignent est pratiquée méthodiquement.

Le péritoine est refermé, puis la loge de la tumeur est drainée par une incision latérale. On tamponne avec de grandes compresses, que l'on dispose de manière à les enlever facilement.

Ces opérations, qui sont graves et émouvantes, ne peuvent donner de bons résultats que s'il s'agit d'une tumeur bénigne et si la malade est en état de supporter le shock, toujours assez intense. Aussi le chirurgien doit-il mettre à contribution toutes ses qualités, présence d'esprit, virtuosité opératoire, appréciation de la résistance physique de la malade. On évitera de blesser l'uretère.

La moindre hésitation peut être fatale et la rapidité de l'opération est la meilleure condition de sécurité.

OPÉRATIONS SUR L'UTÉRUS

HYSTÉROPEXIE ABDOMINALE

L'hystéropexie abdominale est une opération d'exception. Cette opération, qui a été décrite page 242, ne doit être faite que comme complément d'autres interventions, telles que la castration tubo-ovarienne ou l'ovariotomie, quand il existe en même temps une rétroversion ou un prolapsus de l'utérus, et que l'on veut éviter une intervention ultérieure par la voie vaginale.

Je recommande d'autant moins l'hystéropexie abdominale, que j'ai dû enlever par le vagin plusieurs utérus qui avaient été suturés plusieurs mois auparavant au voisinage de l'ombilic, parce qu'ils occasionnaient des phénomènes douloureux, rebelles à toute thérapeutique.

Dans ces cas, l'abaissement de l'utérus a été rendu très difficile par la solidité des sutures pariéto-utérines, qui ont dû être attirées au fond du vagin, afin de sectionner directement les fils de soie et de les extirper.

Je ne puis citer en faveur de l'hystéropexie simple qu'une seule observation : il s'agit d'une femme que j'ai opérée il y a long-

INSTRUMENTS POUR L'HYSTÉRECTOMIE ABDOMINALE TOTALE

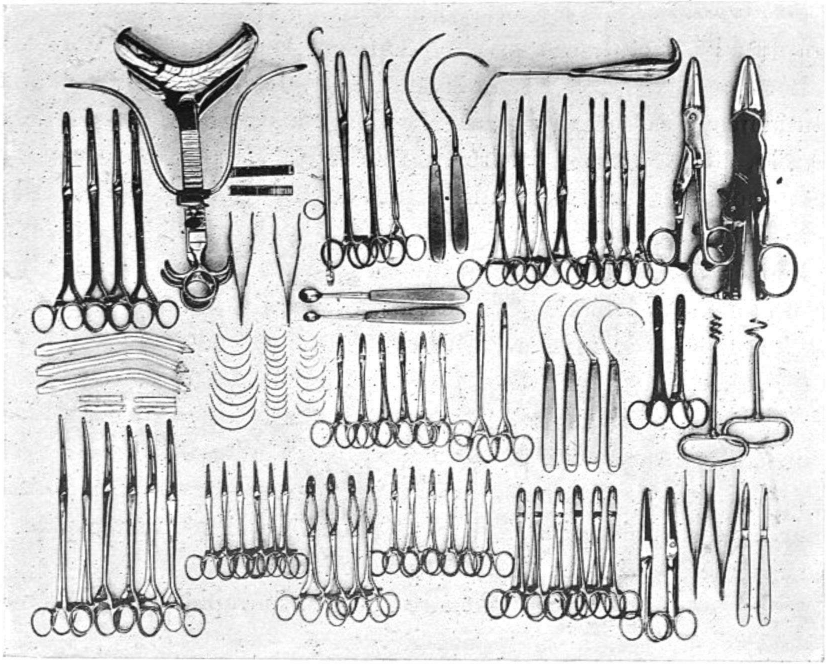

FIG. 398.

De bas en haut et de droite à gauche : 2 bistouris, 2 pinces à griffes obliques, de Doyen, 2 paires de forts ciseaux, 6 pinces à mors courts, de Doyen, 6 pinces de Championnière, 4 pinces à mors ovalaires, 6 pinces à anneaux et à griffes obliques, de Doyen, 6 longues pinces courbes.

2 érignes hélicoïdes, 2 pinces à mors courts de Doyen, pour les veines, 4 aiguilles à manches de Doyen, de courbure variée, 2 pinces porte-aiguilles de Doyen à mors excentrés, 6 petites pinces porte-aiguilles de Doyen, des aiguilles assorties, des drains de verre dont 3 drains de Doyen pour le cul-de-sac de Douglas.

2 écraseurs de Doyen grand et petit modèle, 4 pinces tire-balles, 4 pinces élastiques de Doyen, pour l'intestin, 1 écarteur oblique, 2 aiguilles mousses pour pédicules, 1 pince courbe porte-ligature, 2 pinces de Museux, 1 érigne de Doyen à glissière, pour le col utérin, des agrafes et des pinces porte-agrafes, 2 écarteurs abdominaux de Doyen avec fixateur interfémoral, 4 pinces à mors ovalaire excentrés de Doyen.

(Voir pour les autres instruments, fig. 269, p. 266.)

temps déjà d'hystéropexie abdominale pour rétroversion douloureuse, sans ablation des annexes. Cette personne se porte à merveille et elle ne souffre plus; mais elle n'a pas eu de grossesse. J'aurais obtenu le

même résultat en combinant, suivant la méthode décrite plus haut, le redressement vaginal de l'utérus et l'opération d'Alexander.

ABLATION DES FIBROMES PÉDICULÉS SOUS-PÉRITONÉAUX

Certains fibromes pédiculés du fond de l'utérus et d'un volume énorme sont justiciables de la myomectomie, sans ablation de l'utérus.

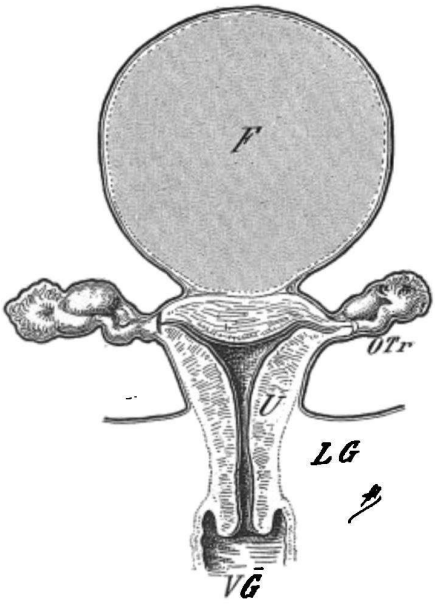

Fig. 399. — Fibrome sous-péritonéal pédiculé du fond de l'utérus. La cavité utérine est normale; les annexes occupent leur situation habituelle.

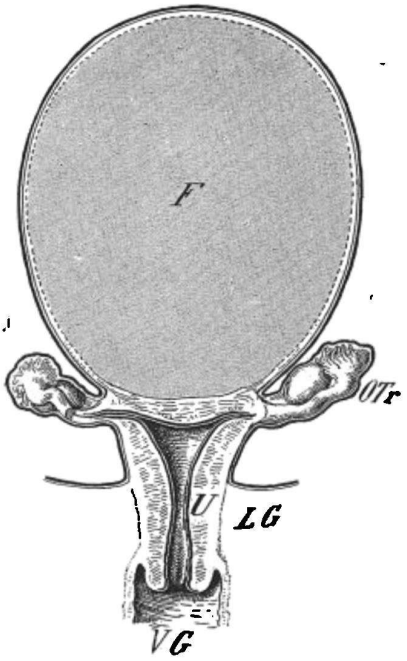

Fig. 400. — Fibrome sous-péritonéal sessile. La cavité utérine est à peu près normale. Les ovaires sont situés à la limite inférieure de la tumeur.

L'hystérectomie totale est inutile si la tumeur est nettement pédiculée et si le corps de l'utérus est normal ou bien s'il est à peine augmenté de volume. L'indication opératoire est en pareil cas l'ablation simple de la tumeur.

Le point délicat de l'opération est le traitement du pédicule utérin. J'ai imaginé, après avoir éprouvé divers inconvénients des procédés classiques, l'artifice suivant :

Le pédicule est lié avec un gros fil de soie et la tumeur est détachée. On évide alors le moignon utérin, en cône, et aussi profondément que

possible, à l'aide du thermo ou du galvanocautère, en prenant soin de dépasser le point serré par le fil de soie.

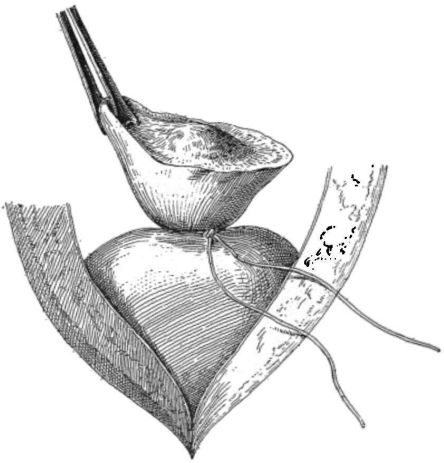

Fig. 401. — Extirpation d'un myome pédiculé sous-péritonéal du fond de l'utérus. Ligature provisoire du pédicule.

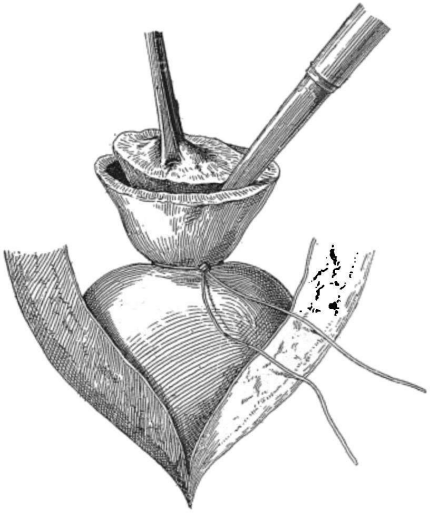

Fig. 402. — Évidement du pédicule avec le thermo-cautère, de manière à ménager une collerette séreuse.

Le pédicule, primitivement volumineux, se trouve ainsi presque réduit à son enveloppe séreuse. Une nouvelle ligature est appliquée et le premier fil est enlevé.

Fig. 403. — Id. Ligature définitive du pédicule; le fil est placé sur la collerette séreuse.

On obtient ainsi un très petit pédicule (fig. 403), qui ne saigne pas et se résorbe aisément; on en résèque la partie exubérante avec le thermocautère, à 12 ou 15 millimètres de la ligature, et on réduit.

Si d'autres fibromyomes se développent ultérieurement, on fera l'hystérectomie totale.

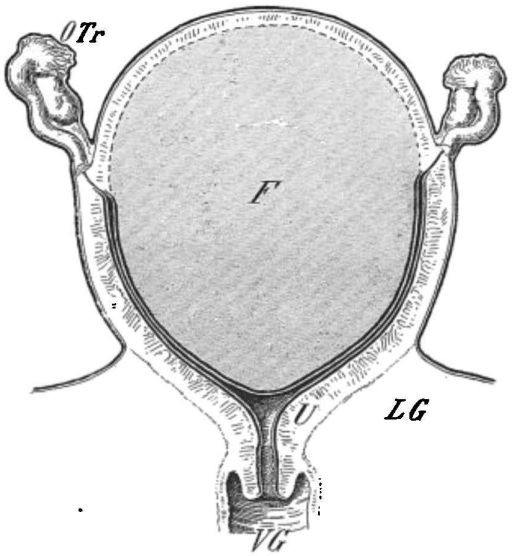

FIG. 404. — Fibrome utérin faisant saillie à la fois dans la cavité utérine et sous le péritoine. Les annexes sont situées au niveau du tiers supérieur de la tumeur.

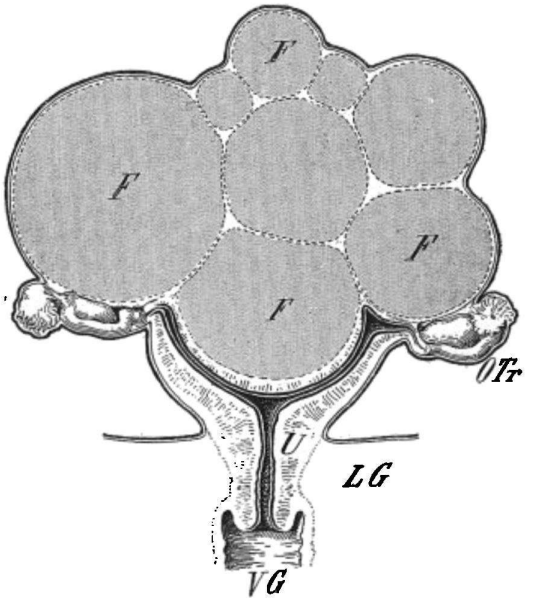

FIG. 405. — Fibromes utérins multiples. Deux d'entre eux font saillie dans la cavité utérine; les ovaires sont accolés avec les trompes aux parties latérales de la tumeur.

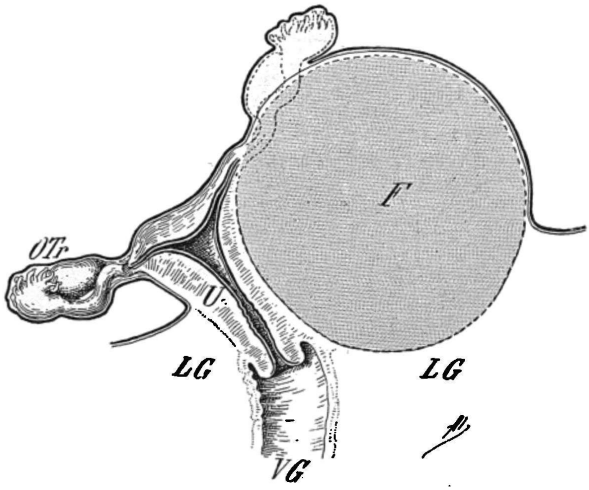

Fig. 406. — Fibrome développé dans les couches les plus superficielles de la paroi latérale gauche de l'utérus et dans le ligament large. La tumeur s'était coiffée du péritoine pelvien et de l'ovaire droit.

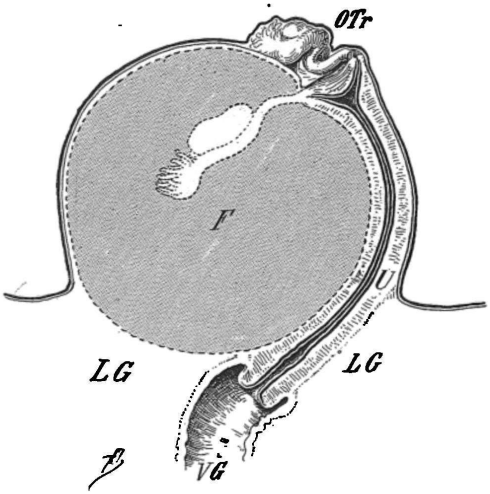

Fig. 407. — Fibrome développé dans la paroi latérale droite et postérieure de l'utérus, et faisant saillie dans le ligament large. Le col est rejeté à droite; la totalité de l'utérus se trouve élongée et étalée de bas en haut sur le côté antéro-interne de la tumeur. La cavité du col, considérablement étirée, n'offre que son diamètre normal. L'ovaire gauche est étalé à la surface du fibrome; la corne utérine droite et l'ovaire droit font, au contraire, saillie à la surface de la tumeur. (Cette malade présentait des hémorrhagies d'une gravité exceptionnelle.)

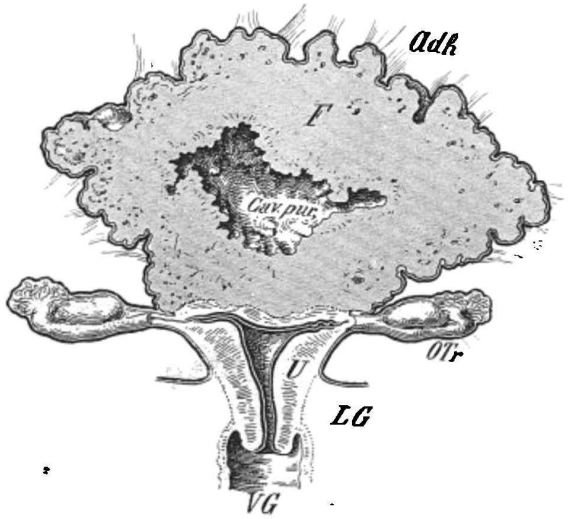

Fig. 408. — Fibrome sous-péritonéal du fond de l'utérus, à surface rugueuse et irrégulière; le centre de la tumeur était occupé par une cavité purulente anfractueuse. La surface adhérait presque en totalité à l'épiploon et aux anses intestinales, par suite de poussées successives de péritonite

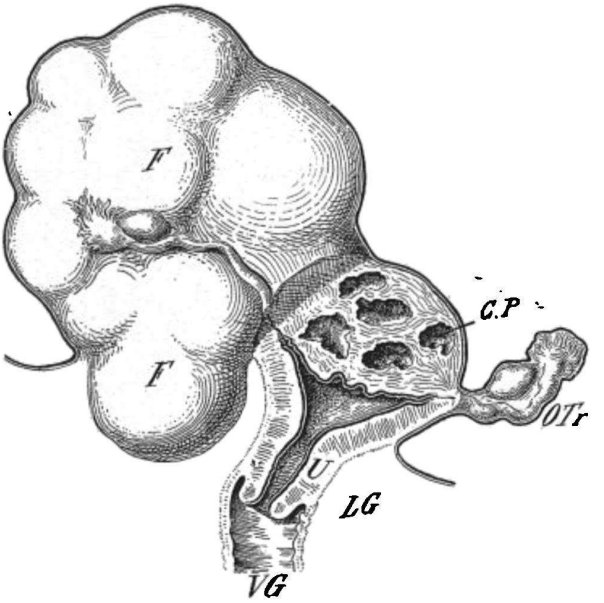

Fig. 409. — Kyste multiloculaire purulent du ligament large droit adhérent à l'utérus, dont le tissu est parsemé de vastes loges purulentes. Les annexes gauches sont étalées sur la tumeur. Salpingo-ovarite droite.

MYOMECTOMIE ABDOMINALE

L'ablation des fibromes sous-péritonéaux sessiles se fait après incision de la coque utérine ou séreuse qui recouvre la tumeur. On tam-

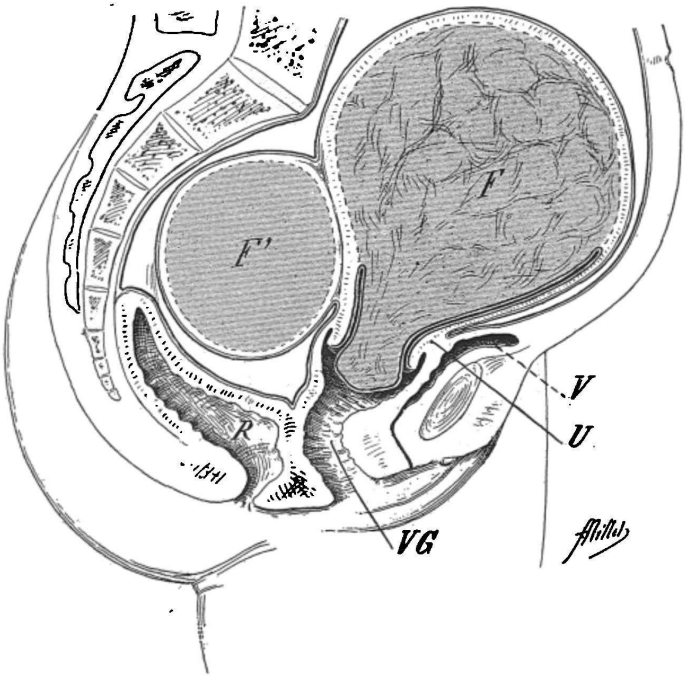

Fig. 410. — Double fibrome utérin. Le fibrome antérieur, myxomateux et aréolaire, faisait saillie au travers du col jusque dans le vagin. Il donna lieu à des hémorrhagies et à de l'hydrorrhée intermittente. Il était recouvert, au niveau du fond de l'utérus, par une certaine épaisseur de tissu utérin. Le fibrome postérieur, d'une dureté ligneuse, était sous-péritonéal.

ponne dès que la tumeur est énucléée et on fait une suture séro-séreuse à la soie n° 3. Martin a fait un grand nombre de fois cette opération avec succès. Je ne l'ai pratiquée que dans des cas exceptionnels et je préfère l'hystérectomie abdominale totale, qui est toujours suivie d'une guérison durable.

HYSTÉRECTOMIE ABDOMINALE TOTALE

Mon procédé d'hystérectomie abdominale totale par décortication sous-séreuse du segment inférieur de l'utérus a été imaginé le 21 sep-

tembre 1891. Ce procédé d'hystérectomie, dont j'ai exposé la technique, dans toutes ses variantes, en septembre 1892, au Congrès de gynécologie à Bruxelles [1], a été perfectionné en 1894.

La découverte de ce procédé d'hystérectomie abdominale a été le point de départ d'une telle amélioration dans les résultats opératoires, que la mortalité est aujourd'hui tombée, pour cette intervention, jadis

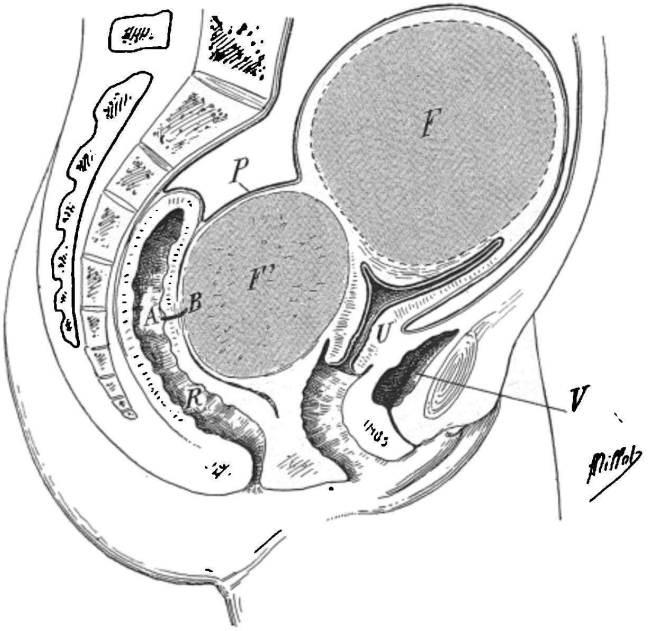

Fig. 411. — Double fibrome utérin; le postérieur s'était développé au-dessous du péritoine, vers la cloison recto-vaginale, et avait contracté des adhérences avec le rectum, qui se déchira pendant l'énucléation. La suture fut pratiquée immédiatement. Guérison apyrétique, sans fistule.

si redoutable, de 30 à 40 pour 100 (Péan, Terrier), au-dessous de 5 p. 100.

L'utérus, dans mes premières opérations, était circonscrit par une incision péritonéale en raquette; je le détachais ensuite de ses connexions pelviennes de haut en bas (1891). Ce procédé de décortication sous-séreuse du segment inférieur de l'utérus de haut en bas était soumis à des variantes, suivant le mode d'insertion des ligaments larges sur l'utérus et d'après l'adhérence ou la laxité de son revêtement péri-

1. *Deux procédés inédits d'Hyst. abd. et vag.*, Doyen, 1893, p. 99 et 100.

tonéal. Le cul-de-sac vaginal postérieur était ouvert autant que possible dès le début de l'opération, sur une longue pince-courbe introduite dans le vagin, et l'incision en raquette était pratiquée à partir de la boutonnière vaginale.

Le ligament large du côté gauche, tenu par l'assistant entre ses doigts, était détaché de l'utérus de haut en bas, avec les ciseaux ou

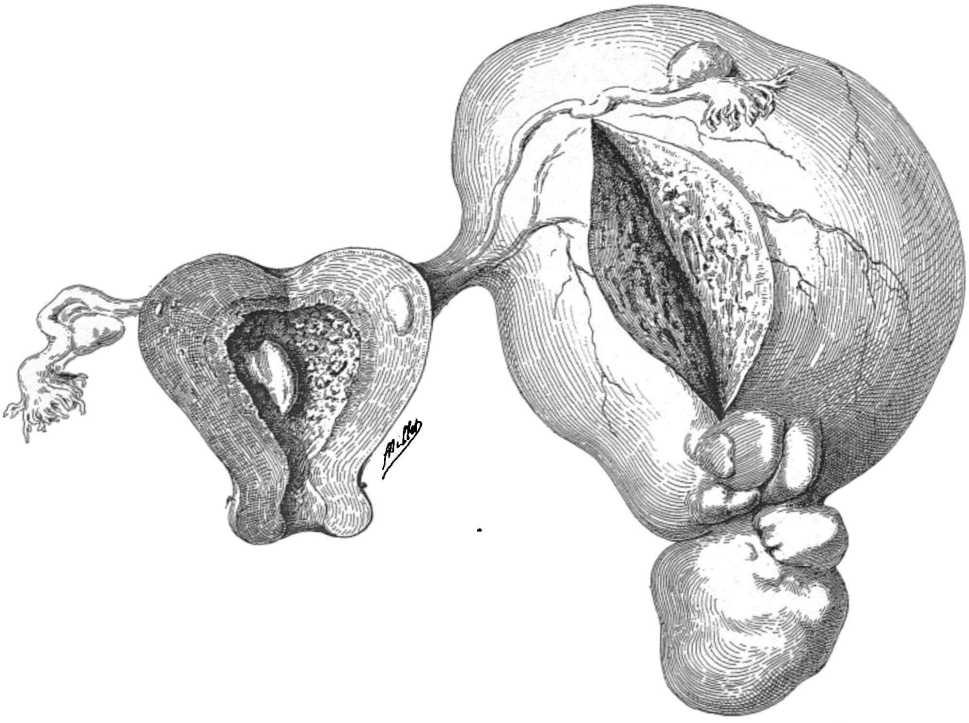

Fig. 412. — Fibrome utérin latéral pédiculé et développé dans le ligament large gauche. La tumeur s'est coiffée des annexes.

bien avec le bistouri, et on le liait aussitôt. Dès que l'utérus était détaché du côté gauche, le col était saisi, on l'attirait dans la plaie et l'utérus était ramené sur le côté droit. Le second ligament, le droit, était à son tour détaché, sectionné et lié.

La malade était opérée dans le décubitus dorsal, comme pour l'ovariotomie, et la tumeur était extraite, y compris le col, en 6 à 10 minutes.

J'ai signalé dans mon premier mémoire (p. 75) que, dans les cas où le cul-de-sac de Douglas n'était pas accessible et où la tumeur se trouvait adhérente en arrière, elle devait être détachée progressivement, en faisant l'hémostase de ce qui saignait, et sans se préoccuper de la non-ouverture du cul-de-sac vaginal postérieur, qui n'était incisé

que plus tard. C'est donc bien à tort que le détachement de l'utérus

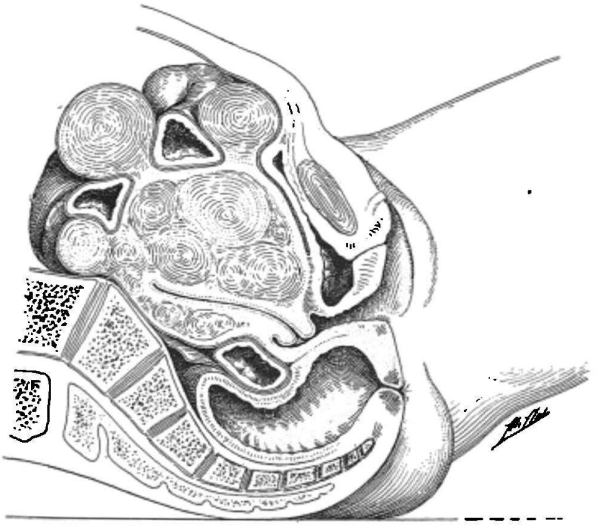

Fig. 413. — Fibromes utérins interstitiels et sous-péritonéaux multiples (d'après nature).

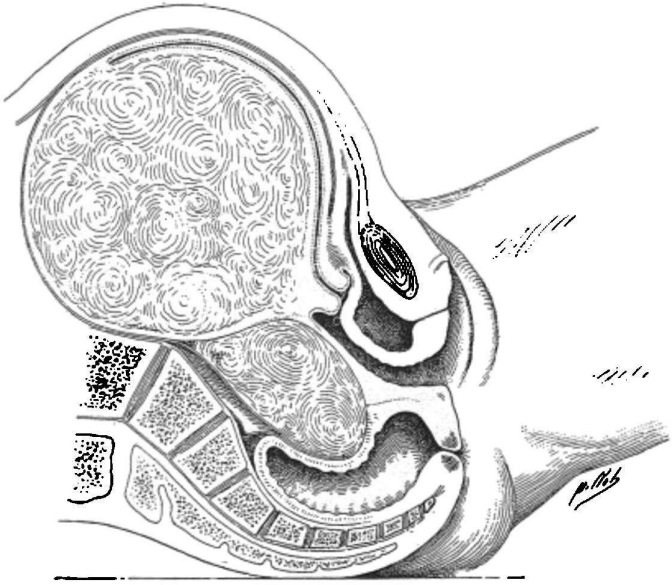

Fig. 414. — Gros fibrome de la paroi postérieure du corps de l'utérus et fibrome sous-séreux rétro-cervical, enclavé dans le cul-de-sac de Douglas (d'après nature).

par renversement d'un côté à l'autre, avec ligature progressive des vaisseaux, a été attribué à un chirurgien américain.

L'originalité de ma méthode était caractérisée par trois particularités : 1° je ménageais, autour de l'orifice du vagin, par suite de la décortication séreuse du segment inférieur de l'utérus, assez de péritoine pour fermer entièrement la cavité pelvienne; 2° je ne faisais pas d'hémostase préventive, car je détachais les ligaments larges avant de les lier et je ne pinçais les vaisseaux béants qu'après leur section, autant que la nécessité s'en faisait sentir, comme dans une simple amputation du sein; 3° j'employais ce procédé non seulement pour enlever toutes les variétés de fibromes utérins ou ligamentaires, comme en témoignent les figures 22 et 27 de mon premier mémoire, mais aussi pour réaliser la castration abdominale totale, dans des cas très compliqués de suppuration péri-utérine.

En avril 1894, j'ai modifié cette technique. A partir de cette date, j'ai pratiqué l'hystérectomie abdominale totale non plus dans la position horizontale, mais dans la position de Trendelenbourg.

Mon procédé d'hystérectomie abdominale totale diffère de tous les procédés antérieurs, qui dérivent plus ou moins du manuel opératoire primitif de Freund et des modifications apportées par Martin. L'originalité absolue de ce procédé, c'est ce temps spécial de l'opération qui consiste à ménager la séreuse, afin de permettre la fermeture du péritoine pelvien et le traitement extrapéritonéal des pédicules annexiels.

L'hystérectomie abdominale totale, telle que je la pratique et telle qu'elle est adoptée actuellement comme méthode de choix par un grand nombre de chirurgiens français et étrangers, est une opération sûre et réglée. A la fois brillant, rapide et méthodique, ce procédé est actuellement pour l'hystérectomie abdominale ce qu'est pour l'ablation vaginale de l'utérus mon procédé d'hémisection médiane simple ou en V de la paroi utérine antérieure.

Je décrirai en détail le manuel opératoire de cette opération, telle qu'elle doit être faite dans les cas simples et typiques. J'exposerai ensuite les modifications de technique qui conviennent aux cas particuliers. Chacun d'eux comporte en effet une manœuvre spéciale, un artifice approprié.

Aucune des manœuvres que je recommande ne saurait être avantageusement modifiée et le lecteur reconnaîtra, après avoir parcouru ce chapitre, l'inutilité flagrante des quelques modifications de détail qu'ont voulu apporter à ma méthode quelques collègues, sans s'apercevoir que j'avais moi-même rejeté d'emblée, comme inutiles et défectueuses, les manœuvres qu'ils veulent préconiser.

Je ne saurais donc trop recommander aux débutants de suivre exactement ma technique. Ils devront choisir pour leurs premières hystérectomies abdominales, comme je l'ai conseillé à propos de l'hystérectomie vaginale, des cas typiques et favorables.

EXTIRPATION TOTALE DE L'UTÉRUS PAR LE PROCÉDÉ DE LA DÉCORTICATION SOUS-PÉRITONÉALE (DOYEN)

Ma première opération d'hystérectomie abdominale totale par décortication sous-séreuse du segment inférieur de l'utérus a été faite le 21 septembre 1891. Peu après, j'ai appliqué de propos délibéré cette méthode à un cas grave de suppuration utérine, où les tumeurs suppurées, énormes et inextirpables par la voie vaginale, furent enlevées avec succès et en totalité, avec l'utérus.

J'ai déjà signalé les modifications que j'ai apportées en avril 1894 à mon procédé primitif.

Les succès obtenus par ce procédé d'hystérectomie abdominale totale en Russie, en Espagne, en Portugal, en Allemagne, en Angleterre, puis en France, m'autorisent à le recommander comme procédé de choix dans tous les cas sans exception : fibromes uniques ou multiples, néoplasmes utérins à évolution abdominale, lésions annexielles ou péri-utérines suppurées inaccessibles par le vagin et nécessitant l'ablation de l'utérus.

L'originalité de mon procédé d'hystérectomie abdominale consiste essentiellement dans la décortication sous-péritonéale du segment inférieur de l'utérus, méthode qui, pratiquée rationnellement, assure la fermeture facile du péritoine pelvien et le traitement extra-péritonéal des ligatures dans les cas les plus compliqués. La particularité la plus saillante de ce procédé d'hystérectomie abdominale totale, le secret de sa supériorité, reconnue par tous ceux qui l'ont employé, sur tous les autres procédés, est ce temps spécial de l'opération qui consiste à ménager une large collerette séreuse au pourtour de l'orifice vagino-ligamentaire. Là est, en effet, la caractéristique principale de l'opération et son cachet d'originalité.

Le mode d'hémostase, le mode de dissection de la collerette, le mode d'extraction du col, le mode de fermeture de la plaie péritonéo-vaginale, tout cela importe peu. Ménagez beaucoup de péritoine, trop de péritoine même, autour de l'orifice péritonéo-vaginal, fermez, de préférence au drainage et au tamponnement, le pelvis par une suture

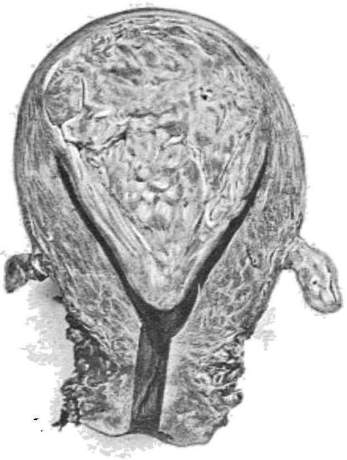

Fig. 415. — Fibrome interstitiel du fond de l'utérus à évolution sous-muqueuse.

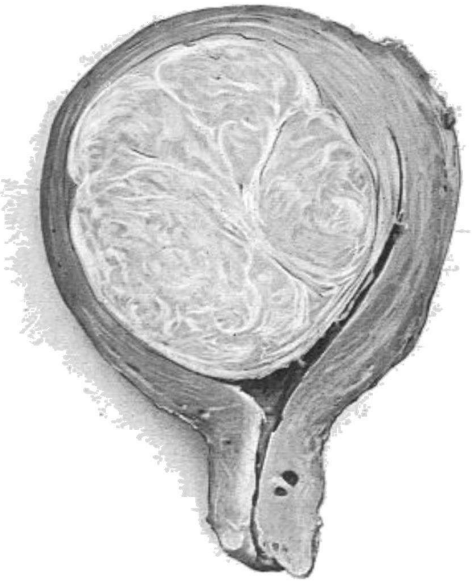

Fig. 416. — Fibrome sous-muqueux de la paroi postérieure de l'utérus.

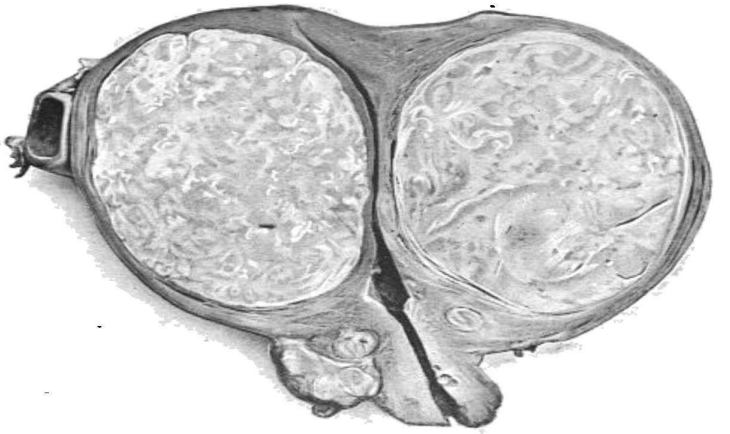

FIG. 417. — Fibromes interstitiels de la paroi postérieure et de la paroi antérieure de l'utérus.

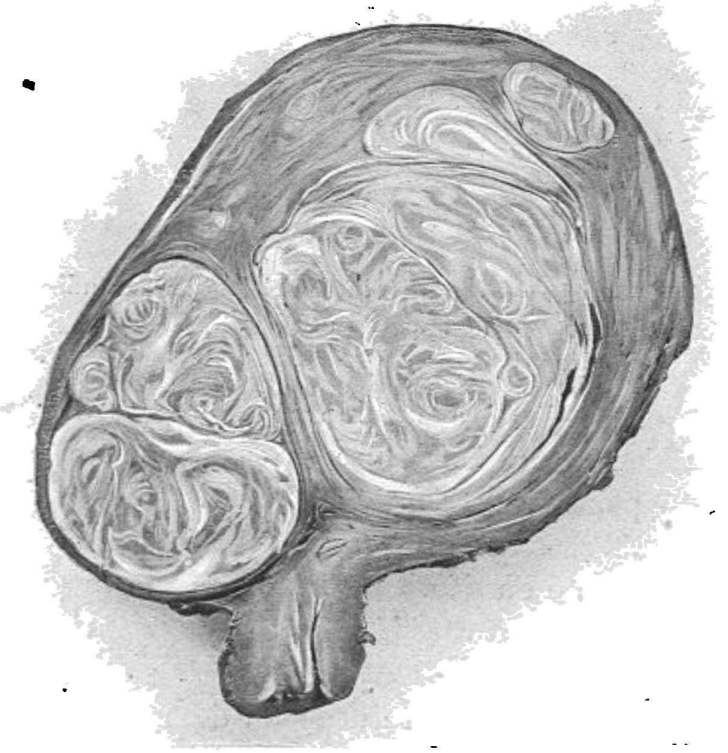

FIG. 418. — Fibromes utérins interstitiels n'ayant pas déterminé de métrorrhagies.

en surjet, et vous aurez réalisé le progrès le plus grand qui ait été proposé dans la pratique de l'hystérectomie abdominale.

Que vous employiez pour l'extraction de la tumeur une forte érigne, les broches de Péan, la pince élévatrice de Reverdin, ou mieux l'hélice de Clintoch que j'ai modifiée pour la rendre plus maniable et plus puissante ; que vous pratiquiez la ligature immédiate des pédicules

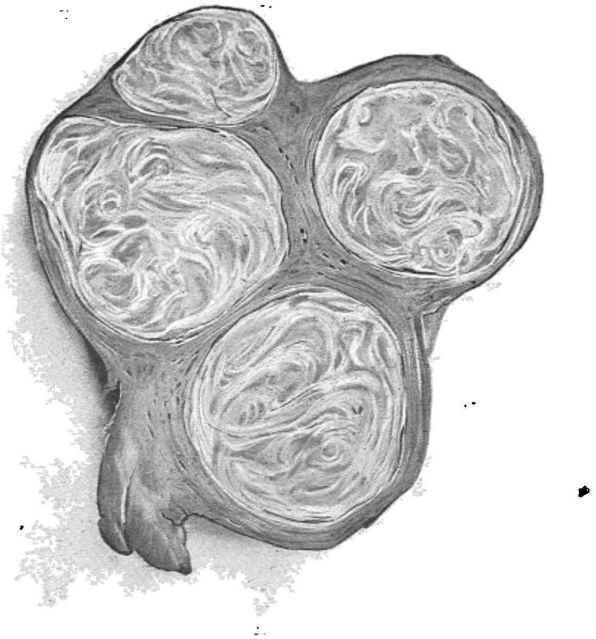

Fig. 419. — Fibromes utérins interstitiels sans agrandissement de la cavité utérine.

tubo-ovariens ou de l'artère utérine par le procédé ingénieux de Sneguiroff, ou bien encore la ligature successive de tout ce qui vient à saigner, tout en poursuivant l'isolement de l'utérus, soit de haut en bas, comme le préfèrent quelques-uns, soit de droite à gauche ou de gauche à droite, comme l'a décrit en 1896 Kelly, qui pratiquait ainsi, avec moins de rapidité, le procédé décrit par moi-même en 1892, les grandes lignes de l'opération restent identiques.

Je crois donc avoir fait œuvre utile en démontrant, pour l'hystérectomie abdominale totale, que :

1° La crainte du sang dont sont empreints tous les procédés opératoires antérieurs était exagérée ;

2° La confection d'une collerette séreuse d'une étendue suffisante permet d'obtenir de l'hystérectomie abdominale totale, dans les cas les plus compliqués, et qui seraient inopérables par toute autre méthode, des succès égaux à ceux de l'ovariotomie ;

3° Mon procédé, que j'ai appliqué en 1892 à la castration abdomi-

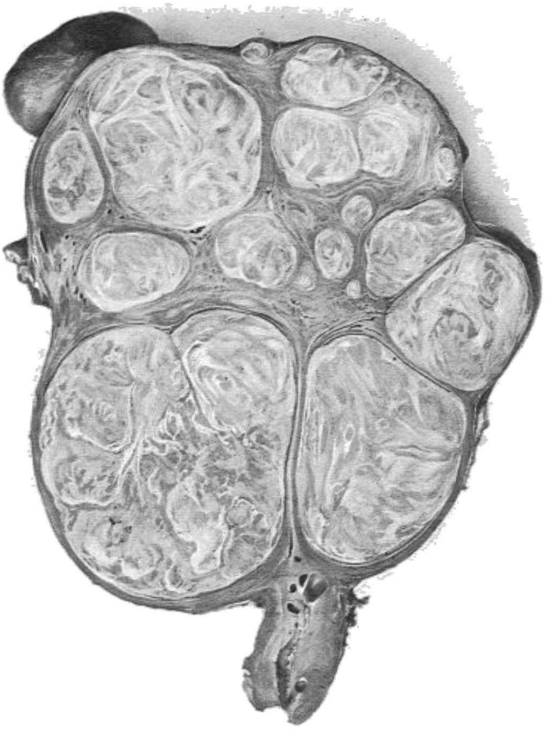

Fig. 420. — Fibromes interstitiels de l'utérus.

nale totale pour suppurations péri-utérines, est une méthode générale qui est applicable à tous les cas sans exception.

Tous les procédés d'hystérectomie abdominale caractérisés par la décortication sous-péritonéale du segment inférieur de l'utérus et par la confection d'une collerette séreuse destinée à éviter dans la cavité pelvienne la présence de toute surface cruentée, sont des dérivés de ma méthode. Mais la plupart de ces procédés sont longs et laborieux. Les chirurgiens qui emploient vingt à vingt-cinq minutes pour enlever la tumeur,

et jusqu'à une heure et demie pour faire l'hémostase et pour fermer le péritoine, sont bien loin d'avoir simplifié ma méthode.

Les modifications de détails qu'ils ont proposées sont inutiles, et elles prolongent au delà d'une heure ou d'une heure et demie une intervention que je termine en vingt ou trente minutes. Ces méthodes

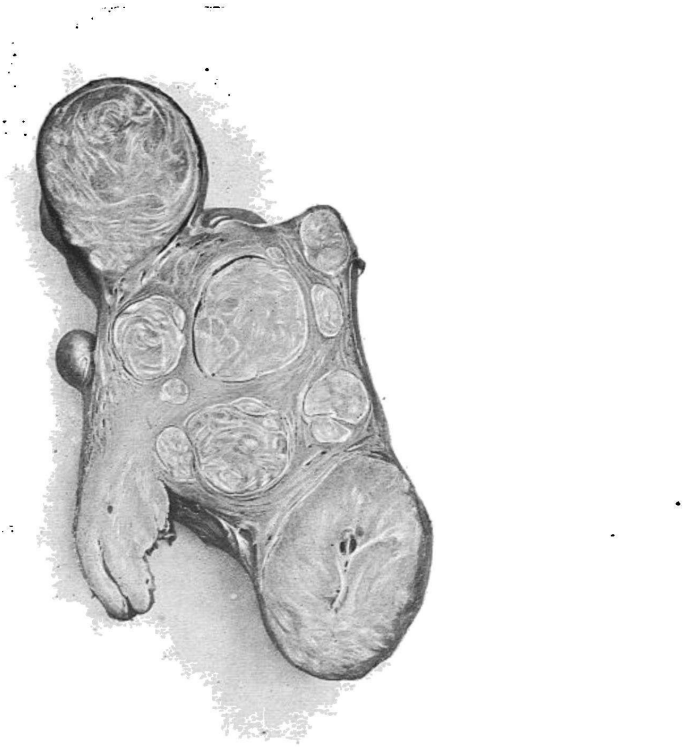

Fig. 421. — Fibromes utérins multiples, dont deux tumeurs sessiles sous-péritonéales.

sont des méthodes rétrogrades, et elles ne présentent même pas un intérêt historique.

Martin, dont l'habileté opératoire est bien connue, opérait, à cette époque (1896), beaucoup plus vite que la plupart des autres chirurgiens. Son procédé était cependant moins rapide et moins sûr que le mien. Comparons les différents temps de chacun d'eux.

Martin, qui faisait ses ligatures avec une sûreté et une rapidité étonnantes, terminait, en 1896, une hystérectomie abdominale totale, y compris la fermeture du ventre, en trente minutes. Sur ces trente minutes, il en employait vingt à enlever la tumeur, cinq à fermer le péritoine, et cinq à fermer le ventre.

A la même époque, pour une hystérectomie abdominale totale, j'employais, au contraire, cinq minutes pour extirper la tumeur, dix minutes pour les ligatures, et je terminais souvent l'opération, y compris les sutures de la peau, en vingt à vingt-cinq minutes.

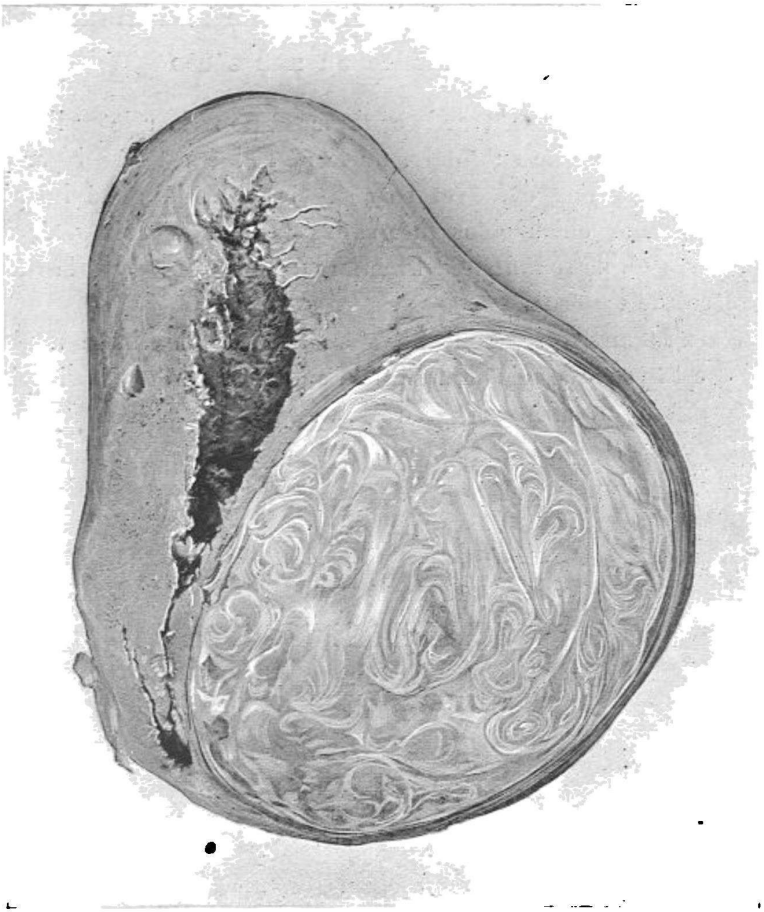

Fig. 422. — Cancer massif du col et du corps de l'utérus et fibrome de la paroi utérine antérieure.

Je termine rapidement le premier temps de l'opération, l'ablation de la tumeur, et c'est grâce à son énucléation rapide qu'il ne se produit aucune perte de sang.

Dès que la tumeur est enlevée, j'emploie, pour l'hémostase définitive et pour la fermeture du péritoine, non pas cinq ou dix minutes, comme Martin, mais quinze et vingt minutes. Mon opération est donc terminée plus vite que celle de Martin, la perte de sang est beaucoup

moins considérable, et en outre, point capital pour le pronostic, la toilette et la fermeture du péritoine sont beaucoup plus parfaites. Je ne crois donc pas devoir modifier le moindre détail de mon manuel opératoire.

Inconvénients de l'hystérectomie abdominale, supracervicale ou subtotale

Je ne mentionne que pour la critiquer et pour la rejeter l'hystérectomie abdominale dite subtotale, où le péritoine est réuni par-dessus le moignon cervical évidé et suturé. Ce procédé a été imaginé et défendu par des chirurgiens incapables de bien faire l'hystérectomie totale, parce qu'ils redoutaient l'hémorrhagie produite par la désinsertion du col de l'utérus.

Les opérateurs qui jugent l'hystérectomie abdominale totale plus grave que l'hystérectomie abdominale subtotale montrent simplement par là qu'ils n'ont su ni comprendre, ni exécuter la technique que je recommande.

TECHNIQUE DE L'HYSTÉRECTOMIE ABDOMINALE TOTALE

PROCÉDÉ DE DOYEN

CANCER DE L'UTÉRUS

J'ai complètement abandonné l'extirpation de l'utérus cancéreux, aussi bien par la voie vaginale que par la laparotomie, l'opération sanglante étant généralement suivie de récidive précoce.

Le cancer de l'utérus doit être traité exclusivement par l'Électrocoagulation thermique, qui se fait par la voie vaginale. Cette intervention doit être faite le plus près possible du début de la maladie.

J'ai guéri par cette méthode plusieurs cas de cancer massif du col et du corps utérin, où la curette ne laissait qu'une mince coque utérine. L'action de la chaleur pénétrante produite par l'électricité et le courant alternatif peut détruire la totalité de l'utérus cancéreux et même les noyaux cancéreux ligamentaires, sans provoquer d'accidents mortels. L'élimination se fait par la vulve.

Dans un de ces cas, où la malade présentait au bout de 6 mois, sans trace de récidive, une double fistule vésico et recto-vaginale, j'ai procédé à la réparation par les voies naturelles. L'incision du cul-de-sac vaginal me conduisit directement dans le péritoine : il ne restait aucune trace de l'utérus. J'ai tamponné le cul-de-sac de Douglas et

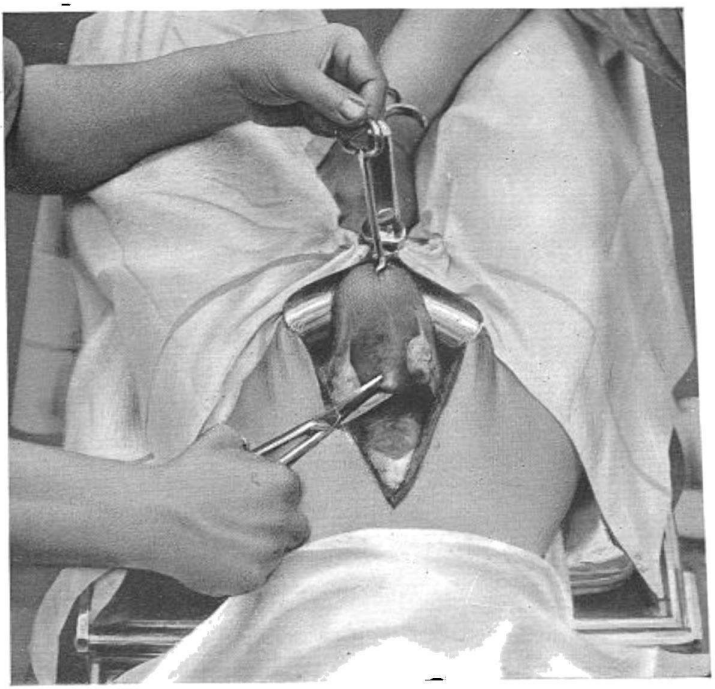

Fig. 423. — Castration abdominale totale. Incision du cul-de-sac vaginal postérieur.

j'ai réparé successivement les deux fistules par le procédé qui a été décrit plus haut.

L'Électro-coagulation serait inutile aussi bien que l'hystérectomie, si le cancer était généralisé aux ganglions lombaires ou bien au foie.

Au contraire, lorsque le cancer, ce qui est fréquent pour le cancer de l'utérus, est encore limité à l'utérus et au paramétrium, qu'il envahit de proche en proche, l'ablation de l'organe serait illusoire, tandis que l'Électro-coagulation donne des résultats inespérés. En effet, l'Électro-coagulation, dans le cancer de l'utérus comme dans le cancer de la langue, détruit les cellules cancéreuses à plusieurs centimètres au delà de la limite de l'eschare, de telle sorte qu'on peut guérir, par ce procédé, sans de très graves délabrements, des cancers assez étendus.

Peu importe d'ailleurs que la vessie, les uretères, ou le rectum soient ouverts si leurs parois sont déjà cancéreuses : l'opération n'est *utile* que si elle dépasse les limites de la lésion : aucune fistule aujourd'hui n'est incurable lorsque les tissus ambiants sont absolument sains.

Dans le cancer, on s'efforcera, quelle que soit la gravité de l'opé-

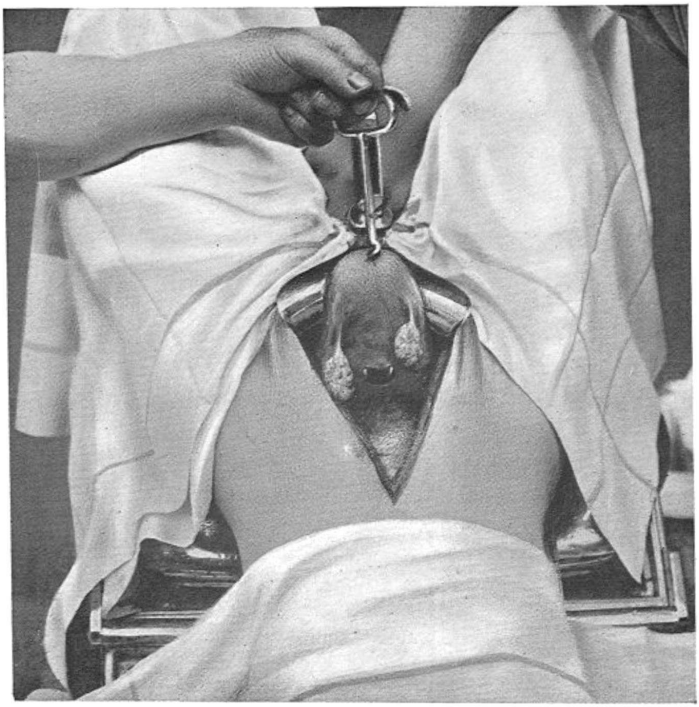

FIG. 424. — Id. Agrandissement de l'ouverture vaginale par divulsion, avec la pince qui a été introduite par la vulve.

ration, de détruire par l'Électro-coagulation toute l'étendue des tissus pathologiques. Si la lésion presque localisée est profonde, on pourra agir en deux ou trois séances, espacées de trois ou quatre semaines. On fera procéder chaque fois l'Électro-coagulation par un curetage minutieux, qui indiquera les limites du néoplasme.

Dans le cas où la destruction du cancer dans toute son étendue paraît impossible sans exposer la malade à des accidents graves, on agira prudemment, mais avec assez d'énergie pour provoquer un arrêt momentané dans l'évolution de la tumeur.

J'ai établi ces règles du traitement du cancer de l'utérus en 1910 dans mon rapport sur la « Thérapeutique du cancer de l'utérus », au

3e Congrès international d'Obstétrique et de Gynécologie de Saint-Pétersbourg.

Depuis cette époque, j'ai traité un grand nombre de cas de cancer utérin par la méthode de l'Électro-coagulation thermique. Les résultats remarquables que j'ai obtenus me permettent de condamner défini-

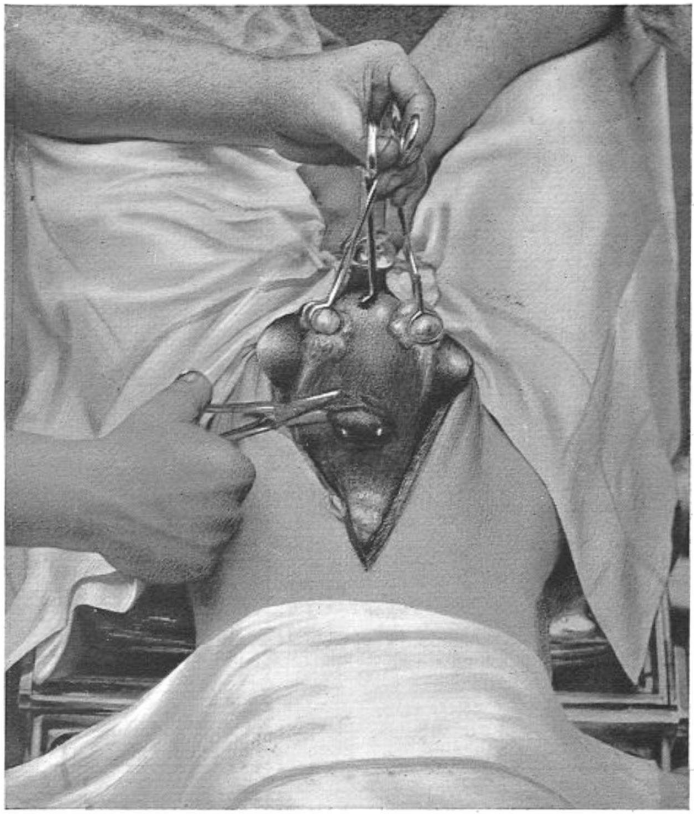

Fig. 425. — Id. L'utérus et les annexes sont attirés en haut, et le col est détaché du côté droit.

tivement, dans les cas de cancer de l'utérus, l'opération sanglante, c'est-à-dire l'ablation soit du col, soit de tout l'utérus, par la voie vaginale ou abdominale.

LÉSIONS INFLAMMATOIRES DE L'UTÉRUS ET DES ANNEXES

La castration abdominale totale se pratique, dans les cas de métrite chronique et d'annexite bilatérale, lorsque l'intervention par le vagin paraît présenter de réelles difficultés.

J'ai précisé, à propos de l'hystérectomie vaginale pour les cas de métro-salpingite, les indications respectives de l'hystérectomie vaginale et de la laparotomie : le chirurgien doit choisir la voie la plus simple, c'est-à-dire la technique qui comporte pour la malade, entre ses mains, le minimum de risques. Chez les femmes obèses, les utérus petits et immobilisés par de nombreuses adhérences pelviennes doivent être

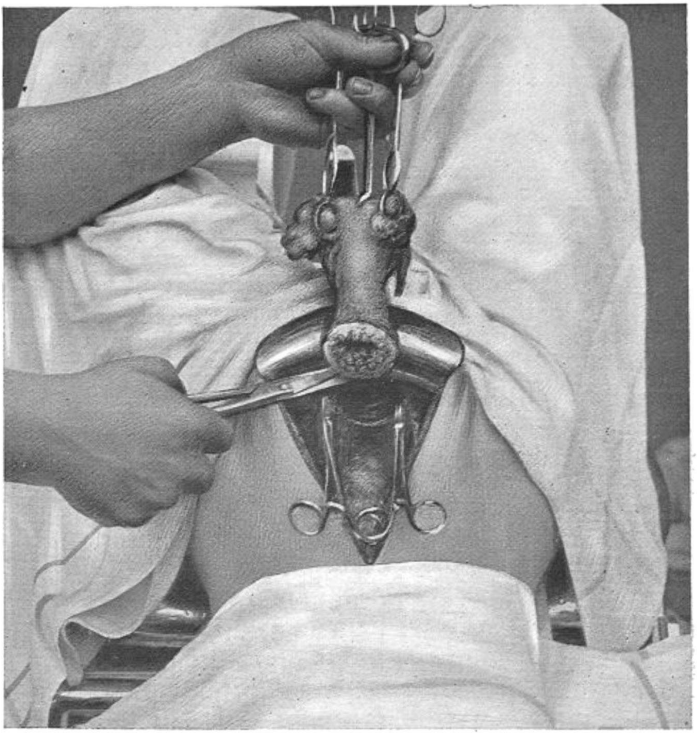

Fig. 426. — Id. Section des dernières attaches antérieures du col utérin. Deux pinces ont été placées sur les artères utérines.

extirpés, de préférence, par la voie vaginale, qui est en pareil cas la plus directe. Au contraire, chez les femmes d'un embonpoint normal, et chez lesquelles la laparotomie se présente dans d'excellentes conditions, il est préférable d'opérer par la voie sus-pubienne les cas où l'hystérectomie vaginale paraît devoir être laborieuse et compliquée.

Dans les cas *limite*, écrivais-je en 1899 à propos du choix entre la voie sus-pubienne et la voie vaginale pour les fibro-myomes (Congrès d'Amsterdam), le chirurgien doit choisir sans hésitation la voie qui, entre ses mains et d'après son expérience, lui paraît la plus sûre.

TECHNIQUE DE LA CASTRATION ABDOMINALE TOTALE POUR MÉTRITE ET ANNEXITES

Dans ces cas, l'utérus est généralement de petit volume, et il demeure enfoui au fond de la cavité pelvienne. C'est pourquoi l'opération

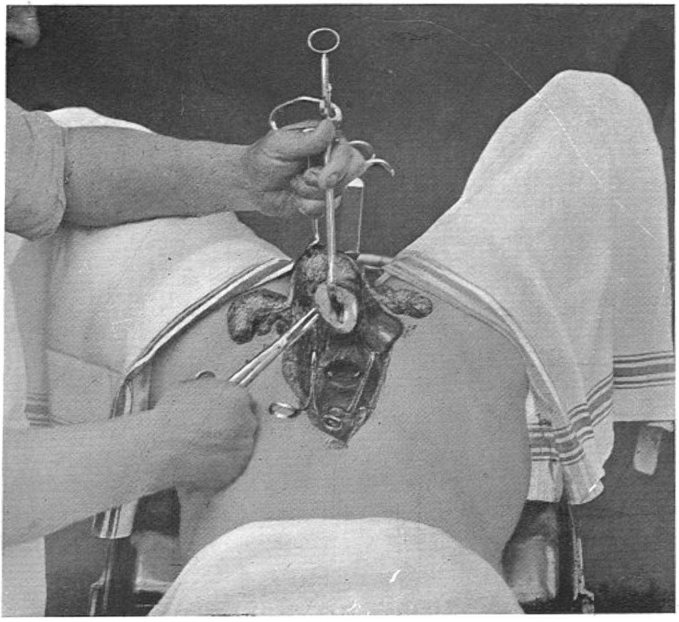

Fig. 427. — Id. Autre cas. Le col utérin est attiré en haut avec l'érigne à glissière de Doyen. Deux pinces ont été placées sur les artères utérines. Le col est détaché de la vessie.

est beaucoup plus compliquée chez les femmes obèses que chez les femmes maigres.

OPÉRATION

Position de la malade. — Supposons un petit utérus très adhérent, fixé dans le cul-de-sac de Douglas par deux salpingites purulentes, adhérentes à l'S iliaque et à l'intestin grêle. La malade est placée horizontalement, la tête vers la baie vitrée et les jambes fléchies à angle droit. On renverse immédiatement le lit d'opération en arrière de 15° à 20°, pas davantage, de peur de faire couler vers le diaphragme les liquides septiques qui pourraient s'échapper des trompes enflammées ou de la cavité pelvienne.

1er Temps. — Incision de la paroi abdominale. — Incision médiane de la peau et de la graisse sous-cutanée du pubis, jusqu'à 2 ou 3 centimètres au-dessus de l'ombilic. On dispose immédiatement les champs aseptiques, que l'on fixe à la peau avec des pinces érignes. On incise ensuite la ligne blanche sur toute la longueur de l'incision cutanée, jusqu'à son insertion pelvienne.

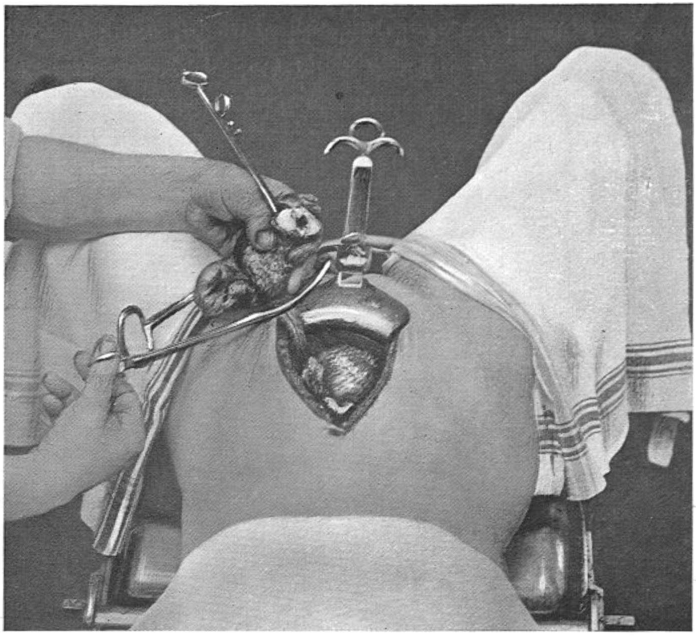

Fig. 428. — Id. L'utérus et les annexes, détachés du côté droit, sont renversés vers la gauche, et une pince courbe est placée de ce côté sur le pédicule utéro-annexiel.

2e Temps. — Ouverture du péritoine. Extraction des annexes et de l'utérus. Le péritoine est largement ouvert; on l'incise jusqu'au voisinage du pubis, en prenant soin de ne pas blesser la vessie. On garnit immédiatement le péritoine supérieur et les flancs de grandes compresses stériles, que l'on fixe par des pinces érignes, afin de refouler l'intestin.

Un écarteur à fixation inter-fémorale est placé au-dessus du pubis. On peut disposer à l'extrémité ombilicale de l'incision un écarteur analogue, auquel on adaptera le poids de plomb qui est représenté fig. 269. Les compresses sont disposées de manière à refouler entièrement l'intestin grêle, le cæcum et l'S iliaque. On aperçoit immédiate-

ment le fond de l'utérus et les annexes. On introduit l'index entre les annexes adhérentes et le péritoine pariétal, que l'on incisera au besoin, si, par exemple, il s'agit d'une salpingite intra-ligamentaire (voir p. 415) et on énuclée successivement les annexes des deux côtés. On s'efforcera de ne pas les déchirer, si elles sont purulentes ; et, en toute

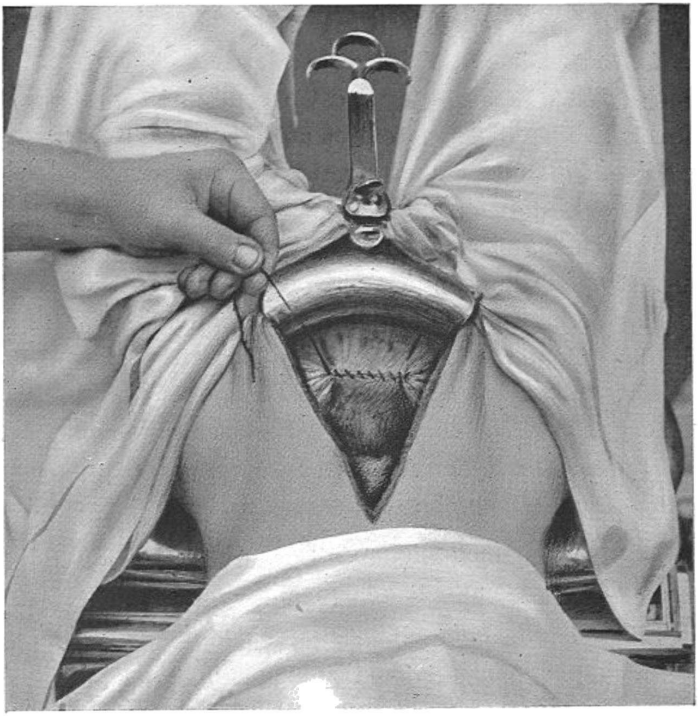

Fig. 429. — Id. Aspect de la fermeture transversale du péritoine pelvien au niveau du détroit supérieur. Les pédicules annexiels sont rejetés vers le vagin.

occurrence, on disposera suffisamment de compresses aseptiques pour absorber les liquides septiques qui pourraient faire irruption au dehors. On isole ensuite le fond de l'utérus, où l'on implante une érigne hélicoïde, à moins qu'en raison de sa grande friabilité il soit préférable de le saisir entre les mors d'une grande tenette fenêtrée de Doyen (voir t. I, p. 261, fig. 246). On applique immédiatement sur les annexes deux pinces à anneaux, de manière à les attirer en haut avec la main gauche ainsi que l'utérus, qui est lui-même saisi soit avec l'érigne en tire-bouchon, soit avec la tenette fenêtrée.

3° *Temps. — Extirpation de l'utérus et des annexes. Hémostase.* Le cul-de-sac de Douglas est mis en évidence et une pince courbe est

passée par un aide dans le cul-de-sac vaginal postérieur. On incise sur la pince, avec les ciseaux, et on agrandit l'orifice vaginal par divulsion. On saisit ensuite le col avec l'érigne à glissière ou bien avec une pince de Museux et l'on détache le col à gauche, à droite, puis en avant. Une forte traction l'isole de la vessie. On pince les deux artères utérines, que l'on voit de chaque côté, et une dernière traction achève d'arracher l'utérus. Rarement, il est nécessaire de couper avec les ciseaux le péritoine vésico-utérin, qui se laisse déchirer.

Variante du 3e Temps. — 1° Il est exceptionnel qu'il soit utile de couper d'abord, entre deux pinces et au-dessus des annexes, le ligament large droit, pour détacher ensuite l'utérus par renversement de droite à gauche. L'utérus se laisse détacher le plus souvent par une traction directe (fig. 426 et 427).

2° L'introduction d'une pince dans le vagin n'est pas indispensable lorsqu'on possède bien la technique de l'opération : il suffit en effet d'attirer très énergiquement l'utérus et les annexes au-dessus du pubis, comme si on voulait les arracher, et de couper les tissus qui se tendent en arrière du col au point où font saillie les deux ligaments rétro-utérins. Ces deux ligaments sont très visibles lorsqu'on élève énergiquement l'utérus. On tombe immédiatement dans le vagin, dont on agrandit l'ouverture par une incision longitudinale, puis par divulsion.

Hémostase. — Les deux artères utérines sont pincées dès qu'on les reconnaît, ou bien, si elles se déchirent, dès qu'elles viennent à saigner. On coupe ensuite les pédicules annexiels au-dessus des ovaires et des trompes, soit entre deux pinces, soit entre une pince et une ligature, que l'on place après écrasement extemporané de chaque pédicule.

Si deux ou trois artérioles donnent du sang sur la tranche vaginale antérieure ou postérieure, ce qui peut arriver si le paramétrium est très enflammé, on les pince et on les lie. Un peu de sang veineux peut provenir aussi, de chaque côté, en arrière des artères utérines, des gros sinus veineux des ligaments larges. On saisit les parois de l'orifice béant avec une pince à anneaux excentrés et on les lie. On peut aussi charger sur une aiguille à manche à grande courbure, à gauche, puis à droite, tous les tissus latéraux qui sont intermédiaires entre le cul-de-sac postérieur et le cul-de-sac antérieur du vagin, où l'on place de chaque côté une ligature en cordon de bourse.

On attire les chefs de ces deux ligatures dans le vagin, où ils serviront de points de repère si une petite hémorrhagie secondaire venait à se produire. On arrêterait le sang en plaçant à demeure dans le vagin un spéculum de Doyen (t. I, p. 255, fig. 232) et un tamponnement serré,

On ne doit suturer le péritoine pelvien que lorsque l'hémostase profonde est parfaite.

4e *Temps.* — *Fermeture du péritoine.* On fait la toilette du cul-de-sac de Douglas et on y place une grande compresse stérile. On change les compresses supérieures (ombilicales) et celles des flancs. On attire avec une longue pince vaginale une grande compresse dans le cul-de-sac de Douglas et on place au-dessous d'elles trois gros drains de verre pour le péritoine (voir t. I, p. 260).

Il s'agit de refermer le péritoine pelvien. La suture se fait transversalement du niveau du détroit supérieur, du pédicule annexiel droit au pédicule annexiel gauche, avec de la soie n° 2. On passe d'abord l'aiguille (une aiguille intestinale) dans le péritoine du pédicule annexiel droit, au-dessus de sa ligature, qui sera rejetée dans le vagin; on la passe ensuite dans les replis séreux qui se trouvent en arrière et en avant de lui. On noue le fil et on coupe le chef exubérant.

On continue le surjet transversalement, en réunissant le péritoine latéro-vésical au péritoine inter-cæco-rectal, qui se laisse facilement soulever avec une pince à griffes. On suture la face postérieure de la vessie à la face antérieure du rectum, puis le péritoine latéro-vésical gauche au méso-côlon iliaque et on termine par une suture circulaire, rejetant vers le vagin la ligature du pédicule annexiel gauche.

Toute cette suture doit être aussi parfaite qu'une suture intestinale.

5e *Temps.* — *Toilette du péritoine et fermeture du ventre.* On relève le lit d'opération et on l'incline légèrement en avant, puis on lave à trois reprises la partie supérieure de la suture pelvienne avec de l'eau salée chaude isotonique. Le péritoine supérieur est protégé par 3 ou 4 compresses qui sont maintenues par des pinces érignes.

On éponge avec soin, on enlève les compresses humides, et on place 4 compresses stériles, 1 en haut, 2 latéralement et 1 en bas, puis on procède à la fermeture du ventre.

On enlève les champs aseptiques latéraux et on place vers le milieu de l'incision deux gros fils de soie traversant la paroi de part en part, de la peau au péritoine et du péritoine à la peau; on les tend avec soin, de manière à ne pas risquer de pincer l'intestin lorsqu'on les nouera. On procède enfin à la suture des plans séro-musculo-aponévrotiques avec du catgut n° 5, de droite à gauche (de l'ombilic vers le pubis) d'après la technique déjà décrite, voir t. IV, p. 9 et suiv. On place les agrafes et on noue les deux fils de sûreté sans les serrer.

On recouvre la suture d'une compresse stérile, on applique une feuille de sparadrap Vigier et un bandage de corps.

FIBRO-MYOME DE L'UTÉRUS

TECHNIQUE DE L'ABLATION TOTALE DE L'UTÉRUS FIBROMATEUX PAR LA LAPAROTOMIE

OPÉRATION

Position du malade. — Supposons le cas d'un fibrome solitaire, pesant 4 à 5 kilogrammes, et très mobile. La malade est étendue

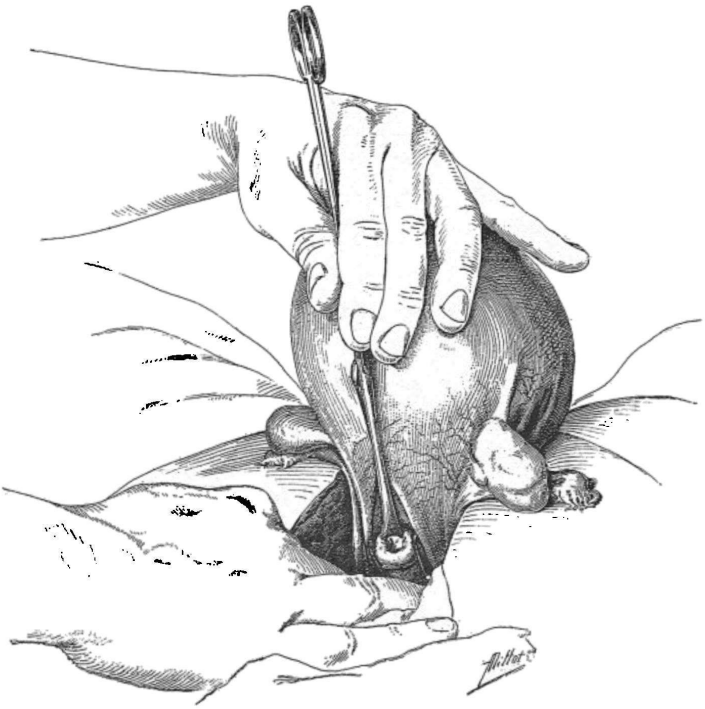

FIG. 430. — Hystérectomie abdominale totale pour fibro-myome. Le vagin est ouvert. Le col est saisi avec une pince à griffes. On voit les extrémités de la pince vaginale.

horizontalement, la tête vers la baie vitrée, les jambes à demi fléchies sur les cuisses.

On renverse immédiatement le lit d'opération en arrière de 15° à 20°.

1er Temps. — *Incision de la paroi abdominale.* Nous avons vu que la malade est légèrement renversée en arrière, de 20° environ. La paroi abdominale antérieure est incisée, du pubis au dessus de l'ombilic, et aussi loin que le comporte le volume de la tumeur jusqu'à la ligne blanche. On dispose immédiatement les champs aseptiques.

2e *Temps.* — *Ouverture du péritoine. Élévation de la tumeur hors de la plaie.* Le péritoine est ouvert au voisinage de l'ombilic, puis vers le pubis, en prenant soin de ne pas blesser la vessie; il est saisi à l'aide de six à huit pinces érignes, une large compresse est introduite au-dessus du fibrome, et celui-ci perforé à l'aide d'une érigne hélicoïde, puis on l'attire au dehors. Si la tumeur est piriforme, et si elle présente un

FIG. 431. — Id. Le col, entièrement détaché du vagin, est attiré en haut et il se sépare de la vessie.

pédicule cervical et ligamentaire assez long, elle est immédiatement rabattue sur le pubis. Une seconde érigne en tire-bouchon est implantée sur le point où les tractions semblent devoir être le plus efficaces, car la première érigne hélicoïde, après avoir été fixée à la face antérieure de la tumeur, se trouve dans une position défavorable pour faciliter les manœuvres ultérieures.

Deux ou trois larges compresses sont placées au-dessus du détroit supérieur, dans les flancs, pour éviter l'issue des intestins et la conta-

mination du péritoine, où pourraient pénétrer soit des caillots sanguins, soit du mucus utérin, et l'on procède à l'extirpation de la tumeur.

3e *Temps.* — *Extirpation de l'utérus et des annexes, hémostase de ses attaches pelviennes.* L'extirpation de l'utérus, lorsqu'il a pu facilement être attiré hors du ventre, se fait très vite, et sans hémostase préventive : une longue pince courbe, introduite dans le vagin, qui

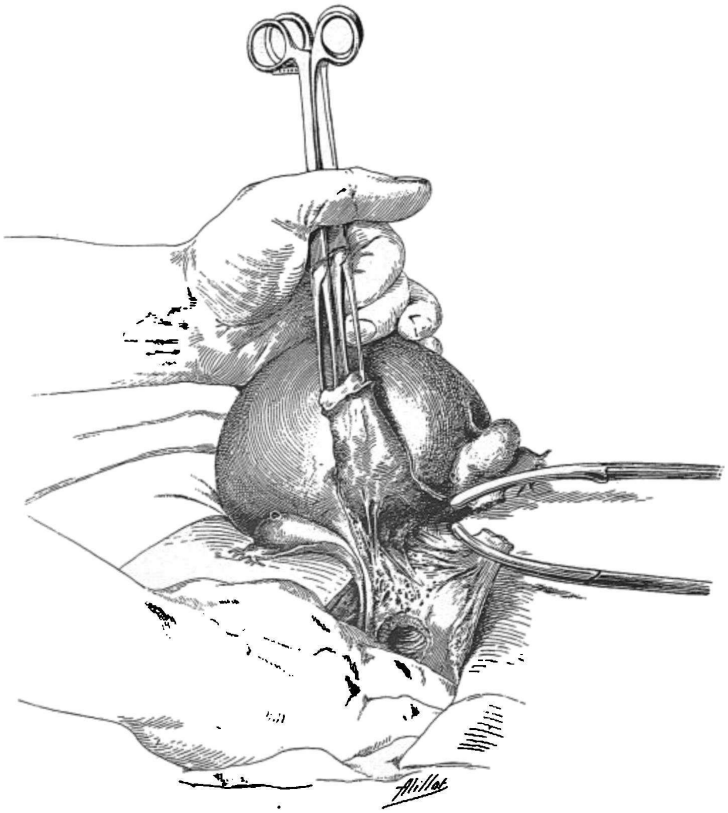

Fig. 432. — Id. Section du pédicule annexiel droit, renversement de l'utérus vers la gauche et libération de la vessie.

a été préalablement désinfecté, est poussée par l'assistant en arrière du col, de manière à faire saillie aussi haut que possible dans le cul-de-sac vaginal postérieur.

Le cul-de-sac de Douglas est incisé longitudinalement sur la saillie de la pince, soit avec le bistouri, soit à l'aide des ciseaux, et celle-ci, poussée vigoureusement par l'assistant, pénètre dans le péritoine. Elle est immédiatement ouverte aussi fort que possible. La boutonnière vaginale est ainsi agrandie par divulsion. Le chirurgien y introduit l'index droit. Il reconnaît le col, et plonge dans la plaie l'érigne spé-

ciale que j'ai fait construire par M. Collin pour la préhension du museau de tanche (voir t. I, p. 259, fig. 241).

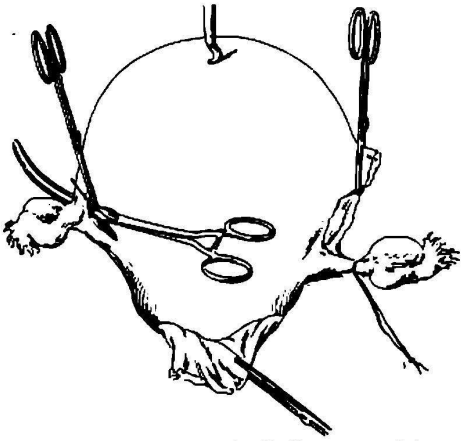

Fig. 433. — Brièveté excessive de l'aileron antérieur des ligaments ronds, empêchant l'ascension de l'utérus. Section de la bride entre l'ovaire et l'utérus.

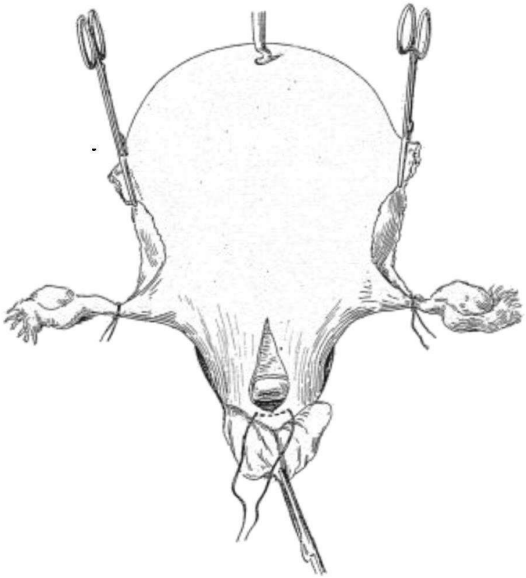

Fig. 434. — Id. La section des deux sangles fibro-musculeuses, qui retenaient l'utérus, permet d'attirer la tumeur au-dessus du pubis et d'ouvrir le cul-de-sac vaginal postérieur.

L'érigne est introduite armée, la tige tirée, l'arrêt de la crémaillère étant rabattu. La griffe terminale, poussée dans la profondeur, vient

agrafer la lèvre antérieure du col, ou, à son défaut, sa lèvre postérieure ; l'anneau supérieur est poussé aussi loin que possible, et la fourche vient s'implanter dans la paroi cervicale postérieure. La tige crénelée de l'instrument se trouvant arrêtée par la crémaillère, le col est solidement saisi.

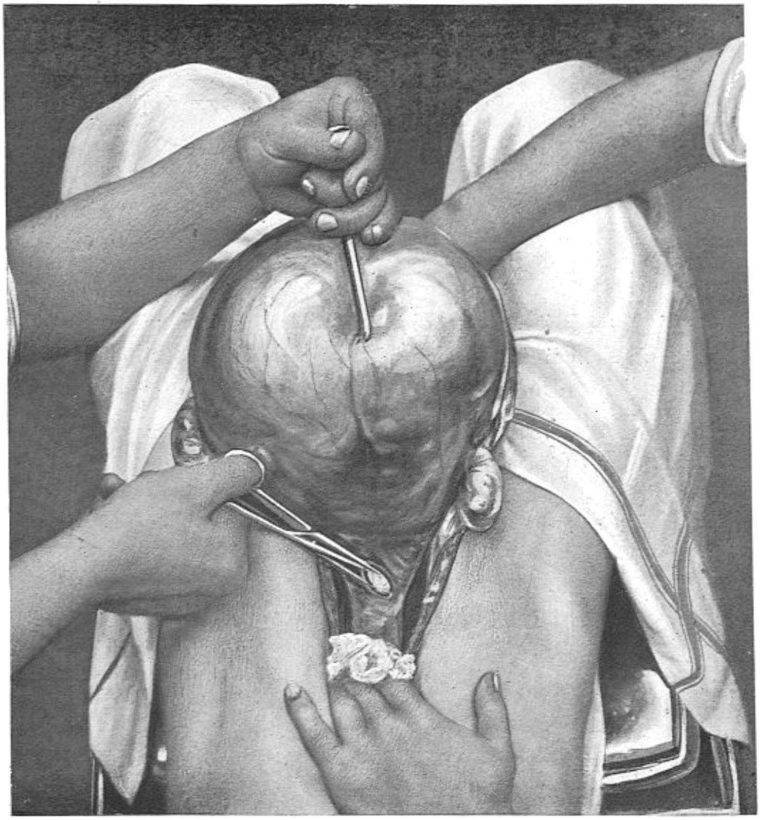

Fig. 435. — Hystérectomie abdominale totale pour fibro-myome. Ouverture du cul-de-sac vaginal postérieur, sur l'extrémité d'une pince courbe.

Il est alors attiré en haut, et il apparaît entre les lèvres de la boutonnière vaginale. On remplace l'érigne à glissière par deux fortes pinces de Museux. Il est facile de reconnaître avec l'index gauche ses attaches latérales, qui le brident étroitement.

Quelques coups de ciseaux sectionnent les adhérences cervicales de chaque côté, au contact du tissu utérin, et libèrent le museau de tanche de ses attaches latérales à l'étage inférieur du ligament large.

Aussitôt le col s'élève sous les tractions de la pince érigne, qui l'attire vigoureusement en haut.

Le cul-de-sac vaginal antérieur devient alors visible. La lèvre antérieure du col est attirée en haut, et le cul-de-sac vaginal antérieur est sectionné au contact du col avec les ciseaux mousses.

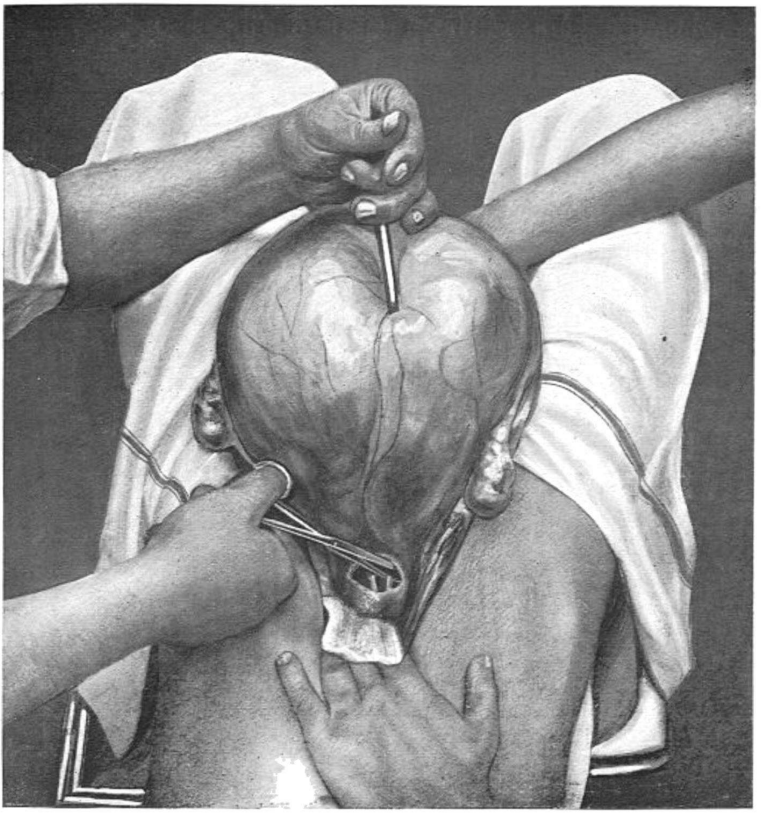

Fig. 436. — Id. Le vagin est ouvert et l'on voit apparaître les deux extrémités de la pince vaginale.

Il suffit alors de tirer plus énergiquement sur les pinces, et d'élever le col utérin, qui se détache entièrement de la vessie.

Ce temps de l'opération est très bien représenté figure 439, d'après une photographie.

L'utérus ne présente plus que ses connexions vasculaires latérales : il suffit, pour le détacher entièrement, d'introduire à droite, au-dessous du ligament large, une pince courbe, de perforer le péritoine vésico-utérin, et d'achever, avec le bec de la pince, le décollement du ligament large droit. Ce dernier est pincé, puis on le coupe entre les

annexes et l'utérus. On place immédiatement du côté de l'utérus une pince courbe, pour empêcher de ce côté l'écoulement de sang. La tumeur est rapidement basculée vers la gauche. Elle abandonne la vessie, en se dépouillant et se dévidant en quelque sorte de son enveloppe séreuse antérieure, qu'on sectionne si elle offre quelque résistance, puis elle se libère de ses connexions avec le ligament gauche. Bientôt elle n'adhère plus qu'au bord supérieur de ce dernier.

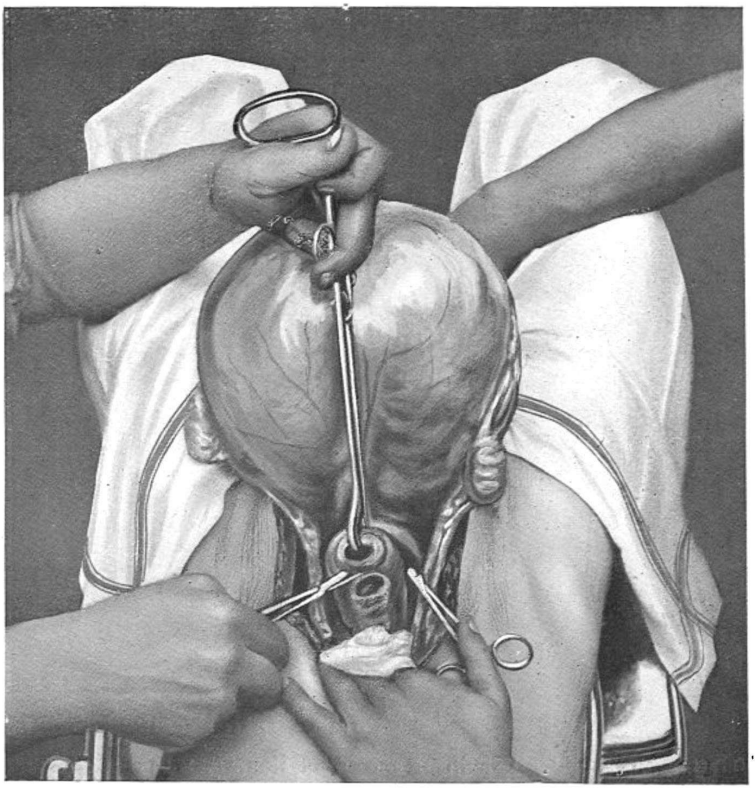

Fig. 437. — Id. Section circulaire des attaches du col aux culs-de-sac vaginaux.

Le ligament gauche est pincé; un dernier coup de ciseaux détache l'utérus, qui est reçu par un aide. C'est à peine si quelques petits jets de sang, provenant des vaginales, apparaissent au moment de l'extraction de l'utérus.

Dans certains cas, l'ascension du col se fait si vite que les artères utérines apparaissent de chaque côté. On les pince immédiatement, puis on coupe, au-dessous des annexes, les deux ligaments larges, et l'utérus,

qui n'est plus adhérent qu'au péritoine du cul-de-sac vésical, se trouve libéré en quelques instants.

Modification du 3e temps de l'opération
Extirpation de l'utérus sans ouverture préalable du vagin

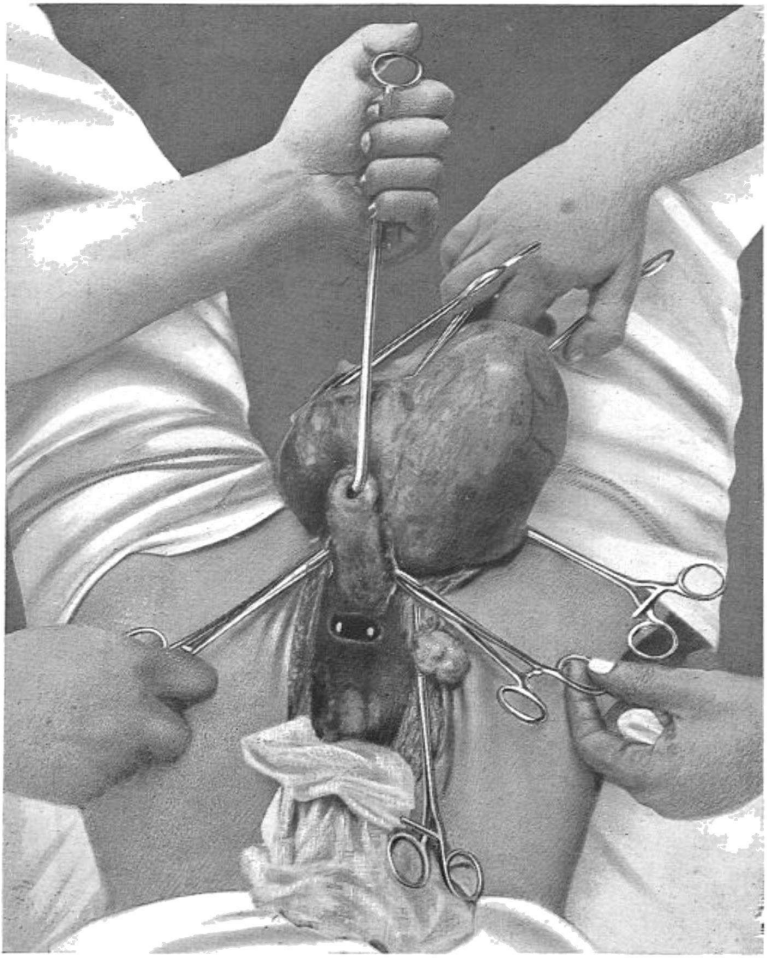

Fig. 438. — Id. Le col vient d'être libéré de ses attaches latérales. Il est attiré en haut. Découverte et pincement des artères utérines.

Lorsque l'on possède bien cette technique, on peut négliger d'ouvrir le vagin avant de détacher le premier ligament large.

On perfore le ligament droit, on l'arrache de l'utérus, on l'écrase et on le lie. On place une pince courbe du côté de l'utérus et on coupe

entre la pince et la ligature. On attire l'utérus en haut, vers le pubis, comme si on voulait l'arracher et on refoule le péritoine du côté droit avec une compresse. L'artère utérine apparaît ; on coupe au contact de l'utérus, on pince l'artère et, agissant en arrière, on ouvre le cul-de-sac

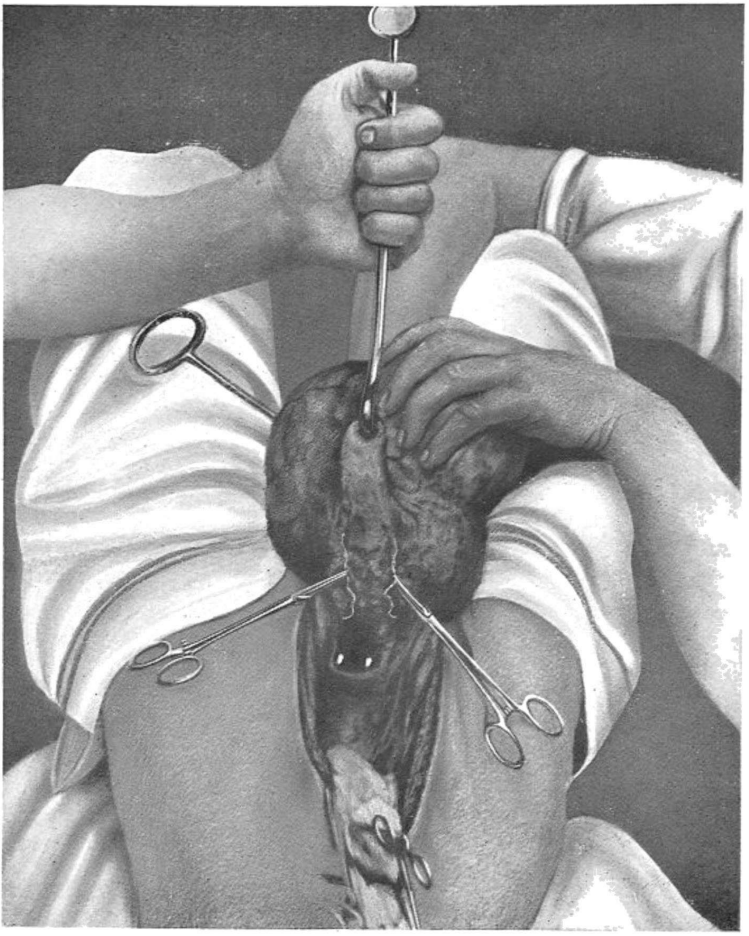

Fig. 439. — Id. Le col, attiré en haut, se détache complètement de la vessie.

postérieur du vagin avec les ciseaux. On agrandit l'orifice par divulsion, on saisit le col et on termine l'extirpation de l'utérus comme ci-dessus.

Hémostase

Les artères utérines sont pincées dès qu'elles se trouvent en évidence ou bien dès qu'elles viennent à saigner.

Les pédicules annexiels sont pincés et ensuite sectionnés. Je les écrase avant de les lier, afin d'en réduire le volume.

Un fil est placé et noué d'abord circulairement, puis après transfixion du pédicule, au-dessous des annexes droites, et celles-ci sont réséquées.

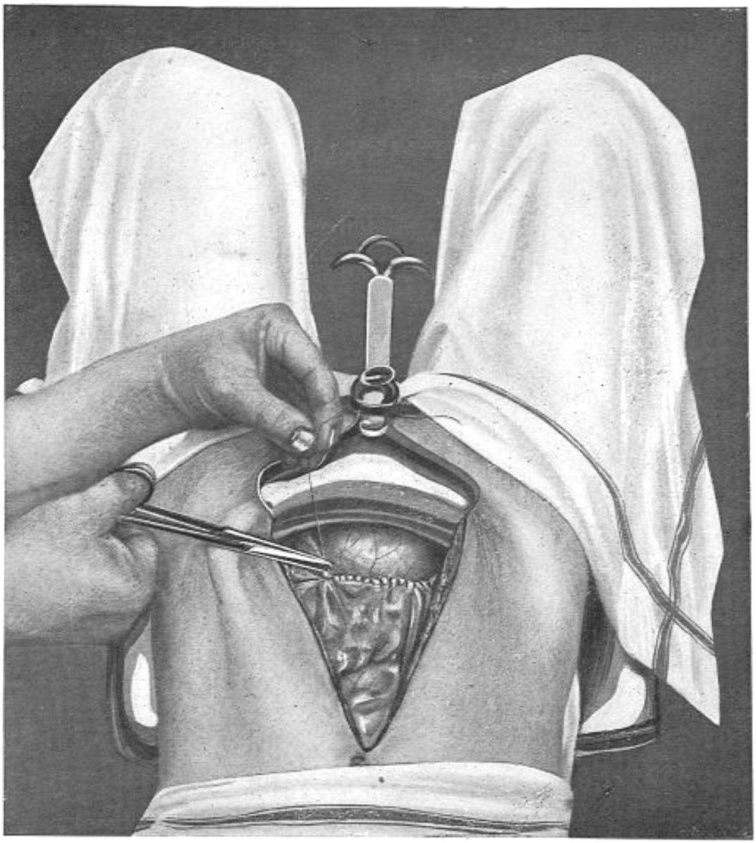

Fig. 440. — Id. Aspect de la fermeture transversale du péritoine au niveau du détroit supérieur.

Le pédicule annexiel gauche est lié et réséqué à son tour. Les chefs des fils sont maintenus entre les mors des deux pinces hémostatiques.

Les artères utérines ou leurs branches principales, qui ont été pincées aussitôt après l'extirpation de l'utérus, sont liées isolément.

Deux ligatures de chaque côté sont suffisantes dans les cas simples, Si d'autres artères donnent du sang, on les pince et on les lie.

Dès que l'on a épongé la cavité pelvienne, on observe souvent un suintement sanguin au niveau de la tranche vagino-péritonéale postérieure, où se trouvent les sinus veineux ligamentaires; la lèvre périto-

néale de la tranche postérieure est attirée en haut avec une pince à griffes et la muqueuse vaginale est saisie avec une ou plusieurs pinces à anneaux excentrés. On assure l'hémostase par des sutures latérales

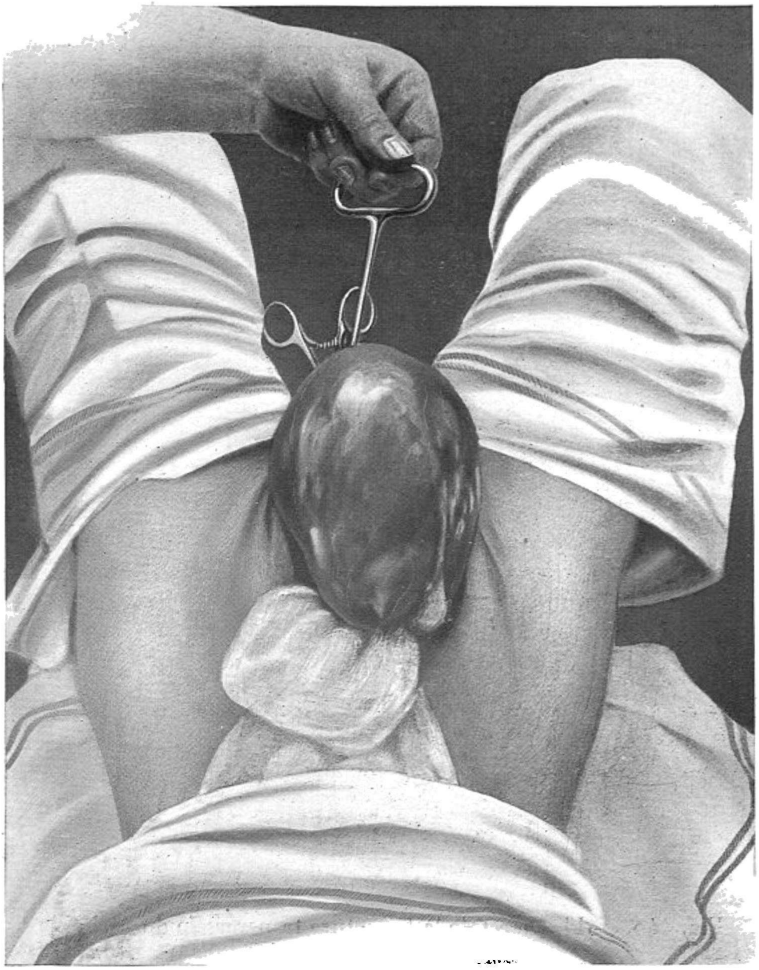

Fig. 441. — Autre cas. — La brièveté de l'aileron antérieur du ligament gauche empêche l'ascension de l'utérus.

qui réunissent chacune en un seul moignon la plaie ligamentaire; ces sutures en masse sont faites avec une aiguille à manche et à grande courbure, sur laquelle on charge, avec une pince à griffes, les lèvres de la tranche saignante. On oblitère ainsi les sinus veineux, qui sont souvent très développés, et les artérioles. Les chefs des fils qui lient les pédicules tubo-ovariens sont coupés, et il ne reste plus qu'à fermer le péritoine pelvien.

4e Temps. — Fermeture du péritoine pelvien. On fait la toilette du cul-de-sac de Douglas et on y place momentanément une compresse, fixée par une pince érigne. Puis on renouvelle les compresses supérieures

Je fermais primitivement (1894-1897) le péritoine pelvien par une

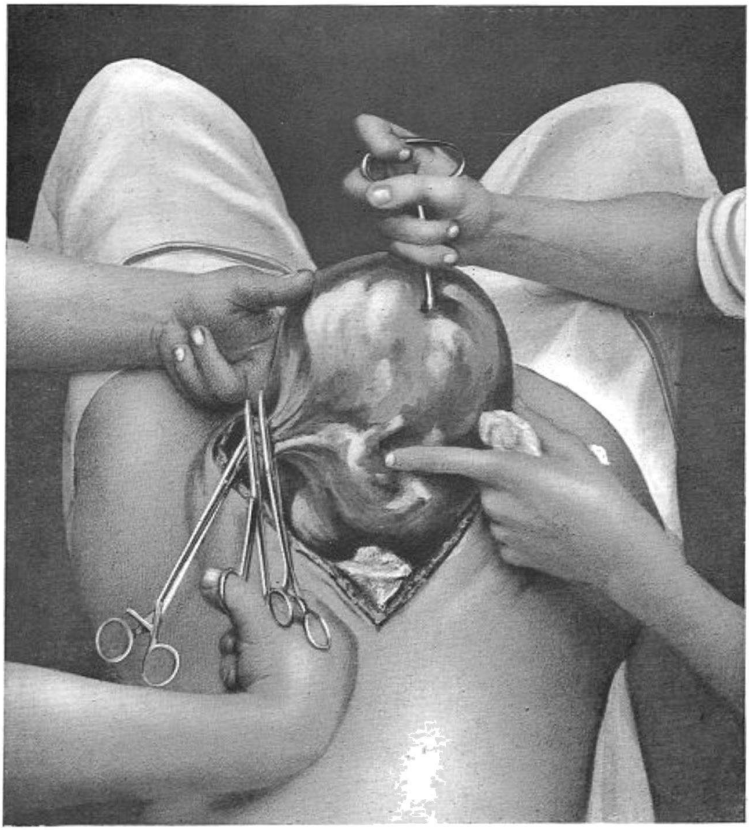

FIG. 442. — Id. Section de la sangle ligamentaire du côté gauche.

suture en cordon de bourse, faite au niveau de la plaie vaginale. Ce fil affrontait le péritoine et il rejetait vers le vagin les ligatures des pédicules latéraux. Cette méthode de fermeture du péritoine pelvien présentait certains inconvénients : elle n'était pas applicable aux cas où le péritoine manquait de souplesse et de laxité, et elle exposait à la stagnation de la sérosité péritonéale dans le cul-de-sac de Douglas.

Cette particularité a été signalée dans mon volume de 1897, où j'ai écrit, page 580 : « Si les replis péritonéaux qui circonscrivent l'orifice péritonéo-vaginal ne sont pas assez lâches pour permettre

l'application d'une ligature en bourse, on pratiquera un surjet transversal », et plus loin, page 594 : « J'ai déjà signalé que la suture en bourse n'est applicable ni aux cas où la brièveté des ligaments larges rend leur rapprochement médian difficile, ni à ceux où l'existence de tumeurs latérales sous-péritonéales ou d'adhérences au cæcum et à

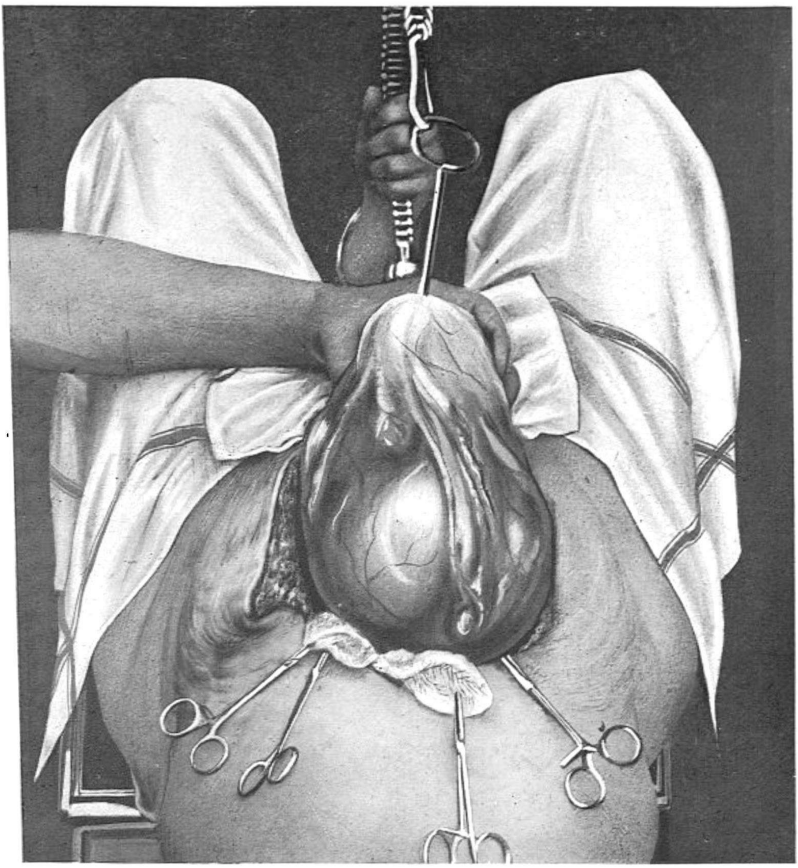

Fig. 443. — Autre cas. — Petit fibro-myome intra-utérin et gros fibrome sous-péritonéal postérieur.

l'S iliaque ont déterminé, pendant l'opération, des déchirures péritonéales étendues. Ces déchirures doivent être réparées intégralement par un surjet séreux de fine soie. Dès que les déchirures latérales du péritoine pelvien sont suturées, il ne reste plus qu'à fermer la plaie péritonéo-vaginale. Si l'application d'une ligature en bourse paraît devoir produire en ce point un tiraillement accentué, je pratique un surjet transversal. »

J'ai adopté bientôt cette technique comme procédé de choix et j'ai

imaginé de fermer le péritoine pelvien au niveau du détroit supérieur (voir t. IV, Péritonisation).

Voici comment on procède à cette suture : on attire d'abord dans le vagin, de haut en bas, avec l'aide d'une grande pince courbe, introduite par la vulve, une compresse et l'on introduit au-dessous d'elle

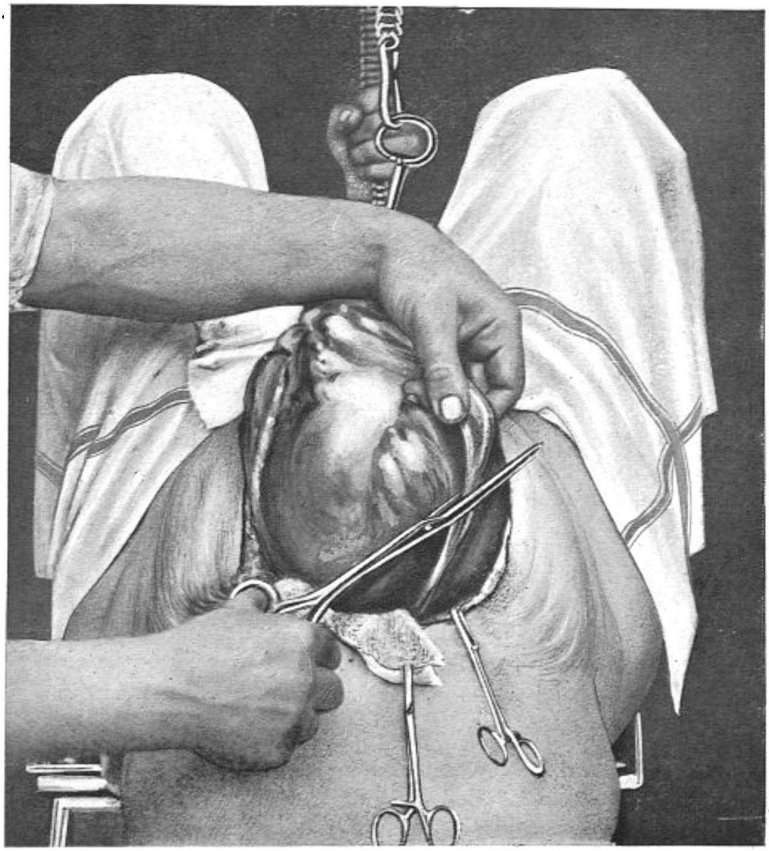

Fig. 444. — Id. Section de la sangle ligamentaire droite, dont la rigidité empêchait l'ascension de la tumeur.

3 gros drains à hystérectomie abdominale (voir t. I, p. 260, fig. 243).

On emploiera, pour le drainage aseptique du cul-de-sac de Douglas et pour le drainage du péritoine en général, mes drains de verre, renflés à chacune de leurs extrémités, dont la supérieure présente en outre deux petites saillies latérales, de manière que l'orifice ne puisse pas être oblitéré par une anse intestinale.

Ce procédé de tamponnement et de drainage combinés de la cavité

pelvienne permet d'éviter à coup sûr en ce point déclive une accumulation de sérosité, qui pourrait s'infecter.

On fait alors une première ligature en cordon de bourse qui réunit le péritoine péri-cæcal, le péritoine du ligament large droit et le péritoine latéro-vésical ; cette suture doit rejeter la ligature du pédicule annexiel vers le vagin. On fait avec le même fil un surjet transversal qui réunit successivement le péritoine latéro-rectal droit au péritoine

Fig. 445. — Cancer massif du col extirpé avec l'utérus et les annexes par la laparotomie. (Réduction des trois cinquièmes.)

rétro-vésical, puis la face antérieure du rectum à la vessie ; plus loin, vers la gauche, on suture le péritoine latéro-rectal gauche au péritoine latéro-vésical du même côté. On termine la suture en réunissant le méso-côlon iliaque au bord supérieur du ligament large du côté gauche et en enfouissant sous la suture le pédicule annexiel gauche. La suture doit être hermétique et aussi parfaite qu'une suture intestinale.

5e *Temps*. — *Toilette du péritoine. Fermeture du ventre.* La malade est placée horizontalement. De grandes compresses sont disposées dans les flancs, une autre à la partie supérieure du champ opératoire ; je fais incliner le lit d'opération en avant et je lave la région de la suture à trois reprises avec de l'eau salée isotonique chaude. J'éponge avec soin, et je place des compresses sèches, une ou deux en haut, une en bas, chacune étant fixée par une pince érigne.

On procède alors à la suture, on enlève les drainages aseptiques latéraux et on place d'abord, par mesure de sécurité, deux gros fils de soie, qui perforent les deux lèvres de la plaie de part en part, de la peau au péritoine et du péritoine à la peau; on les tend avec soin pour ne pas risquer de pincer l'intestin. On nouera ces deux fils sans les serrer après la pose des agrafes; ils servent de sutures de renfort dans le cas où le surjet de catgut viendrait à être tiraillé, par exemple si la malade venait à présenter quelques vomissements.

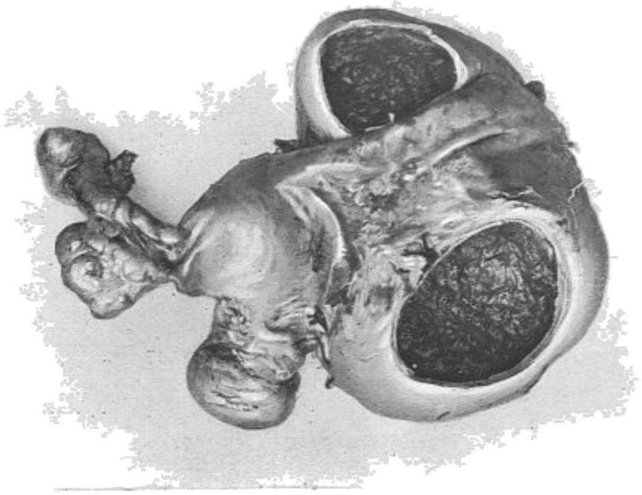

Fig. 446. — Annexite gauche et grosse salpingite droite intra-ligamentaire. Pièce extirpée par la laparotomie. (La poche a été ouverte pour faire voir la cavité. — Réduction des trois cinquièmes.)

On ferme ensuite le péritoine et les plans musculo-aponévrotiques par un fort surjet de catgut à spires alternativement profondes et superficielles, afin de bien réunir l'aponévrose.

MANŒUVRES ACCESSOIRES NÉCESSITÉES PAR DES CAS PARTICULIERS

Brièveté de l'aileron antérieur des ligaments larges

L'extraction du fibrome hors du ventre peut présenter, dans les cas mêmes où il n'existe pas d'adhérences, certaines difficultés.

Cette particularité est due en général à une disposition toute spéciale de l'insertion utérine du bord supérieur des ligaments larges.

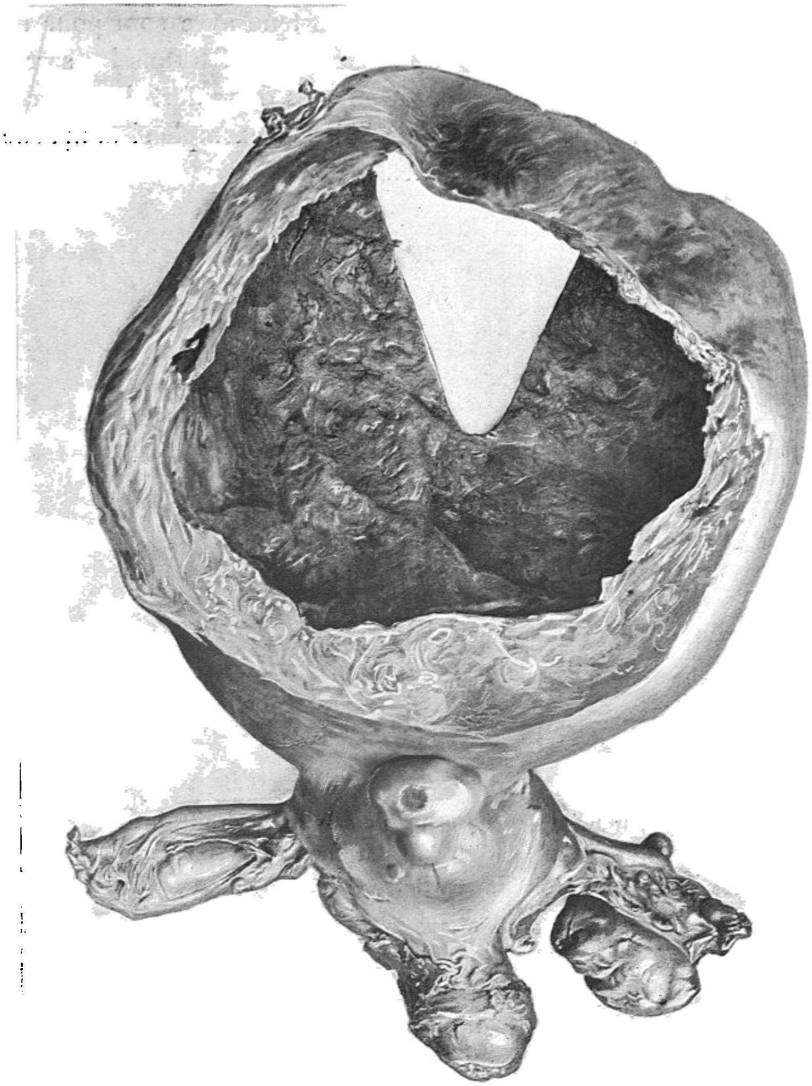

Fig. 447. — Grosse tumeur fibro-kystique sessile du fond de l'utérus, enlevée avec l'utérus et les annexes par la laparotomie. (Réduction des trois cinquièmes.)

Ceux-ci, par exemple, au lieu d'aboutir très bas sur les parties latérales de la tumeur, se réunissent au-dessus d'elle sous l'aspect d'une épaisse sangle fibroïde et musculeuse.

Cette sangle utérine est rougeâtre, charnue, très résistante et elle paraît constituée par une hypertrophie considérable du bord supérieur et de l'aileron antérieur des ligaments larges.

Cette disposition se produit lorsque le fond de l'utérus n'a pas participé à l'ampliation de l'organe. Dans ces cas, la tumeur, étroitement bridée, ne peut être attirée hors du ventre (fig. 441 à 444).

L'index, en explorant son pourtour, reconnaît aussitôt, à leur tension, les bandes ligamentaires qui brident en haut le fibrome et s'opposent à son ascension au-devant du pubis. On pince immédiatement

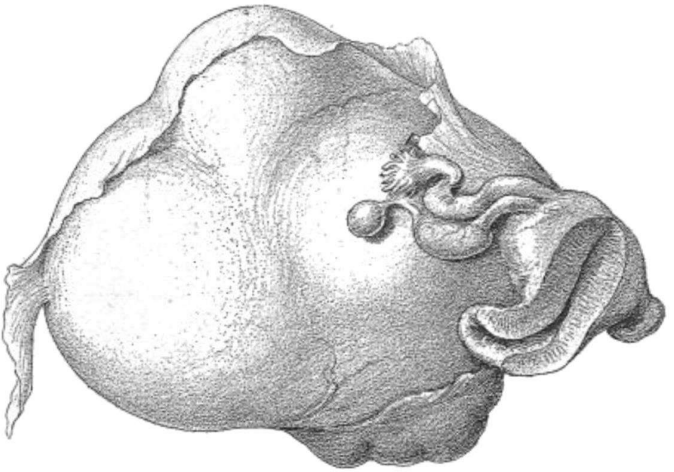

Fig. 448. — Fibrome du ligament large extirpé avec l'utérus et les annexes. (D'après nature.)

le bord supérieur du ligament droit à 3 ou 4 centimètres de son insertion utérine, puis on le sectionne, et on le détache aussi bas que possible. On applique du côté de l'utérus, d'où viendrait du sang, une forte pince courbe.

La bride ligamentaire gauche est, s'il y a lieu, pincée et coupée à son tour, de telle manière que la tumeur, devenue libre, peut être soulevée sans difficulté à l'aide d'une seconde érigne *hélicoïde*, implantée sur le point culminant du fibrome.

L'utérus, au moment où on l'attire au-dessous du pubis, se détache, par glissement, sur une certaine étendue, de ses connexions latérales.

La paroi antérieure du cul-de-sac de Douglas devient accessible, le vagin est incisé, le col est mis à découvert et l'utérus est extirpé comme il a été décrit plus haut.

Dans ces cas, on pince et on coupe dès le début de l'opération tout ce qui s'oppose à l'ascension de l'utérus et on l'énuclée par de puis-

santes tractions en haut, grâce aux érignes en tire-bouchon, qui sont solidement implantées dans la masse fibromateuse. Le col se trouve souvent extirpé sans qu'on soit obligé de le saisir avec des pinces à griffes par une boutonnière vaginale; il remonte, en effet, tellement haut sous l'influence des tractions exercées sur l'utérus, que le vagin est ouvert par les ciseaux, comme je l'ai décrit ci-dessus (modification au 3e temps), sans qu'on soit obligé de se guider sur l'extrémité d'une pince courbe, introduite par le vagin.

Le meilleur moyen d'éviter à la malade, dans l'hystérectomie abdominale, une grande perte de sang, est d'extirper l'utérus très vite.

Le premier effet du soulèvement de la tumeur n'est-il pas d'élonger les artères utérines et d'y arrêter ainsi le cours du sang? La tumeur s'exprime immédiatement du sang veineux qu'elle renferme, et ce sang rentre dans les veines ligamentaires. Cette expression du sang contenu dans la tumeur est très remarquable; elle est produite à la fois par la déclivité des veines collectrices et par la rapidité des manœuvres d'extraction.

Il se trouve ainsi que l'utérus est détaché presque exsangue, et que la perte de sang totale subie par la malade est de beaucoup inférieure à celle qui se produisait lorsqu'on pratiquait l'amputation supra-vaginale au-dessus d'une ligature élastique; en effet, lorsqu'on employait la ligature élastique, l'utérus se gorgeait de sang noirâtre, et ce flot de sang s'échappait au dehors au moment de la section transversale de l'utérus au-dessus de la ligature. Ces tumeurs, après avoir été extirpées, laissaient encore suinter de leurs sinus vasculaires 100 à 200 grammes de sang.

Emploi de l'appareil élévateur de Reverdin

Si la tumeur est énorme, il est avantageux de s'aider, pour la soulever, de l'appareil élévateur de Reverdin qui est construit par M. Collin. Mais la chaîne élévatoire doit être confiée à une personne prudente et attentive, une traction exagérée pouvant arracher d'un seul coup l'utérus, en produisant des délabrements pelviens presque irréparables. Les tractions doivent être modérées; elles ne seront effectuées que progressivement, sur l'ordre du chirurgien (Voir p. 482, fig. 443).

Blessure de l'artère utérine au moment de l'isolement du col

Un des incidents de l'isolement du col par ma méthode est la blessure accidentelle de l'artère utérine. Un jet de sang rutilant

jaillit aussitôt. Comme le champ opératoire est largement découvert, l'artère est immédiatement pincée. La rupture de l'artère utérine peut également se produire, bien qu'elle ait été ménagée lors de l'isolement du col, par déchirure, au moment de l'extraction de l'utérus, quand ses tuniques sont altérées et cassantes, par exemple dans les cas de

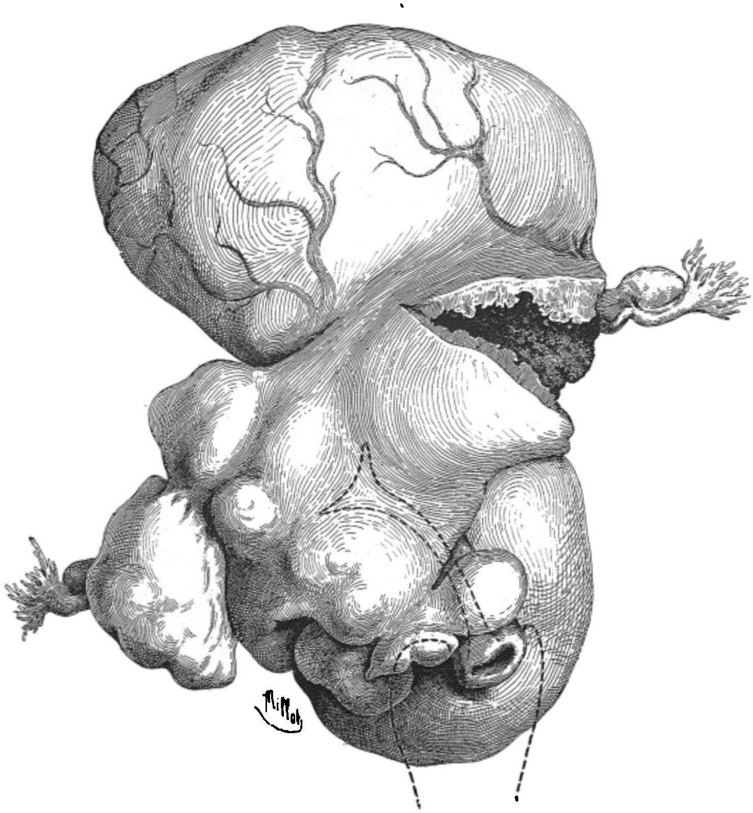

Fig. 449. — Fibro-sarcome kystique de l'utérus, de forme très irrégulière avec enclavement partiel dans la cavité pelvienne. (Dessin d'après nature.)

dégénérescence athéromateuse. Le pincement immédiat du vaisseau béant se fait sans difficulté. En principe, tout jet artériel de quelque importance est arrêté dès qu'il se produit; l'expérience démontre que, si l'on satisfait à cette condition primordiale, on opère très vite et que la malade perd peu de sang.

Il y a donc avantage à détacher complètement l'utérus en quelques minutes et ce procédé très élégant donne des résultats très supérieurs à ceux des procédés de lenteur.

Difficultés d'accès du cul-de-sac de Douglas, dans les cas d'adhérences inflammatoires ou de fibromes enclavés

J'ai signalé ces complications de l'hystérectomie abdominale totale en 1892, au Congrès de Bruxelles, en insistant sur les avantages que présente mon procédé d'hystérectomie dans les cas difficiles.

L'oblitération du cul-de-sac de Douglas peut être causée, soit par la coexistence de salpingites, parfois suppurées, soit par la présence dans le cul-de-sac postérieur d'un ou plusieurs fibromes sous-séreux, développés au-dessous du péritoine, dans l'épaisseur de la cloison recto-vaginale. Ces fibromes, dont j'avais déjà observé plusieurs cas en septembre 1892, au moment de ma première communication sur l'hystérectomie abdominale totale, sont généralement situés dans la paroi postérieure du col utérin.

L'opération sera modifiée de la manière suivante :

Dès que la tumeur est soulevée, je l'attire énergiquement en haut et en avant, et les tumeurs annexielles sont immédiatement énucléées. Si l'on constate à la partie postérieure de la tumeur un ou plusieurs des fibromes, la séreuse et le tissu utérin sont incisés à leur point culminant et ces tumeurs sont extirpées rapidement, avec l'aide des érignes en tire-bouchon.

Dès que les tumeurs rétro-utérines sont extirpées, le chirurgien peut aborder le cul-de-sac vaginal postérieur. Si ce dernier demeure inaccessible, malgré ces manœuvres, qu'importe? La pince vaginale est poussée non plus en arrière, mais vers le ligament large droit et elle perfore le cul-de-sac latéral droit du vagin, pour sortir le plus près possible des insertions du col, au niveau de l'étage inférieur du ligament large. La branche de la pince vaginale est entr'ouverte, l'orifice péritonéo-vaginal est agrandi et l'index droit plonge jusqu'au contact du museau de tanche.

L'index gauche, aidé du bistouri ou des ciseaux, détache l'utérus, de bas en haut, absolument comme si le col était déjà libéré. On fait l'hémostase des artères qui viennent à saigner, puis on détache, on écrase et on lie le ligament large du côté droit.

L'utérus est rabattu vers la gauche, l'orifice vaginal est agrandi, puis le col saisi et attiré au dehors. La section de la muqueuse vaginale au niveau de ses culs-de-sac antérieur, latéral gauche et postérieur, est alors pratiquée; le col se détache de la vessie et l'utérus est basculé vers l'opérateur.

S'il paraît difficile de perforer le cul-de-sac latéral droit du vagin, avec une pince introduite par la vulve, on aura recours à un autre artifice : l'utérus sera élevé par des tractions violentes au dessus du pubis. Dès que l'élévation de l'utérus et, par suite de cette élévation, l'élongation du vagin sont suffisantes, il suffit de raser avec les ciseaux la partie postérieure du col pour ouvrir le vagin. L'ouverture du vagin se fait, sans qu'on soit guidé par une pince introduite dans ce conduit,

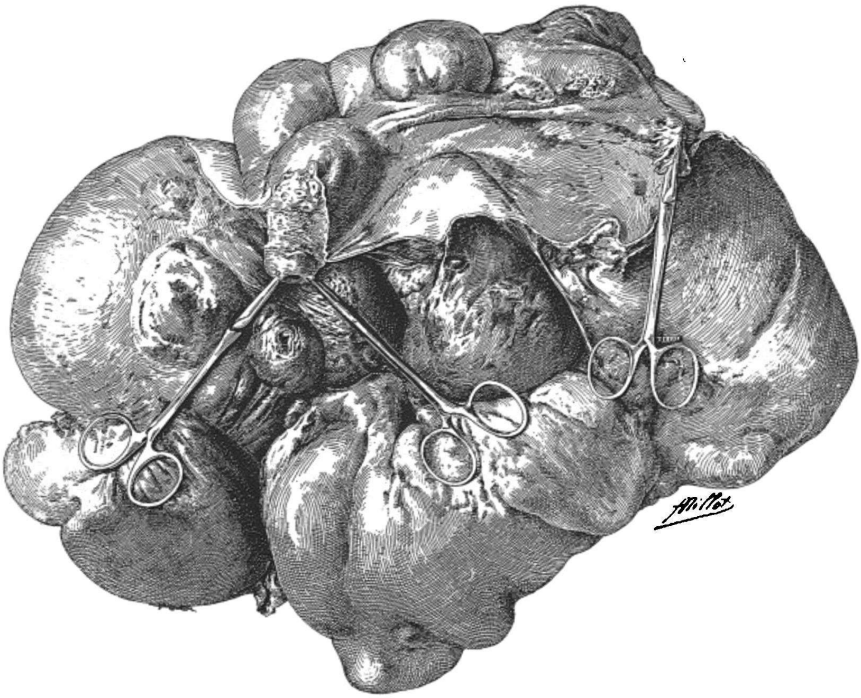

Fig. 450. — Énorme fibro-sarcome du ligament large extirpé avec l'utérus. Deux pinces marquent le col utérin, et une autre pince marque une des trompes de Fallope. (D'après nature.)

et sans danger de blesser le rectum. Il suffit pour cela de tourner l'extrémité des ciseaux mousses en avant et de couper petit à petit, de haut en bas, en rasant le tissu utérin, tout ce qui se présente. On atteint presque immédiatement le cul-de-sac vaginal postérieur. On saisit alors le col avec des pinces de Museux, on le détache complètement du vagin, on renverse l'utérus de l'autre côté et on termine l'opération.

Les manœuvres accessoires les plus variées permettent ainsi de réaliser l'opération d'une manière satisfaisante dans les cas exceptionnels et anormaux; suppuration pelvienne, tumeurs du ligament large, adhérences postérieures, fibromes rétro-cervicaux, etc.

SOINS CONSÉCUTIFS

Les soins post-opératoires sont très simples lorsqu'on a pris soin de faire à la fin de l'opération une injection sous-cutanée de Mycolysine de 50 cm³. L'hystérectomie abdominale totale, faite par mon procédé, est à peu près aussi bénigne que l'ovariotomie. Il faut combattre toute tendance au ballonnement; on assurera la liberté du ventre, et on respectera le repos des malades.

L'ALBUMINURIE CHEZ LES FEMMES ATTEINTES DE FIBRO-MYOMES UTÉRINS. — SA GUÉRISON PAR L'OPÉRATION

La coïncidence de l'albuminurie et des fibromes utérins n'est pas très rare. Cette albuminurie, qui se produit en dehors de toute lésion organique du cœur ou des reins, présente les rapports les plus étroits avec l'albuminurie gravidique.

Dans une de mes premières opérations, il y a près de vingt-cinq ans, le diagnostic de kyste ou de fibrome utérin était incertain. Il y avait 6 grammes d'albumine par litre et les idées d'alors sur les dyscrasies me faisaient craindre une moindre résistance de l'organisme. J'ai ouvert le ventre et, découvrant un fibrome, j'ai suturé la plaie. J'ai agi de la sorte afin de voir comment se comporterait la suture de la paroi abdominale; j'estimais qu'une bonne réunion de la paroi serait l'indice d'une résistance suffisante pour me permettre de faire l'hystérectomie. L'hystérectomie eut lieu huit jours après; elle fut suivie d'une guérison rapide. J'ai opéré depuis cette époque un grand nombre de ces cas.

La cicatrisation s'est produite, sans exception, par réunion immédiate et sans complications. L'albumine a généralement disparu dans les quatre ou cinq premiers jours qui suivirent l'hystérectomie. Le plus souvent, l'opération a été faite par l'abdomen. Dans un cas où j'ai fait avec succès l'hystérectomie vaginale, la tumeur était enclavée et elle comprimait l'uretère; la quantité d'urine était réduite à 250 grammes par vingt-quatre heures, et il y avait 6 grammes d'albumine par litre.

L'albuminurie se produit aussi dans des cas où le fibrome n'est pas enclavé et où la tumeur se déplace librement dans la cavité abdominale.

J'ai cité dans mon rapport au Congrès d'Amsterdam, le 11 août 1899,

un cas de cachexie et d'albuminurie qui mérite d'être rappelé. Un fibrome pédiculé du fond de l'utérus s'était entièrement détaché de cet organe. Le fibrome s'était fixé aux annexes des deux côtés par des adhérences inflammatoires très nombreuses, dont la vascularisation suffisait à sa nutrition. La malade, très cachectique, présentait de l'ascite, de l'albuminurie et un double hydrothorax, pour lequel on avait pratiqué, en raison des crises de suffocation et sans aucun résultat, onze ponctions.

J'ai extirpé cette tumeur en laissant en place l'utérus et les annexes, qui étaient sains. L'opération fut suivie de la disparition complète et définitive, non seulement de l'ascite, mais aussi de l'albuminurie et de l'hydrothorax.

Ces faits sont intéressants à mentionner, puisqu'ils témoignent que cette variété d'albuminurie, loin d'être une contre-indication pour le chirurgien, est au contraire une des indications les plus impérieuses de l'ablation de la tumeur.

On peut tirer de ces observations les conclusions suivantes :

1° L'albuminurie peut être la conséquence de l'évolution d'une volumineuse tumeur utérine. Cette albuminurie est très analogue à celle que l'on observe au cours de la grossesse.

2° L'albuminurie peut se produire dans des cas de fibromes très mobiles, de moyen volume, et chez les femmes dont les parois abdominales ont été relâchées par plusieurs grossesses antérieures. Il serait difficile d'invoquer, chez ces malades, la compression des veines rénales ou des uretères.

3° L'albuminurie disparaît à la suite de l'hystérectomie, comme elle disparaît chez les femmes enceintes après l'évacuation de l'utérus.

4° La présence de 5 à 6 grammes d'albumine par litre dans les urines ne comporte pas une aggravation du pronostic de l'opération; elle est, au contraire, une indication formelle de l'intervention chirurgicale.

OPÉRATIONS DANS L'ÉTAT DE GROSSESSE

1° GROSSESSE ANORMALE OU ECTOPIQUE

GROSSEUR TUBAIRE

Les opérations qui se pratiquent dans les cas de grossesse anormale ou ectopique sont fréquemment des interventions d'urgence : telle une

de mes premières laparotomies, faite, sans diagnostic possible, chez une femme qu'on m'amenait mourante de plus de 80 kilomètres, le ventre ballonné, avec une température de 40°.

Le péritoine, incisé, contenait près de deux litres de sang coagulé et un fœtus de 3 mois ; la trompe fut extirpée après la toilette du péritoine, la malade se trouvait extrêmement faible. Elle dut recevoir dans la journée 1 500 grammes de sérum artificiel et elle demeura plusieurs heures la tête déclive, les deux membres inférieurs entourés de bandes élastiques. Cette malade guérit sans incident.

La grossesse angulaire de la corne utérine est celle dont la rupture donne lieu à l'écoulement sanguin le plus considérable. La réparation de la déchirure utérine par la suture peut être faite le plus souvent. Si elle paraît impossible, on fera l'hystérectomie totale.

La grossesse angulaire peut être reconnue dans certains cas. Voici une observation où le diagnostic a été fait par le professeur Pinard et où l'ablation de l'œuf a été pratiquée par la voie vaginale, après hémisection antérieure du col de l'utérus :

Grossesse angulaire. — Hystérotomie médiane antérieure

Mme X..., âgée de 28 ans, était enceinte depuis trois mois. On trouvait au toucher vaginal une masse kystique et indolore dans le cul-de-sac latéral gauche, à l'insertion de la trompe.

Le diagnostic de grossesse angulaire avait été porté par le Pr Pinard, qui avait conseillé une intervention dans le plus bref délai.

L'examen local ne laissait aucun doute : l'utérus n'était pas lui-même d'un volume correspondant à l'âge de la grossesse, tandis que la tumeur angulaire était considérable. J'ai décidé l'intervention par la voie vaginale.

Dès que la malade fut endormie, la forme anormale de l'utérus gravide devint plus perceptible encore qu'avant l'anesthésie.

Le kyste fœtal fut extrait en entier avec mes pinces-gouge, y compris les villosités choriales, après incision de la paroi antérieure de l'utérus.

Je vérifiai avec une pince-gouge plus petite la complète évacuation des membranes de l'œuf et je suturai la plaie utérine, en ayant soin de prendre le péritoine dans les premiers points. Je tamponnai le vagin et je laissai deux pinces à demeure sur des artères juxta-cervicales qui saignaient.

Cette technique est très intéressante, en raison de sa simplicité.

L'évolution des grossesses tubo-pariétales ou interstitielles est, en effet, très grave et leur rupture produit une hémorrhagie immédiate beaucoup plus rapide et plus abondante que la rupture des grossesses tubaires.

J'insiste particulièrement sur les avantages que présentent mes pinces-gouge pour extraire l'œuf et les membranes sans risquer de blesser l'utérus.

Les suites opératoires furent excellentes; les vomissements, les troubles nerveux et les désordres gastro-intestinaux, qui étaient très intenses au moment de l'opération, disparurent ensuite après l'opération [1].

Grossesse péritonéale

La rupture d'un kyste fœtal tubaire peut ne pas être suivie d'accidents aussi graves, et parfois la grossesse arrive à son terme. Le fœtus continue à se développer dans le péritoine et il meurt, au moment où il devrait être expulsé, après avoir présenté des mouvements violents.

J'ai opéré plusieurs de ces grossesses péritonéales 3 ou 4 mois après la date à laquelle aurait dû se produire l'accouchement.

L'opération est très simple. Le fœtus est découvert dès l'incision du ventre. Il faut autant que possible enlever le placenta, qui pourrait être la source d'accidents ultérieurs.

Certains cas enfin de grossesse ectopique évoluent comme des salpingites. La nature du kyste tubaire n'est souvent reconnue qu'au cours de l'opération (colpotomie postérieure ou hystérectomie vaginale). L'opération ne mérite pas de description particulière.

MOLE HYDATIFORME

L'expulsion des môles hydatiformes donne souvent lieu à des hémorrhagies, et ces hémorrhagies sont d'autant plus redoutables que le col refuse de se dilater devant cette masse molle et dépourvue de consistance. J'ai été plusieurs fois appelé en pareil cas. La môle sera extraite par la voie vaginale, après dilatation ou incision du col (voir Hystérotomie). On pratiquera cette opération avec l'aide de mes pinces-gouge utérines. Dans un cas où la malade était exsangue et où l'utérus dépassait l'ombilic, j'ai pratiqué avec succès et d'urgence, dans un village, l'hystérectomie abdominale, qui seule pouvait assurer la cessation immédiate de l'hémorrhagie.

1. *Rev. crit. de méd. et de chir.* N° 12, décembre 1909.

2° GROSSESSE A TERME

OPÉRATION CÉSARIENNE

L'opération césarienne se fait de préférence avant le début du travail. Le vagin doit être préalablement désinfecté avec le plus grand soin. On pratique en outre, immédiatement avant l'opération, une injection sous-cutanée d'ergotine.

L'extraction du fœtus et du délivre par la laparotomie est une manœuvre très simple pour les chirurgiens exercés à la pratique des opérations abdominales. Dès que le ventre est ouvert, la plaie est garnie de compresses comme pour l'incision d'un kyste ovarique, et l'utérus est incisé longitudinalement sur la ligne médiane, aussi haut que possible, sur une longueur de 15 à 18 centimètres. Cette dimension de la section utérine correspond à la demi-circonférence de l'extrémité céphalique. Souvent on tombe sur le placenta : on le perfore avec les doigts, sans se préoccuper du sang, et on le déchire de manière à permettre l'extraction de l'enfant. S'il vient encore du sang, on bourre la cavité utérine de compresses stérilisées. On extrait le délivre, puis on pratique la suture de l'utérus avec de la soie et à deux plans, comme une suture intestinale, en prenant soin de réaliser un affrontement parfait de la séreuse.

Ce dernier artifice, la suture séro-séreuse de la plaie utérine, a été imaginé par Saenger. Si l'opération est faite dans des conditions satisfaisantes d'asepsie, il n'est pas nécessaire de pratiquer des injections intra-utérines et la guérison est apyrétique.

Certaines femmes ont subi avec succès plusieurs opérations césariennes et elles ont ainsi mis au monde plusieurs enfants viables.

Si l'on veut éviter à la malade les dangers d'une nouvelle grossesse, il faut pratiquer, après la suture de l'utérus, l'ablation des annexes ou, plus simplement, le double écrasement des oviductes suivi de section dans le sillon d'écrasement (voir p. 297).

OPÉRATION DE PORRO

L'amputation supra-cervicale de l'utérus gravide ou opération de Porro est très bénigne ; elle peut être pratiquée d'urgence, sans que l'on ait à sa disposition le matériel nécessaire aux grandes opérations abdominales.

Le ventre est ouvert entre l'ombilic et le pubis, l'utérus est incisé, le fœtus et le délivre sont extraits, et l'utérus est attiré hors du ventre. On étrangle immédiatement son pédicule par 8 ou 10 spires d'un puissant fil élastique.

Le pédicule, ainsi réduit de volume, est lié avec un gros fil de soie, en un point assez élevé pour être maintenu au dehors. On le fixe à l'extrémité inférieure de l'incision. Le péritoine pariétal est suturé tout autour en forme de raquette, puis on complète la fermeture du ventre. Le moignon cervical est entouré d'une bandelette de gaze stérilisée étroitement serrée, qui contribue à le fixer au dehors. Sa surface sera cautérisée vers le 3e ou le 4e jour avec du chlorure de zinc à 10 p. 100. On saupoudrera avec du Protéol (voir t. I). L'élimination se fait en 4 ou 5 semaines. Cette opération est très bénigne et je l'ai pratiquée plusieurs fois, d'urgence et avec succès, à la campagne.

HYSTÉRECTOMIE ABDOMINALE TOTALE

On peut également pratiquer l'ablation totale de l'utérus gravide. L'hémorrhagie, si l'on opère vite, n'est pas considérable. Le sang coule d'abord à flots et, au bout de quelques instant, l'hémorrhagie veineuse s'arrête.

Les indications de l'opération césarienne et de l'opération de Porro se sont multipliées à mesure que ces opérations sont devenues presque inoffensives. Elles permettent de sauver à la fois la mère et l'enfant.

RÉTENTION PLACENTAIRE

L'extirpation du placenta retenu dans l'utérus après l'expulsion du fœtus à terme ou avant terme doit se faire exclusivement avec mes pinces-gouges ou bien avec mes tenettes à anneaux. Ces instruments permettent d'évacuer entièrement l'utérus sans en blesser les parois.

On injectera 20 centimètres cubes de Mycolysine et on se tiendra prêt à installer, si la température venait à s'élever, l'irrigation continue intra-utérine, qui se fera avec de l'eau bouillie refroidie à 13° ou 14° et additionnée de 1 p. 100 de liqueur de Labarraque.

On répétera chaque jour les injections sous-cutanées de Mycolysine, jusqu'à ce que la malade soit hors de danger.

NOUVEAUX INSTRUMENTS POUR LA CHIRURGIE ABDOMINALE ET POUR LA CONFECTION DES PÉDICULES

GRANDE PINCE COURBE POUR LA TOILETTE DU PÉRITOINE

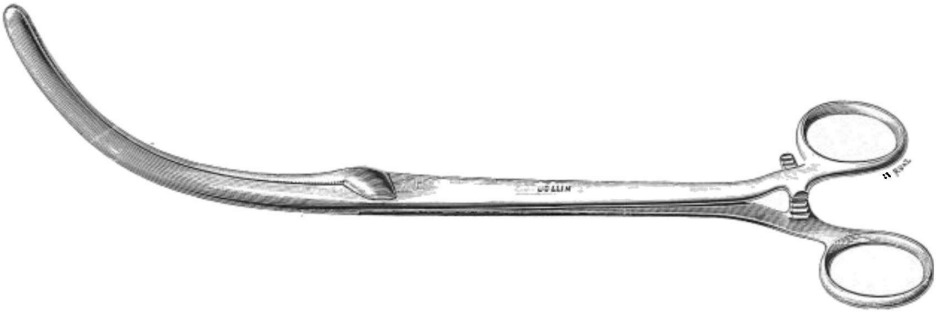

FIG. 451. — Pince courbe de 38 centimètres de longueur pour la toilette du péritoine. Cette pince est très utile pour faire la toilette du péritoine avec des compresses stérilisées. Dans l'opération de l'hystérectomie abdominale totale, on introduit cette pince par le vagin, pour attirer de haut en bas, de l'abdomen et dans la cavité vaginale, la grande compresse qui sert au tamponnement.

PINCE A DEMEURE POUR LES PÉDICULES D'HYSTÉRECTOMIE VAGINALE

FIG. 452. — Cette pince spéciale peut se placer, au lieu de la pince longue à mors élastiques, sur les pédicules d'hystérectomie vaginale, après leur ligature. On peut la retirer au bout de vingt-quatre à quarante-huit heures. Les ligatures, qui restent en place, assurent l'hémostase.

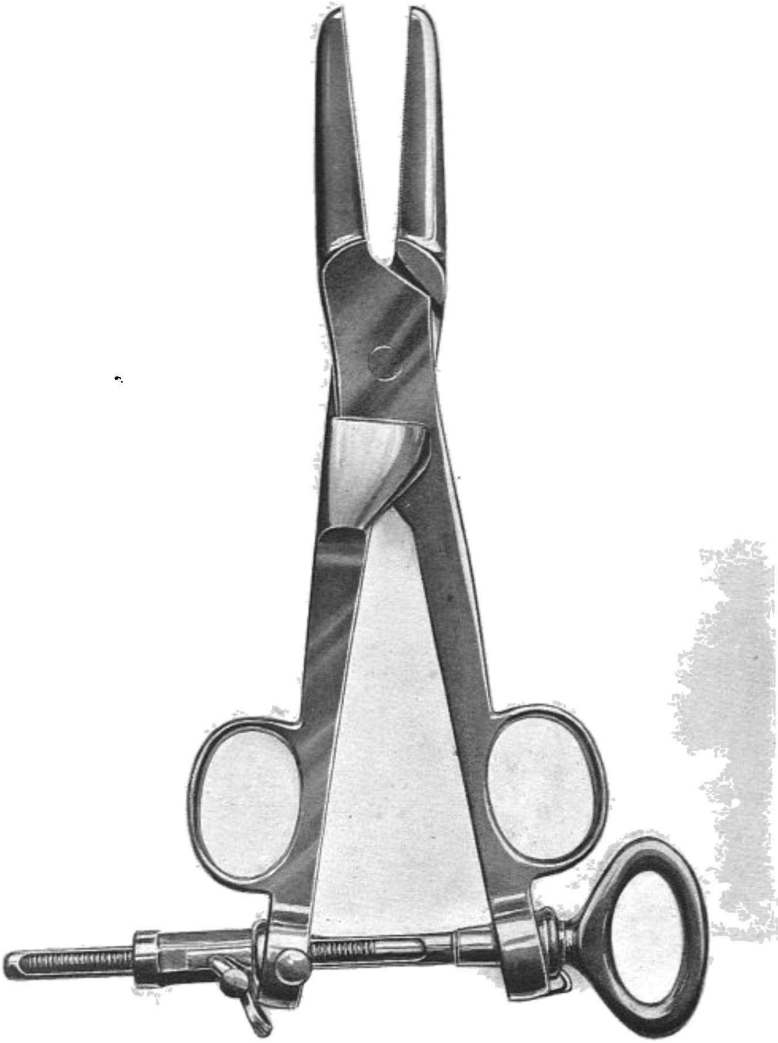

Fig. 453. — Nouvel écraseur de Doyen.

Cet écraseur, plus puissant que le modèle à double levier représenté t. I, fig. 132, a des mors de 8 centimètres de longueur. Il est d'une puissance extraordinaire, grâce au mode de rapprochement des anneaux, qui se fait à l'aide d'une vis de rappel à écrou brisé. Ce mécanisme est identique à celui des lithotriteurs de Collin. Dans la position de la figure 453, la pince s'ouvre et se ferme comme une pince ordinaire; il suffit, lorsqu'on a saisi le pédicule, de rabattre la pièce mobile, qui ferme l'écrou, pour que l'on puisse écraser le pédicule en faisant tourner la vis grâce à l'anneau ovalaire qui la termine.

PINCE A PÉDICULISER

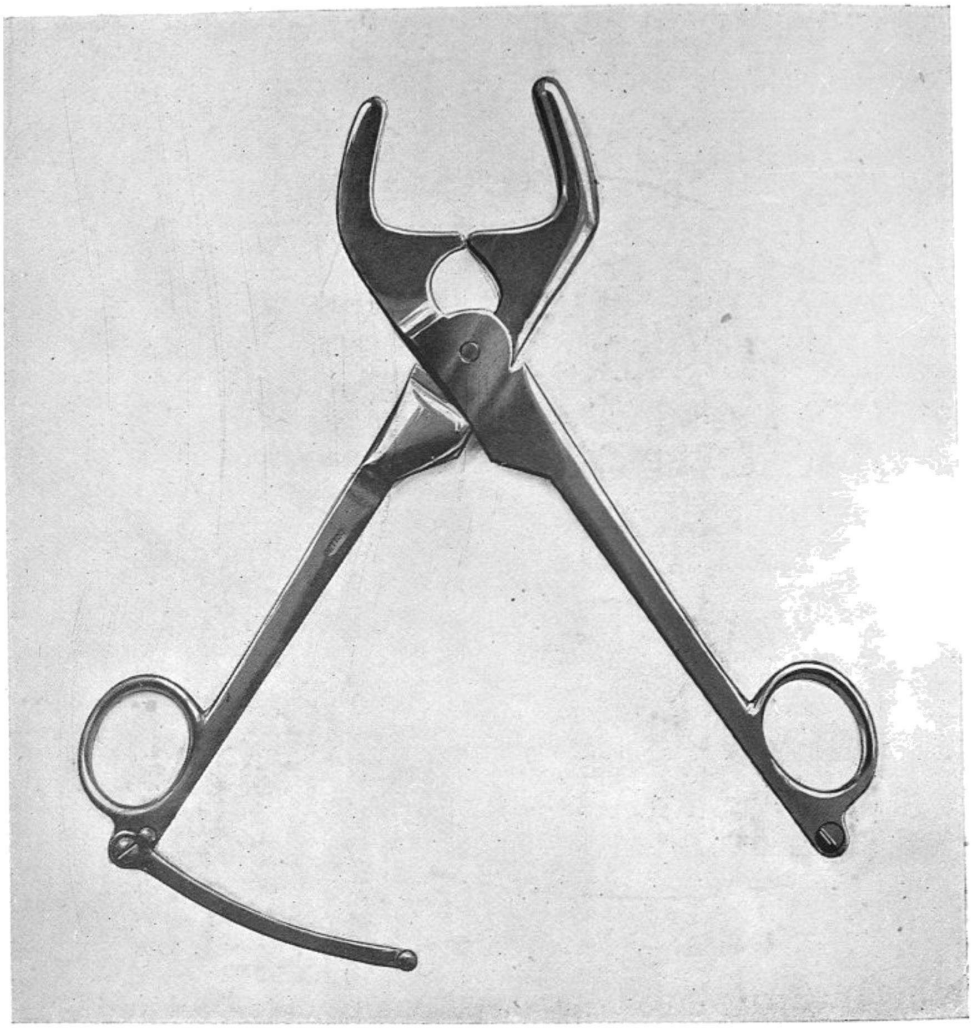

Fig. 454. — Pince à pédiculiser de Doyen.

Cette nouvelle pince a été construite pour transformer les pédicules plats en pédicules cylindriques. On voit, sur les trois figures de la page suivante, les transformations successives auxquelles sont soumis les pédicules, une fois emprisonnés dans les mors de la pince, et à mesure que l'on en rapproche les branches.

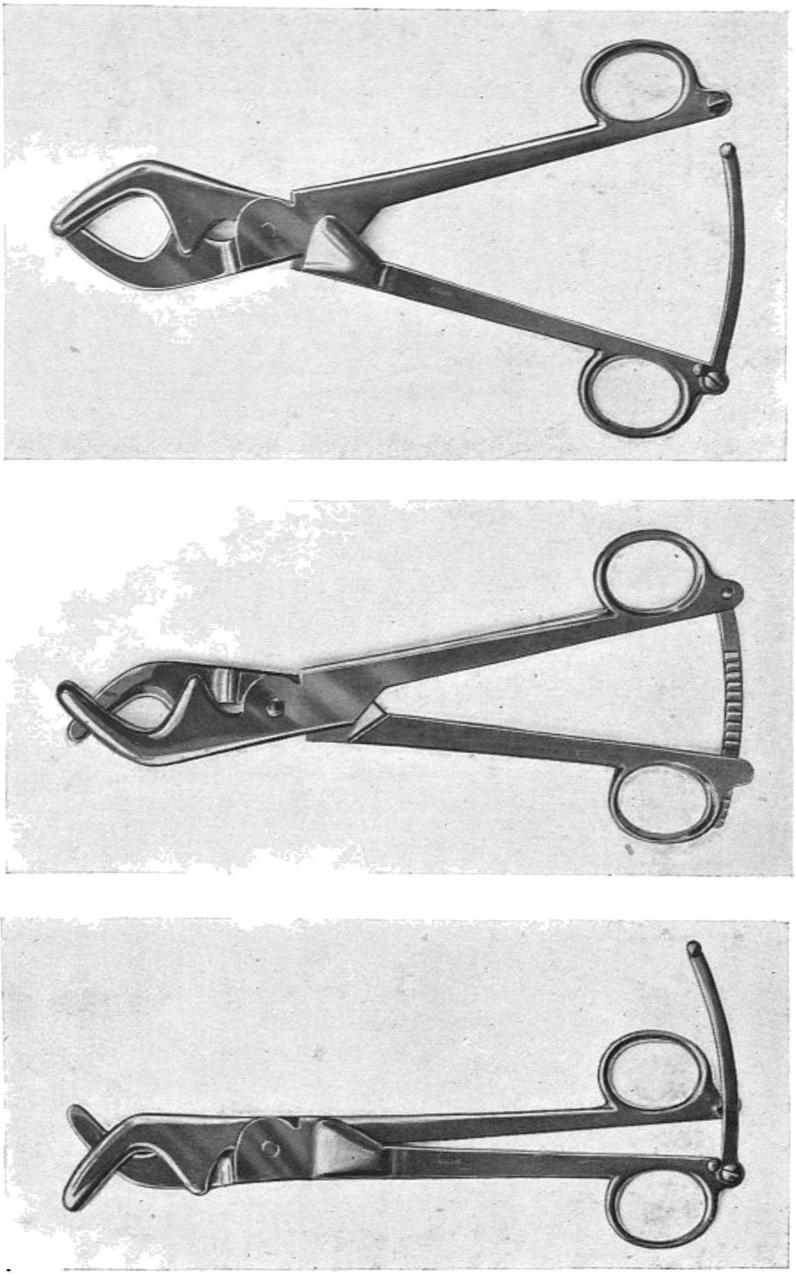

Fig. 455 (1-2-3).

1. La pince commence à se fermer. — 2. La pince est à demi-fermée.
3. La pince est complètement fermée.

OPÉRATIONS SUR LE SACRUM L'OS ILIAQUE ET LE MEMBRE INFÉRIEUR

OPÉRATIONS SUR LE SACRUM ET SUR L'OS ILIAQUE

LÉSIONS TRAUMATIQUES

Les plaies de la région iléo-sacrée sont rarement pénétrantes. On recherchera le corps étranger, s'il y en a un, par la radiographie. L'extraction peut être assez délicate, s'il s'est implanté dans les os (balle de revolver).

LÉSIONS INFLAMMATOIRES

LÉSIONS INFLAMMATOIRES AIGUËS

OSTÉOMYÉLITE SACRO-ILIAQUE

L'ostéomyélite infectieuse peut atteindre soit l'iléon, soit le sacrum, soit l'articulation sacro-iliaque. Le diagnostic est difficile si la suppuration se dirige vers la cavité pelvienne. J'ai décrit, dans le chapitre des suppurations pelviennes chez l'homme (t. V, p. 118), plusieurs de ces cas.

Le phlegmon peut affecter une marche subaiguë, en provoquant des symptômes de sténose rectale dont le diagnostic est souvent très obscur.

On atteindra le foyer par la résection coccy-sacrée : cette opération a été décrite à propos des tumeurs du rectum, t. IV, p. 433.

Si la suppuration se dirige en arrière et si le foyer est déjà fistuleux, on l'abordera directement. La recherche des trajets fistuleux profonds est souvent délicate. Il est nécessaire de les ouvrir largement, de cureter et réséquer les parties malades à ciel ouvert. On pratique ensuite l'acro-cautérisation, et on traite la plaie par le tamponnement.

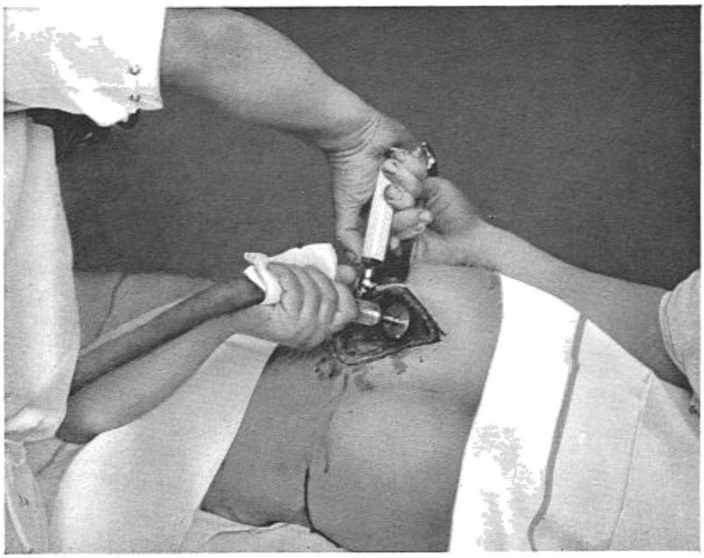

Fig. 456. — Résection sacro-iliaque pour tuberculose, avec l'instrumentation électrique. 1re position de la scie circulaire.

Lorsqu'elle bourgeonne d'une manière satisfaisante, on active la cicatrisation en pansant avec la poudre de Mycolysine. Ce topique accélère extraordinairement la réparation.

LÉSIONS INFLAMMATOIRES CHRONIQUES

TUBERCULOSE SACRO-ILIAQUE

La tuberculose de l'articulation sacro-iliaque est assez fréquente. Les lésions sont parfois très étendues ; elles exigent la résection partielle du sacrum et de l'os iliaque.

OPÉRATION

1er Temps. — Incision verticale et ouverture de l'abcès.

2e Temps. — Curetage des parois du foyer et dénudation de l'os malade.

3e Temps. — Les parties osseuses cariées sont circonscrites par plusieurs sections avec la scie circulaire (fig. 456 et 457), puis on les extirpe avec la pince-gouge.

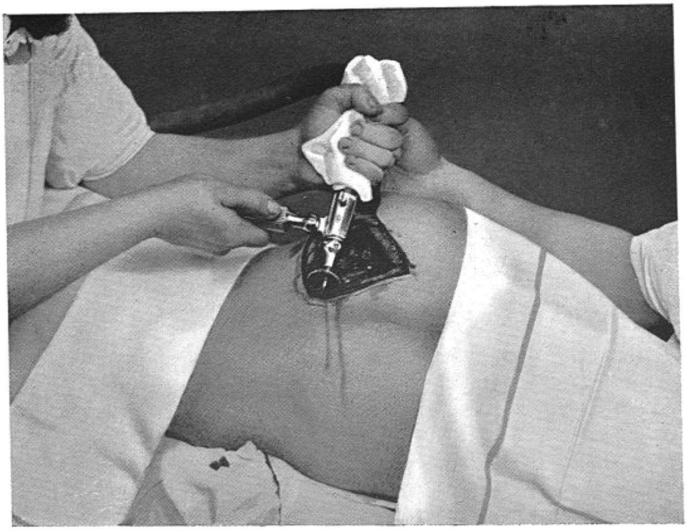

FIG. 457. — Id. 2e position de la scie circulaire, qui agit du côté du sacrum.

On régularise ensuite la limite de la perte de substance osseuse avec la mortaiseuse électrique (fig. 459).

4e Temps. — Aéro-cautérisation. Tamponnement aseptique. On instituera le traitement par la Phymalose buvable et injectable. On activera la cicatrisation en pansant avec la poudre de Mycolysine.

La tuberculose des autres parties de l'os iliaque peut exiger des interventions qui ne méritent pas de description spéciale.

MALFORMATIONS CONGÉNITALES ET ACQUISES

DÉVIATION DU COCCYX

Certains phénomènes douloureux très rebelles de la région coccygienne sont occasionnés par une ankylose du coccyx en position vicieuse.

L'ankylose du coccyx à angle droit sur la face antérieure du sacrum

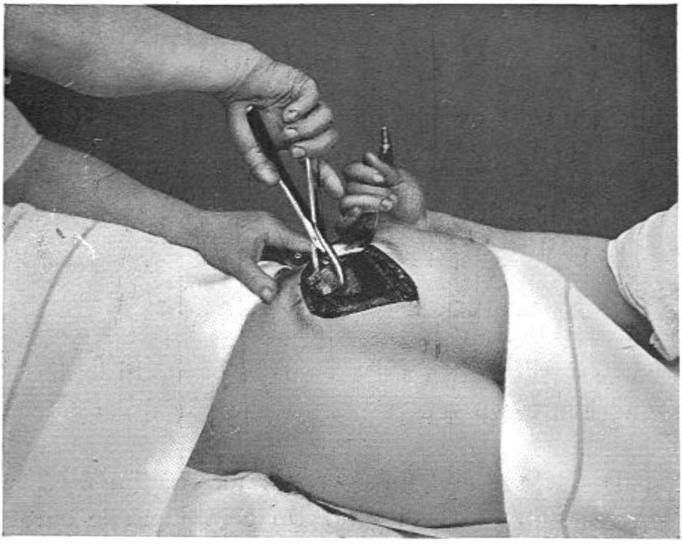

Fig. 458. — Id. Extirpation de la partie osseuse cariée, qui vient d'être détachée avec la scie circulaire.

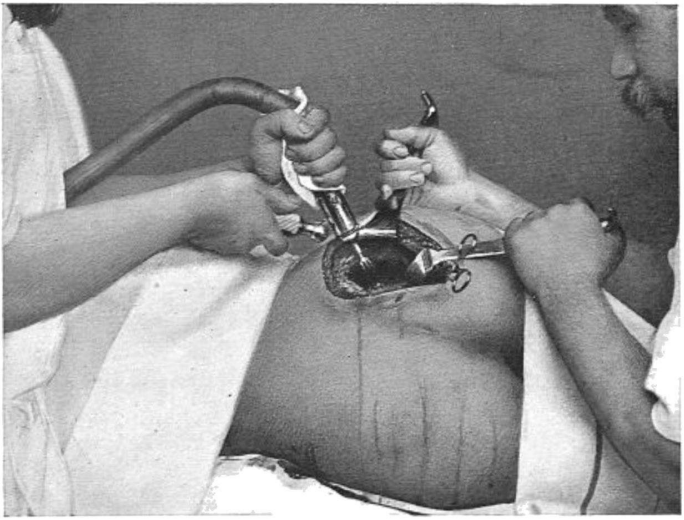

Fig. 459. — Id. La perte de substance est régularisée avec la mortaiseuse électrique.

pourrait être une cause de dystocie. L'extirpation du coccyx a déjà été décrite à propos de la rectotomie postérieure trans-coccy-sacrée (t. IV, p. 436).

TUMEURS

TUMEURS BÉNIGNES

Ces tumeurs sont exceptionnelles. Il serait prudent, après les avoir extirpées, de traiter la coque par le bain thermo-électrique.

TUMEURS MALIGNES

SARCOME DE L'OS ILIAQUE

Le sarcome de l'os iliaque est assez fréquent. Si le diagnostic est fait de bonne heure, on traitera la tumeur par l'Électro-coagulation thermique.

Le malade devra être tenu en observation, afin d'intervenir de nouveau s'il reste un point suspect. On combinera le curetage avec l'Électro-coagulation thermique, afin de détruire le néoplasme jusqu'à ses dernières limites.

Sur un enfant de 12 ans, où la tumeur envahissait l'articulation coxo-fémorale et la presque totalité de l'os iliaque, j'ai pratiqué autrefois, à l'Hôtel-Dieu de Reims, la désarticulation inter-iléo-sacrée. L'opération a été terminée en sept minutes.

DÉSARTICULATION INTER-ILÉO-SACRÉE

OPÉRATION

1er Temps. — Taille d'un petit lambeau cutané fémoral antérieur, ligature de l'artère et de la veine iliaques externes, et décollement de tout le péritoine iliaque.

2e Temps. — Taille du lambeau fessier, qui sera limité à la moitié environ de la peau de cette région. Les deux incisions se réuniront au niveau du pli périnéo-crural.

3e Temps. — Dislocation de l'articulation sacro-iliaque avec un fort ciseau à ostéotomie et le maillet. Immédiatement la masse de tout le membre inférieur est libérée et il ne reste plus qu'à détacher les dernières adhérences du péritoine, la masse du psoas iliaque, et à disjoindre la symphyse pubienne.

4e Temps. — Hémostase des vaisseaux qui saignent.

5e Temps. — Suture de la peau. Drainage.

J'ai décrit cette technique à titre exceptionnel, car les cas où la désarticulation inter-iléo-sacrée peut être pratiquée avec des chances de guérison durable sont extrêmement rares.

OPÉRATIONS SUR L'ARTICULATION COXO-FÉMORALE

LÉSIONS TRAUMATIQUES

PLAIES PÉNÉTRANTES

Les plaies pénétrantes de l'articulation coxo-fémorale sont très graves, et elles exposent à des accidents infectieux redoutables. Si la plaie n'est pas certainement infectée, ce qui exige le débridement immédiat, on la traitera par le tamponnement aseptique, et on fera chaque jour une ou deux injections sous-cutanées de Mycolysine de 10 à 20 centimètres cubes, jusqu'à ce que tout danger soit écarté. Dans les cas de plaie par arme à feu, on emploiera la même méthode : incision du trajet, extirpation des corps étrangers, tamponnement antiseptique avec de l'eau oxygénée à 20 p. 100, injections sous-cutanées de Mycolysine.

Si les accidents infectieux éclatent, on incisera largement le foyer, on tamponnera toutes les anfractuosités en disposant des drains de caoutchouc dans chacune d'elles, et on traitera par l'irrigation antiseptique continue avec de l'eau bouillie que l'on additionnera alternativement, par quantités de 20 litres, de liqueur de Labarraque (spécialité) à 1 p. 100, puis d'eau oxygénée à 20 p. 100. On ne cessera l'irrigation continue que dix à douze jours après que la température se sera maintenue normale matin et soir.

LUXATION

La luxation de la tête du fémur se fait soit dans la fosse iliaque externe, soit en dedans, vers le trou ovale. La réduction est rendue difficile par l'étranglement du col entre les débris capsulaires ; parfois la tête fémorale traverse une boutonnière fibreuse. On ne doit tenter la réduction que sous l'anesthésie générale ; il faut que la résolution musculaire soit complète.

RÉDUCTION DES LUXATIONS DE LA HANCHE

Position du malade. — Le malade est placé sur le lit d'opération (t. I, p. 70), le sacrum se trouvant dans la cavité destinée à le recevoir. Deux aides maintiennent les jambes, la saine en abduction, l'autre dans la position où l'a mise le traumatisme.

1er Temps. — Dès que la résolution musculaire est complète, le chirurgien mobilise le fémur et s'efforce, par de petits mouvements successifs, de ramener son axe dans sa direction normale. Cette mobilisation exige de fortes tractions au-dessus du genou, où l'on peut disposer un lacs.

2e Temps. — Dès que la tête luxée a été suffisamment mobilisée, le chirurgien, regardant la hanche luxée, fait fléchir la jambe et la cuisse et, se baissant, charge le membre sur l'épaule droite. Un aide vigoureux est chargé de maintenir la jambe et le pied fléchis au contact du dos du chirurgien.

Le lit d'opération doit être suffisamment bas pour que l'opérateur ait les genoux et les cuisses légèrement fléchis. Deux aides vigoureux sont chargés de fixer, par la pression des mains, la ceinture pelvienne sur le lit d'opération.

3e Temps. — Le chirurgien saisit à pleines mains la partie supérieure de la cuisse, et il se redresse lentement en faisant osciller l'épaule qui porte le membre luxé, de manière à dégager la tête fémorale et à la replacer dans sa cavité.

J'ai réduit par ce procédé tous les cas de luxation du fémur qui m'ont été soumis. Dans un cas récent de luxation ovalaire droite où le grand trochanter occupait le cotyle, et où la réduction semblait d'autant plus difficile que le fémur de l'autre côté était atteint de fracture comminutive et compliquée de plaie, j'ai réduit par ce procédé, avec une facilité extraordinaire. Il s'agissait d'un aviateur italien; dès le lendemain de la réduction, il faisait mouvoir la cuisse droite presque sans douleur, étant obligé de se servir de sa jambe droite comme d'un arc-boutant pour se déplacer dans son lit.

Je dois citer également un cas de luxation de la tête du fémur gauche dans la fosse iliaque externe, survenue chez un homme de 60 ans dans un accident d'automobile, et qui avait été méconnue pendant trois mois. J'avais fait préparer des moufles et des points d'appui pour les tractions. J'ai réduit cette luxation en moins de cinq minutes par le procédé ci-dessus décrit.

LÉSIONS INFLAMMATOIRES

LÉSIONS INFLAMMATOIRES AIGUËS

OSTÉITE ÉPIPHYSAIRE

L'ostéite épiphysaire peut se produire au niveau du cartilage d'accroissement de la tête fémorale. On observe les signes d'un abcès chaud avec état typhoïde. Dans un de ces cas qui avait évolué en plusieurs semaines, chez une fillette de 10 ans, j'ai trouvé la tête fémorale nécrosée et libre dans le pus. Le col fémoral a été mis en rapport avec la cavité cotyloïde.

LÉSIONS INFLAMMATOIRES CHRONIQUES

COXALGIE

La tuberculose de l'articulation coxo-fémorale doit être traitée dans sa première période par l'immobilisation et par la combinaison de la Mycolysine avec la Phymalose. J'ai obtenu par cette méthode de traitement des guérisons rapides en quatre, cinq ou six mois, en obligeant simplement le petit malade à rester au lit, sans appareil. Si la coxalgie est fistuleuse et s'il y a eu luxation du fémur, il faut pratiquer la résection.

RÉSECTION DE LA TETE DU FÉMUR

OPÉRATION

1er Temps. — Incision longitudinale commençant en arrière de l'épine iliaque antéro-supérieure et aboutissant au-dessous du grand trochanter.

2e Temps. — Incision de l'aponévrose, découverte du grand trochanter et de la capsule articulaire, qui est immédiatement incisée. Souvent il s'écoule à ce moment une certaine quantité de pus. On prolonge l'incision de la capsule sur le bord supérieur du col du fémur, jusqu'au sourcil cotyloïdien, et on fait sur la capsule une section perpendiculaire à la première.

3e Temps. — *Luxation de la tête fémorale.* Un aide exerce des mouvements de flexion et de rotation forcée en dehors, de manière à

provoquer la luxation de la tête du fémur hors du cotyle, puis hors de la plaie. Lorsqu'il existe déjà une luxation spontanée, la même

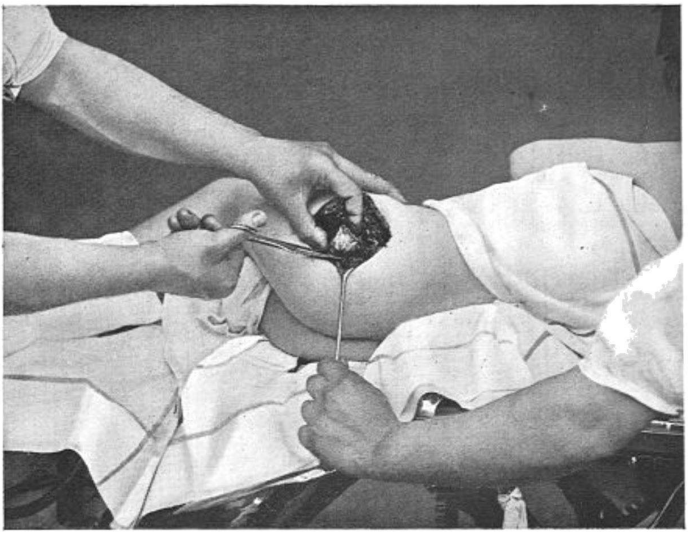

Fig. 460. — Résection de la hanche. 2e temps. Ouverture de la capsule.

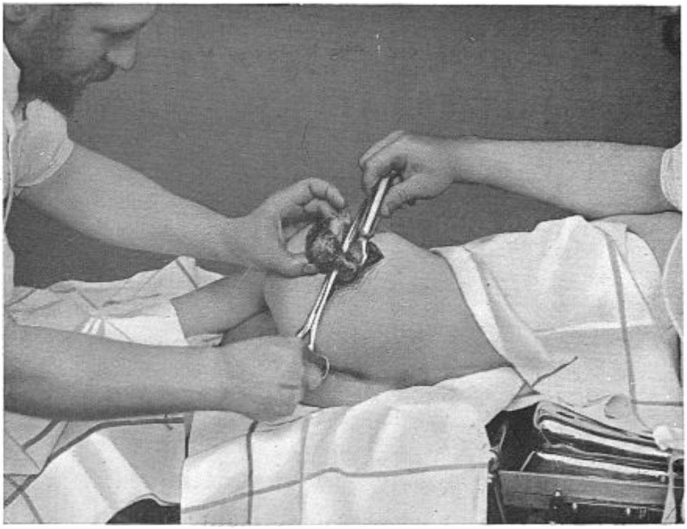

Fig. 461. — Id. 3e temps. Luxation de la tête fémorale hors de la plaie.

manœuvre fait sortir l'extrémité du fémur par la plaie cutanée. On facilite l'extériorisation de l'extrémité fémorale en coupant avec un bis-

touri à résection toutes les attaches capsulaires et aponévrotiques qui la retiennent dans la profondeur, et on examine les lésions osseuses.

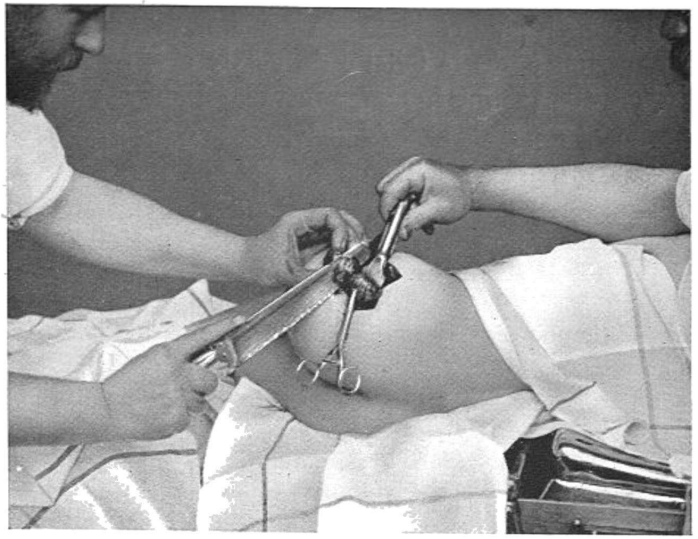

Fig. 462. — Id. 4e temps. Résection oblique de la tête fémorale et d'une partie du col du fémur.

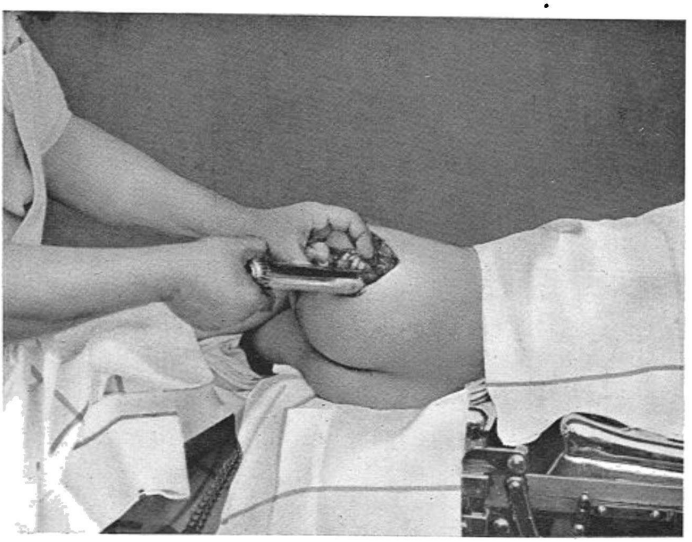

Fig. 463. — Id. Agrandissement d'une perforation tuberculeuse du cotyle pour atteindre un abcès pelvien.

4e *Temps.* — *Résection de la tête fémorale.* On bornera autant que possible la résection à l'ablation de la tête fémorale et on s'efforcera de

ménager une certaine longueur du col, capable de pénétrer dans la cavité cotyloïdienne. On obtient ce résultat en sciant le col fémoral très obliquement, du grand trochanter vers la partie inférieure de son insertion à la tête du fémur.

On fait aussitôt après la toilette du cotyle qui, fréquemment, est carié. La figure 464 montre le tamponnement d'une fistule du fond du cotyle, provenant d'un abcès froid pelvien; le cotyle a été largement perforé avec un des tubes tranchants que j'ai imaginés pour l'opération

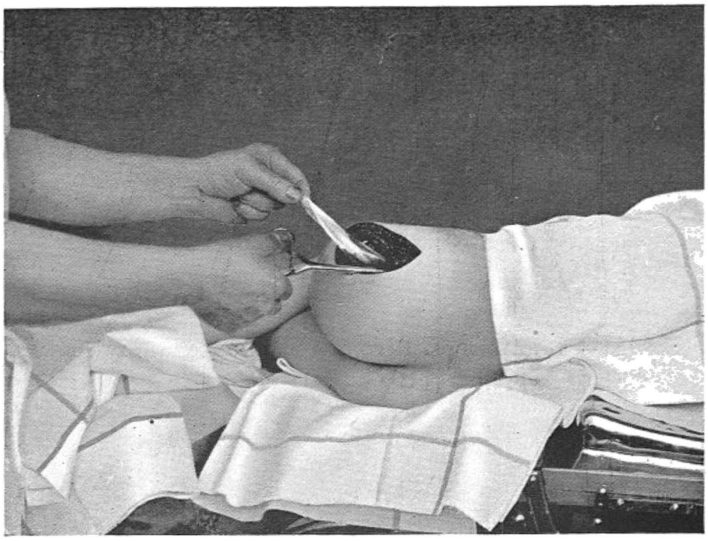

Fig. 464. — Id. Tamponnement du foyer pelvien au travers de la perforation du cotyle.

de la réduction sanglante de la luxation congénitale de la hanche et l'abcès pelvien a été tamponné par cet orifice.

5° *Temps*. — Toilette et tamponnement de la plaie. Réunion partielle de la peau.

SOINS CONSÉCUTIFS ET POSITION DE L'OPÉRÉ

La résection de la hanche est une mauvaise opération si l'on n'obtient pas une néarthrose satisfaisante. J'ai obtenu un résultat parfait chez un certain nombre de malades par l'artifice suivant : dès que les suites opératoires immédiates sont passées et que la plaie est en voie de cicatrisation, j'anesthésie le malade et je place le fémur dans l'abduction forcée, de telle manière que l'extrémité supérieure du fémur c'est-à-dire le vestige du col, vienne pénétrer au fond du cotyle. La

cuisse est fixée dans cette position par un appareil plâtré et fenêtré. Au bout de quatre semaines, alors que la cicatrisation est presque complète, l'appareil inamovible est enlevé, et on laisse la cuisse reprendre petit à petit sa position normale. Ce résultat ne doit pas être obtenu avant la cinquième semaine à partir de l'opération.

Le maintien de la cuisse pendant plusieurs semaines en abduction forcée permet à tous les ligaments péri-articulaires de se rétracter défi-

Fig. 465. — Résection orthopédique d'une luxation congénitale double de la hanche. Pose de l'appareil plâtré.

nitivement, de manière à constituer une nouvelle capsule, solide et résistante. Je revois fréquemment un de mes opérés, précisément celui qui avait un abcès pelvien et dont j'ai dû perforer le cotyle; c'est un homme vigoureux et il boite à peine.

MALFORMATIONS CONGÉNITALES ET ACQUISES

MALFORMATIONS CONGÉNITALES

LUXATION CONGÉNITALE DE LA HANCHE

1° RÉDUCTION ORTHOPÉDIQUE

Chez les jeunes enfants, et particulièrement au-dessous de l'âge de 5 ans, on réussit assez facilement à réduire la luxation congéni-

tale de la hanche sous le chloroforme par des manœuvres de force.

Le bassin étant fixé par les mains d'un aide, la cuisse doit être mobilisée jusqu'à ce que la tête fémorale franchisse le vestige du cotyle, et vienne se loger en dedans de lui et au voisinage du trou ovale. On perçoit très bien le moment où la tête du fémur franchit la région du cotyle.

On fixe le membre dans un appareil plâtré, la cuisse se trouvant

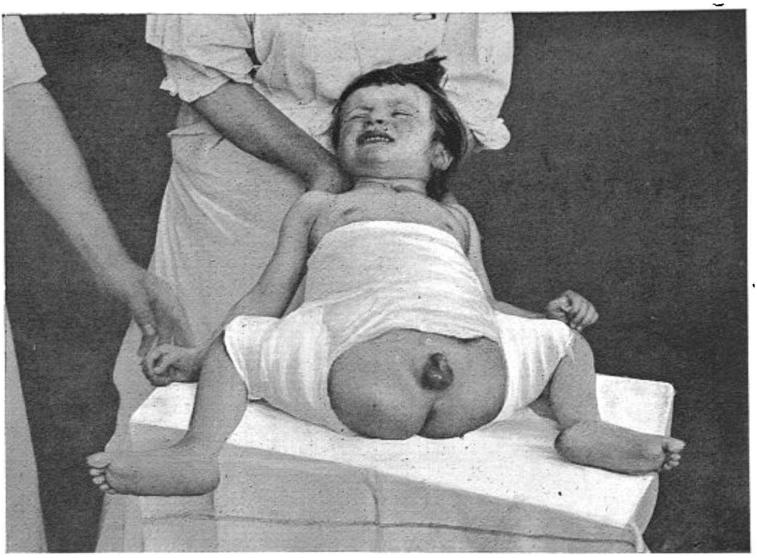

Fig. 466. — Id. L'appareil plâtré est vu de l'autre côté; les deux cuisses sont en abduction forcée.

dans l'abduction forcée et la jambe demi-fléchie. Le membre est maintenu dans cette position pendant trois ou quatre semaines. On change alors l'appareil plâtré, en laissant le fémur reprendre progressivement sa position normale.

On vérifiera la réduction aussitôt qu'elle sera effectuée et ensuite à chaque changement d'appareil, par la radiographie.

Lorsque la luxation est bilatérale, on réduit en même temps les deux côtés.

2° RÉDUCTION SANGLANTE

La réduction orthopédique de la luxation congénitale de la hanche est impossible à partir d'un certain âge, âge très variable d'ailleurs, car il m'est arrivé de réduire beaucoup plus facilement la tête fémorale

chez certains enfants de 6 à 8 ans que chez d'autres, plus jeunes de quelques années.

J'ai imaginé, en 1898, pour les deux temps principaux de l'opération, *la reconstitution du cotyle* et *la réduction*, une instrumentation nouvelle, qui comprend :

1° Une série de tubes tranchants cylindro-sphériques, qui servent à creuser le cotyle;

2° Un appareil à vis de rappel et à action directe sur l'extrémité supérieure du fémur, pour la réduction;

3° Un brancard métallique démontable, qui sert à la pose de l'appareil plâtré.

I. — Tubes tranchants cylindro-sphériques pour creuser le cotyle.

Ces tubes tranchants, qui se font de cinq diamètres différents, ont été construits d'après le modèle de tubes tranchants que j'avais fait disposer pour l'évidement des fibromes utérins. Les tubes emporte-pièce qui servent pour les fibromes ont été taillés à leur extrémité sous la forme de quatre dents triangulaires, que l'on a embouties dans un mandrin hémisphérique. Chacune de ces quatre dents a été ensuite légèrement luxée en dehors, sur son bord droit, puis affilée, de manière à avoir, comme la dent d'une scie, « la voie » suffisante pour attaquer les parois du cotyle.

Dès que le pôle du tube perforateur est au centre du cotyle oblitéré, il suffit de faire tourner l'instrument dans le sens du tranchant de ses dents, pour creuser dans la masse ostéo-cartilagineuse une cavité hémisphérique aussi régulière que si elle était faite au tour.

L'emploi de mes tubes tranchants permet en outre de diriger l'axe du nouveau cotyle dans la direction la plus favorable pour recevoir la tête fémorale. Il suffit pour cela, après avoir creusé à moitié le nouvel acetabulum, de placer l'axe du tube dans la direction qui sera celle du col fémoral après la réduction et de terminer l'évidement sans changer la direction de l'instrument.

Le sourcil antéro-externe du nouveau cotyle sera ménagé, et on cherchera à l'obtenir aussi résistant que possible, en commençant l'évidement avec un tube de diamètre inférieur, qui sera dirigé en dedans et en bas.

On reconnaît que l'on a terminé l'évidement à la résistance spéciale qu'oppose au pôle de l'instrument la table interne de l'os iliaque;

on reconnaît facilement la table interne de l'os dans la profondeur de la plaie, à l'aspect du tissu compact.

INSTRUMENTS POUR LA RÉDUCTION SANGLANTE DE LA LUXATION CONGÉNITALE DE LA HANCHE

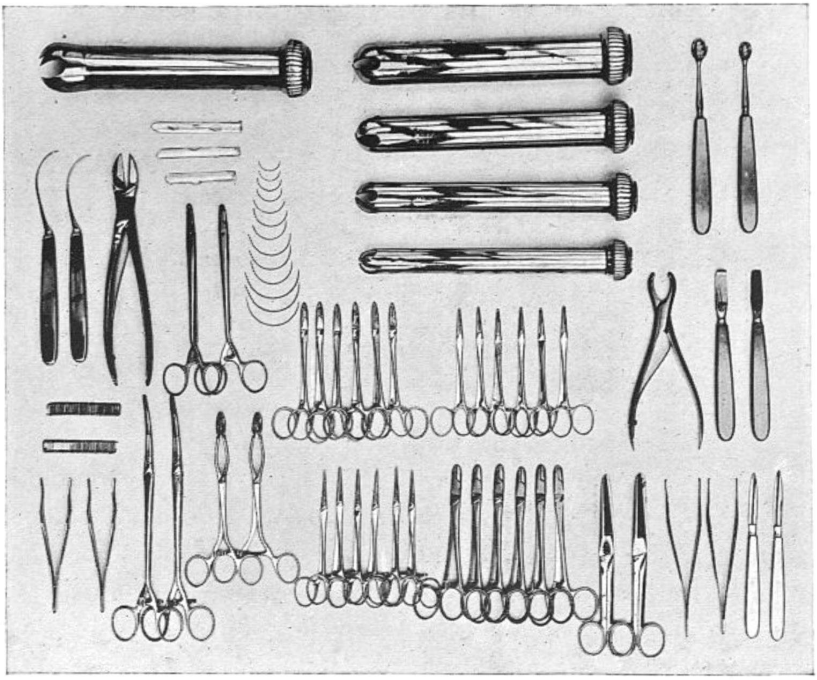

FIG. 467.

De bas en haut et de droite à gauche : 2 bistouris, 2 pinces à griffes, 2 paires de ciseaux; 6 pinces à artères à mors courts, de Doyen; 6 pinces à griffes et à anneaux de Doyen; 2 pinces à mors ovalaires; 2 longues pinces courbes; 2 pinces à agrafes et des agrafes de Michel.

2 rugines droite et courbe; 1 pince gouge; 6 pinces hémostatiques de Championnière; 6 petites pinces porte-aiguilles, de Doyen; 2 pinces porte-aiguilles à plateau excentré, de Doyen, et des aiguilles assorties, à chas fendu; 1 pince de Liston; 2 aiguilles à manche.

2 curettes; 5 tubes tranchants de Doyen à extrémité hémisphérique pour creuser le cotyle; des drains de verre.

On doit préparer en outre le brancard démontable (voir t. I, p. 263, fig. 253), et l'appareil mécanique de Doyen pour la réduction de la tête du fémur (voir t. I, p. 263, fig. 252).

Mes tubes tranchants pour le cotyle présentent un autre avantage; ils ne laissent dans la plaie aucune trace de corps étranger, car les

lamelles du tissu cartilagineux entamées par les dents de l'instrument s'accumulent dans l'intérieur du tube en même temps que le cotyle se creuse.

Cet instrument nouveau m'a permis, non seulement de réaliser avec une perfection auparavant inconnue, la reconstitution du cotyle, mais aussi de transformer favorablement les suites opératoires et de pratiquer la réunion immédiate, jusqu'alors considérée comme dangereuse.

II. — Appareil à vis de rappel et à action directe sur l'extrémité du fémur, pour la réduction.

Cet appareil est destiné à réduire la tête du fémur lorsqu'elle résiste à l'effort manuel. Il se compose d'un support pour la région lombaire, support percé d'une série d'orifices au niveau desquels le bassin sera immobilisé entre 4 ou 6 longues chevilles, encadrant la crête iliaque, et d'une série de pièces métalliques destinées à l'abaissement de la tête du fémur (voir t. I, p. 263, fig. 252).

La pièce principale, mobile autour de son axe, sert de point d'appui à tout l'appareil. Cette pièce sera en rapport avec la symphyse du pubis. A son extrémité supérieure vient se fixer un levier horizontal qui sert à déplacer, pendant la réduction, l'axe de la vis de rappel, et à faciliter la mise en rapport de la tête fémorale avec le bord externe du cotyle. Au quart supérieur de cette même pièce verticale sont percés deux orifices cylindriques destinés à recevoir l'arbre horizontal qui porte la vis de rappel et qui sera placé soit dans l'orifice supérieur, soit dans l'inférieur, suivant l'épaisseur de la hanche du patient. Cet arbre horizontal présente une rainure où glisse un tenon latéral, de manière à l'empêcher de tourner sur son axe.

La vis de rappel est disposée, à son extrémité, dans un orifice cylindrique antéro-postérieur et horizontal. Elle porte, du côté des pieds, une roue filetée, et se termine, du côté de la hanche, par un orifice vertical où glisse la tige à cuiller qui sera mise en rapport avec la tête fémorale ou bien avec le grand trochanter.

A l'extrémité supérieure de cette tige se fixe une barrette horizontale qui permettra de verser la tête dans le cotyle, par une rotation en dedans de la cuiller sur son axe, lorsque le moment sera venu d'effectuer la réduction.

Le déplacement facultatif de l'arbre horizontal qui porte la vis de

rappel permet d'adapter l'appareil à tous les cas de luxation de la hanche.

Toute la partie métallique de l'appareil est stérilisée avant l'opération.

Cet appareil n'est indispensable que dans les cas où la pression directe sur la tête avec les pouces ou bien avec l'extrémité mousse du tube tranchant, garnie d'une compresse et servant à la refouler, demeure sans résultat.

III. — Brancard métallique démontable pour la pose de l'appareil plâtré.

Ce brancard métallique se compose de sept pièces : deux tiges d'acier de $1^m 80$, un cadre rectangulaire à quatre orifices pour le passage de ces tiges, deux entretoises à coulisses pour leur fixation à l'écart voulu et deux porte-jambes (voir t. I, p. 263, fig. 253).

On remarquera que l'une des tiges d'acier, celle qui doit être mise en place la première et enlevée la dernière, est contre-coudée pour le passage de sa congénère.

Les orifices du cadre sont assez larges pour permettre de modifier sensiblement l'angle des deux tiges. Les entretoises sont à coulisses, de manière à pouvoir être placées, pour un angle variable des deux tiges, plus ou moins près du cadre métallique.

Lorsque ce brancard est monté comme le représente la figure 475, il est assez résistant pour porter un adulte.

Le siège doit être placé sur le bord du cadre central, les chevilles dans les porte-jambes, et le thorax sur les deux extrémités les plus rapprochées des tiges métalliques.

On suspend alors le patient dans l'espace en laissant porter les extrémités des tiges d'acier sur deux tables de hauteur convenable. On place alors avec la plus grande facilité l'appareil inamovible. Dès que l'appareil plâtré est terminé, le patient, toujours supporté sur le brancard métallique, est placé sur un lit roulant où l'appareil durcira. On procède alors à l'enlèvement du brancard, qui se trouve partiellement emprisonné dans le bandage.

Cet enlèvement est d'une grande simplicité : on détache les deux entretoises, on tire du côté des pieds d'abord la tige droite, puis la tige contre-coudée, qui franchit aisément les orifices du cadre, en la tournant de 90° sur son axe. On soulève le patient par les épaules et on retire par en haut le cadre rectangulaire. Un aide surveille le patient jusqu'à ce que le plâtre ait durci.

OPÉRATION

Temps préliminaire. — L'enfant doit être placé, pour la facilité des manœuvres de réduction et de la pose de l'appareil inamovible, sur les appareils qui seront employés pour ces deux temps de l'opération, c'est-à-dire sur le brancard démontable au-dessus duquel a été préalablement disposée la planche perforée de l'appareil de réduction.

Ces deux appareils sont disposés soit sur une table, soit sur mon lit

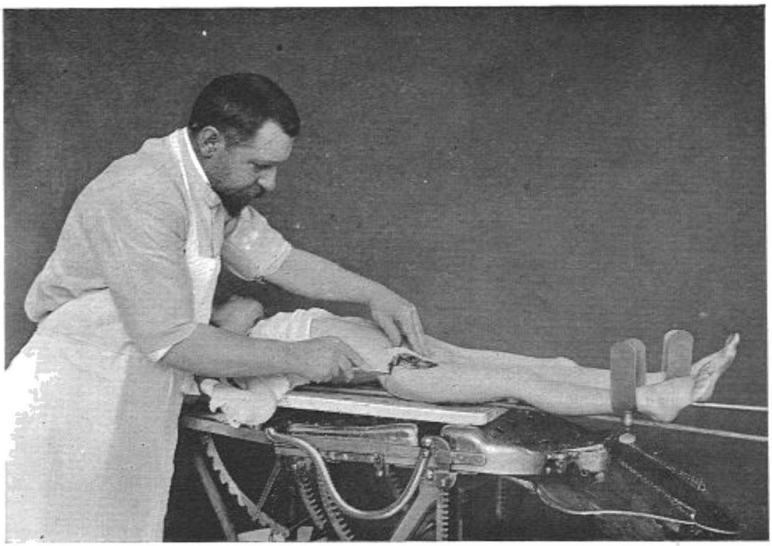

FIG. 468. — Réduction sanglante de la luxation congénitale de la hanche. Incision de la peau.

d'opération, comme l'indique la figure 468. L'enfant est placé sur le brancard de manière que le siège dépasse en bas de 6 à 8 centimètres le rectangle central, et la planche de l'appareil de réduction est glissée à la hauteur convenable, c'est-à-dire à une hauteur telle que l'orifice où sera planté l'axe principal se trouve exactement au-dessous de la partie antérieure de la symphyse pubienne. La région, qui a dû être préalablement rasée et désinfectée, est lavée à l'alcool formolé.

1er Temps. — Incision des parties molles et découverte de la tête du fémur. Une incision droite de 10 à 12 centimètres environ est faite sur le bord antérieur du muscle extenseur du fascia lata. Cette incision sera prolongée en arrière de l'épine iliaque antéro-supérieure, et parallèlement à la crête iliaque, sur une longueur de 5 ou 6 centimètres. L'aponévrose fémorale est incisée en avant de la gaine du

muscle tenseur du fascia lata, qui n'est pas ouverte, et cette section est poursuivie en haut et en arrière, de manière à rabattre avec la peau tous les tissus qui recouvrent la tête fémorale.

La section du grand fessier est faite de manière à laisser adhérent à la crête iliaque assez de tissu musculaire pour permettre de le réparer à la fin de l'opération.

La capsule de la fausse articulation, qui est souvent épaisse de 5 à

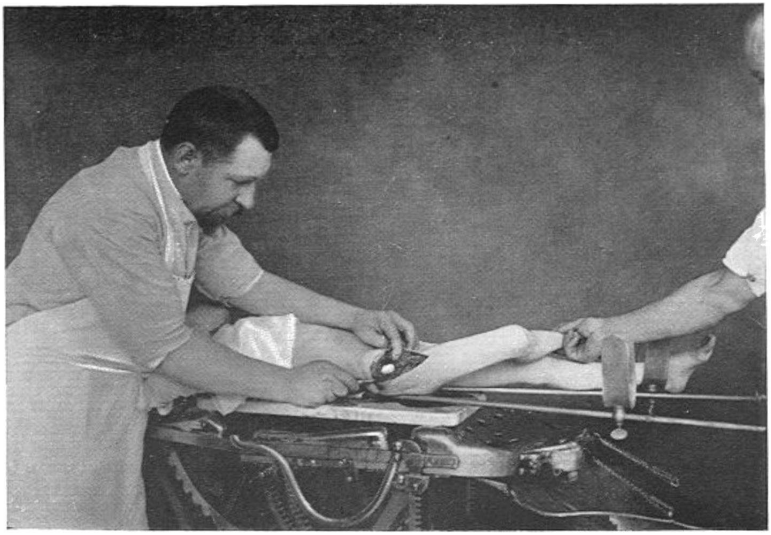

Fig. 469. — Id. 2e temps. Découverte de la tête du fémur; la jambe est portée en adduction forcée et rotation en dehors.

6 millimètres, est incisée crucialement et la tête du fémur est mise en évidence.

2e *Temps.* — *Libération de la tête du fémur.* La capsule de la néarthrose est incisée sur tout son pourtour; puis on la détache de la fosse iliaque externe, où elle prend insertion.

L'extrémité supérieure du fémur se mobilise petit à petit. L'index, plongé vers le petit trochanter, explore en dedans et au-dessus du col fémoral les dernières brides qui existent encore et que l'on détruit avec une rugine droite. On fait l'hémostase des artérioles blessées.

3e *Temps.* — *Réfection de la cavité cotyloïde.* La région du cotyle est reconnue avec l'index, qui plonge au-dessous du tendon du psoas iliaque, puis on la met à nu avec la rugine.

Il s'agit de creuser le cotyle qui se trouve oblitéré par des stalactites ostéo-cartilagineuses.

On glisse sur l'index vers le cotyle, l'extrémité acérée d'un tube tranchant cylindro-sphérique de diamètre approprié, et on commence l'évidement en entamant de préférence la partie interne et inférieure, de manière à pouvoir ménager en haut et en dehors un sourcil osseux bien étoffé. L'axe du tube est dirigé d'abord très obliquement en dedans et en arrière sur un plan à peu près horizontal, puis on le ramène petit à petit dans la direction qu'occupera, après la réduction, le col

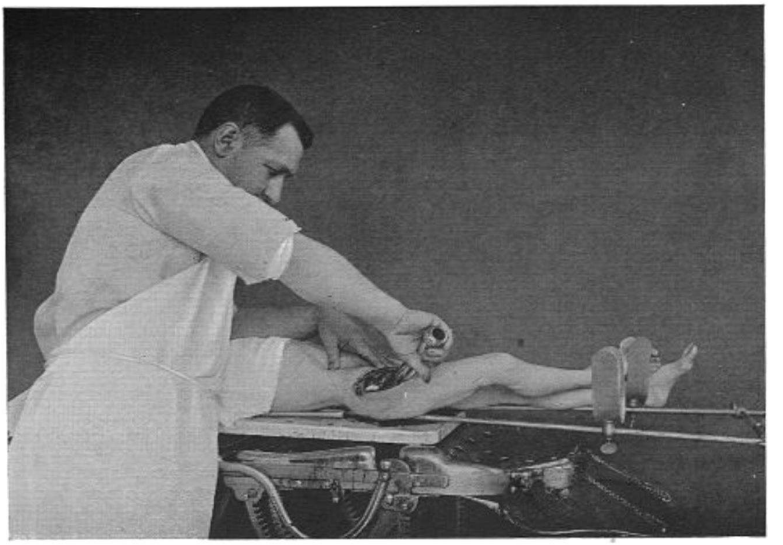

Fig. 470. — Id. 3e temps. Réfection de la cavité cotyloïde. On distingue la tête fémorale au-dessous et en dehors du tube tranchant.

fémoral. Le cotyle est creusé jusqu'au contact de la table interne de l'os iliaque.

L'instrument est enlevé, et avec lui la totalité des copeaux ostéo-cartilagineux, qui se sont accumulés dans l'intérieur du tube. Le nouveau cotyle est mis en évidence avec des écarteurs.

On vérifie la profondeur, ainsi que l'épaisseur du sourcil osseux qui doit maintenir en haut la tête fémorale.

4e Temps. — Réduction de la tête fémorale. La réduction de la tête fémorale se fait dans certains cas sous le simple effort des deux pouces qui l'abaissent, pendant qu'un assistant exerce des tractions sur le membre dans l'abduction forcée.

Si la pression des pouces est insuffisante, on peut agir avec plus de force sur la tête fémorale ou sur le grand trochanter en transmettant la pression des deux mains par l'extrémité ouverte d'un des tubes pour

l'évidement du cotyle. On interposera une compresse entre le tube métallique et la tête fémorale et une autre entre l'extrémité hémisphérique du même instrument et la paume de la main. Si ces tentatives restent infructueuses, il est nécessaire de recourir à la cuiller métallique et à la vis de rappel. L'appareil à vis de rappel a été stérilisé dans l'étuve sèche. Son axe principal est introduit dans l'orifice correspondant de la planche perforée, au contact du pubis, et l'on interpose une double

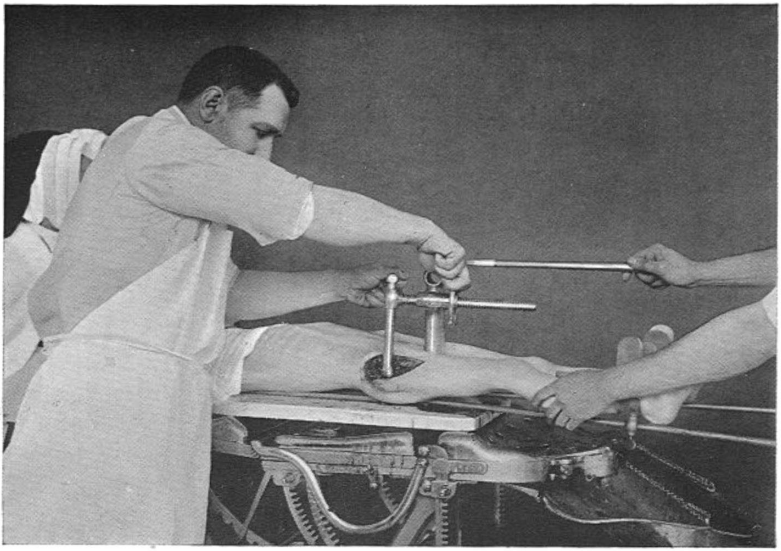

FIG. 471. — Id. 4e temps. Réduction de la tête fémorale avec l'appareil mécanique à vis de rappel. Action finale sur le levier.

compresse entre cette pièce métallique et les parties molles. La branche transversale, munie de la vis de rappel et de la cuiller, qui ont été disposées à l'avance, est placée dans l'orifice correspondant de l'axe principal, de manière que la cuiller vienne correspondre avec la tête du fémur. Le bassin et les hanches sont fixés latéralement avec 4 ou 6 chevilles que l'on implante dans la planche perforée. On manœuvre immédiatement la roue filetée, de manière que la cuiller prenne contact avec la tête du fémur. L'axe de la vis de rappel est réglé avec l'aide du levier qui surmonte le pivot central, de telle manière que son obliquité conduise la tête directement vers le nouveau cotyle. Ce levier est maintenu par un assistant. La roue filetée est alors serrée lentement, jusqu'à l'abaissement de la tête du fémur au niveau du cotyle. Les derniers millimètres peuvent être gagnés, si la

résistance est considérable, par un léger mouvement de l'extrémité du levier, que l'on déplace vers le côté opposé (fig. 471).

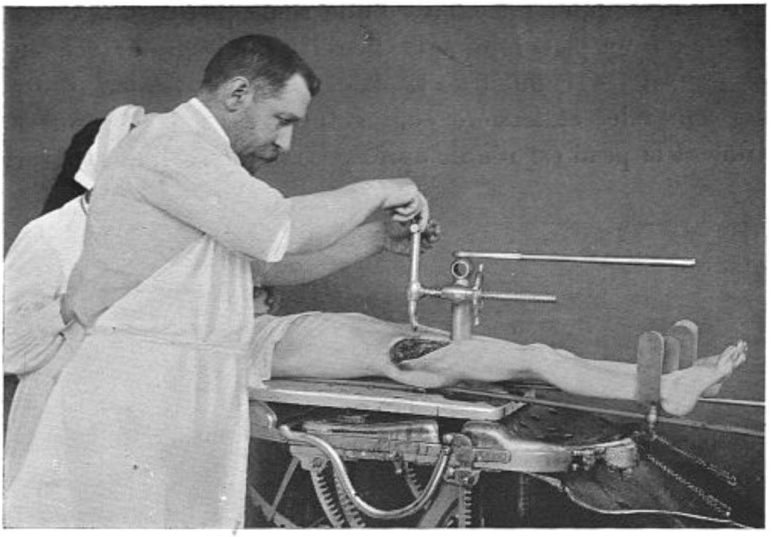

Fig. 472. — Id. La réduction vient d'être faite; la cuiller métallique est soulevée hors de la plaie.

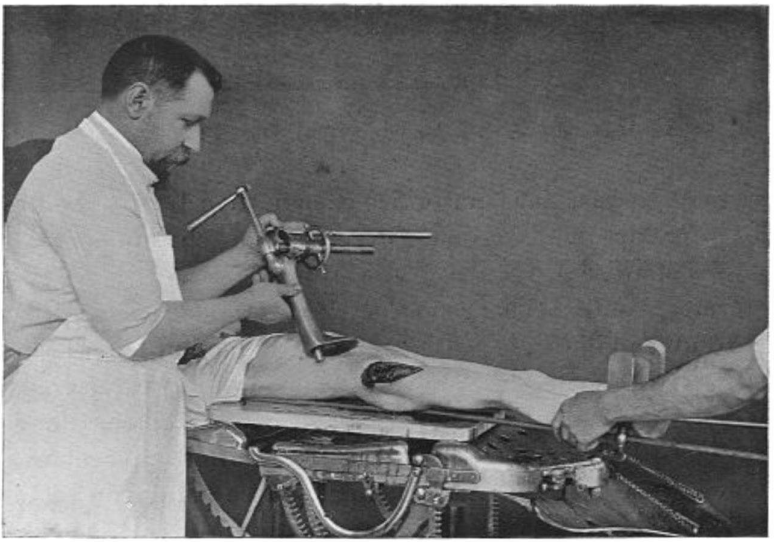

Fig. 473. — Id. L'appareil mécanique est enlevé de son support.

Dès que la tête fémorale est en face du cotyle, on l'y verse sans effort par une rotation de la cuiller sur son axe; cette rotation s'obtient

par l'action de la manette qui surmonte cette cuiller. La tête entre directement dans le cotyle.

La cuiller est immédiatement remontée dans sa glissière et tout l'appareil métallique est enlevé d'une seule pièce. Si la tête fémorale paraît friable, on peut faire agir la cuiller sur le grand trochanter.

5e *Temps*. — Réunion de la plaie. Le grand fessier et les aponévroses fémorale et fessière sont suturés avec du catgut ou de la soie fine et la peau est réunie après pose de deux drains de verre, l'un

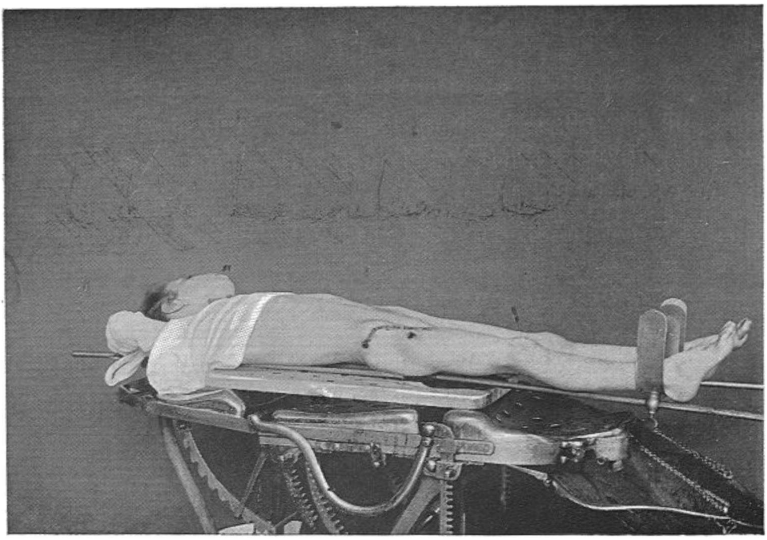

Fig. 474. — Id. La plaie vient d'être suturée.

en arrière et en bas, dans un orifice effectué à cet effet, l'autre dans l'angle inférieur de l'incision. On couvre le champ opératoire de compresses stérilisées.

6e *Temps*. — *Ténotomie complémentaire des adducteurs*. Il faut examiner, avant d'appliquer le pansement, si la réduction n'a pas provoqué une tension excessive des adducteurs, tension qui se caractérise par la production, à la partie supérieure et interne de la cuisse, d'une corde fibro-musculaire dure et résistante. Si cette corde fibro-musculaire existe, il faut inciser la peau longitudinalement en ce point; on sectionnera transversalement avec le bistouri tout ce qui résistera. On réunira la petite plaie avec de la soie. Cette section de la bride des adducteurs supprime les douleurs qui peuvent suivre les réductions difficiles.

7e *Temps*. — *Pansement et confection de l'appareil inamovible*. La jambe du côté opéré, qui était jusqu'alors maintenue par l'assistant,

est placée dans le support correspondant et l'enfant est soulevé sur le brancard. La table d'opérations est alors reculée de manière à recevoir l'extrémité cervicale des tiges métalliques, tandis que leur autre extrémité est supportée sur la table mobile qui sert aux opérations sur le bras ou sur la jambe. L'enfant se trouve ainsi suspendu dans le vide, sans avoir été déplacé de la position qu'il occupait au moment de la réduction.

On comprend quels avantages réalise l'emploi de ce brancard,

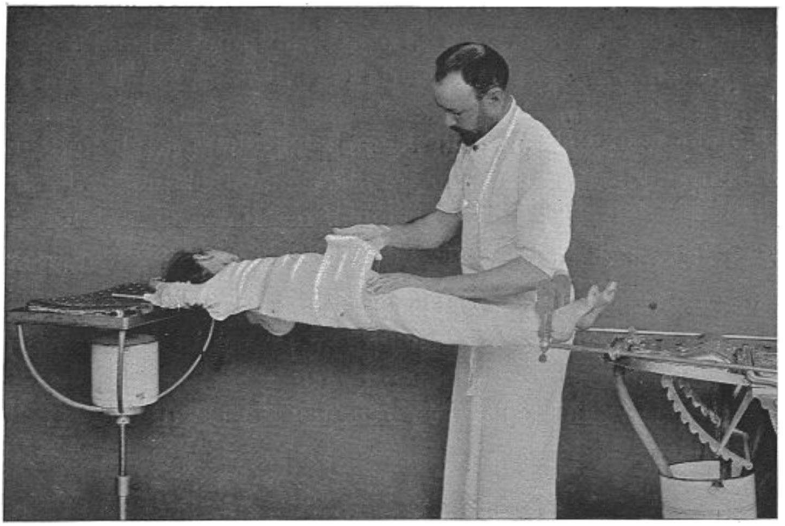

Fig. 475. — Id. Le brancard vient d'être disposé pour la pose de l'appareil plâtré.

puisque l'enfant est placé, avant l'opération, sur le support qui servira à l'application de l'appareil inamovible. Le chirurgien n'est donc pas exposé à voir la luxation se reproduire, ni pendant la confection des sutures, ni pendant la pose de l'appareil inamovible. Il convient de placer le membre, pour la confection de l'appareil plâtré, dans l'abduction forcée avec rotation en dedans, la jambe étant en demi-flexion. C'est dans cette position qu'est terminé le pansement et que l'on applique les bandes de tarlatane plâtrée, après avoir protégé les jambes, les cuisses et la partie inférieure du tronc par des circulaires de coton.

La position de la jambe en demi-flexion sur la cuisse permet de prévenir la luxation de la tête réduite, qui pourrait se produire à la suite de la rotation du fémur en dehors.

SOINS CONSÉCUTIFS

Les pièces de brancard démontables sont enlevées comme il est indiqué plus haut, dès que l'appareil plâtré est suffisamment durci.

Au bout de 24 heures, on pratique avec une scie à dos mobile, un bistouri à lame courte et de forts ciseaux, une large fenêtre à la partie externe de la hanche, en face de la suture et des drains, de manière à renouveler le pansement. On résèque également l'appareil au voisinage de l'anus, et on s'assure qu'il ne blesse l'enfant en aucun point. La création de la fenêtre affaiblissant la résistance de l'appareil au niveau du pli de l'aine, on le consolide immédiatement en disposant longitudinalement dans l'axe de la cuisse et à la partie antérieure de l'appareil, 3 ou 4 gros fils de fer, qui s'étendent du voisinage du genou jusqu'au niveau du thorax, et en les enrobant d'une épaisseur suffisante de plâtre.

Le pansement est renouvelé chaque jour; les sutures de la peau sont enlevées du 8e au 12e jour, de même que le drain inférieur. Le drain postéro-supérieur est laissé tant qu'il paraît utile. La réunion complète est généralement obtenue entre le 12e et le 15e jour, sans élévation de température. L'appareil plâtré est enlevé à la fin de la troisième semaine. Les opérés peuvent marcher seuls au bout de cinq à six semaines.

RÉTABLISSEMENT DES MOUVEMENTS APRÈS L'OPÉRATION

Le rétablissement des mouvements après l'opération dépend de la régularité des exercices de mobilisation, qui sont indispensables dès que la réduction est assurée.

On s'exposerait, en effet, si l'on laissait l'enfant livré à lui-même, à la soudure de la tête dans la cavité cotyloïde, et le travail d'ossification de ses parois ne tarderait pas à enserrer la tête fémorale, immobilisée par la contracture des muscles pelvi-trochantériens.

Les premiers mouvements paraissent occasionner une certaine douleur. Lorsque l'enfant est indocile, il faut une grande persévérance pour vaincre sa résistance et pour assurer à l'articulation la mobilité qu'elle doit posséder.

Il est donc indispensable que les enfants opérés de luxation congénitale de la hanche demeurent plusieurs mois dans la clinique où ils ont subi l'opération, afin d'y être soumis à un traitement consécutif régulier et rationnel.

Réduction sanglante en deux temps

Est-il indispensable de réduire la tête du fémur le jour de la réfection de la cavité cotyloïde?

On peut faire cette opération en deux temps lorsque la réduction n'exige pas un déploiement de force considérable.

PREMIÈRE OPÉRATION

Réfection du cotyle. — On procède, comme plus haut, à la réfection du cotyle.

La plaie est suturée et l'enfant est pansé, sans appareil plâtré, jusqu'à parfaite cicatrisation.

DEUXIÈME OPÉRATION

Réduction de la tête fémorale. — On pratique la réduction au bout de trois semaines, par le procédé en usage pour la réduction non sanglante.

En agissant ainsi, on évite de placer la tête fémorale en contact avec la surface osseuse mise à vif pendant les premières semaines qui suivent la création d'un nouveau cotyle, c'est-à-dire pendant la période où le travail d'ossification est le plus actif.

La réduction en deux temps supprime à la fois les desiderata des deux méthodes concurrentes : la réduction non sanglante et la réduction sanglante.

1° La méthode non sanglante ne peut pas donner une bonne réduction chez les enfants qui ont dépassé le premier âge, en raison de la non-existence du cotyle.

2° La réduction sanglante en un temps expose à une limitation des mouvements par suite de l'enserrement de la tête par les néoformations osseuses de la cavité et du pourtour du nouveau cotyle.

La réduction en deux temps paraît ainsi devoir être la méthode de choix lorsqu'il faut creuser un nouveau cotyle. L'opération sera précédée de toutes les manœuvres préliminaires de la réduction non sanglante, de manière à réduire au minimum les manœuvres nécessaires pour la mobilisation de la tête du fémur. Le nouveau cotyle ne pouvant pas s'oblitérer en quelques jours, on effectuera dans le second temps la réduction de la tête fémorale et on mobilisera immédiatement la nouvelle articulation.

Réduction sanglante de la luxation congénitale bi-latérale

Je n'ai envisagé jusqu'ici l'opération sanglante qu'au point de vue de la technique opératoire.

Il reste à déterminer si, dans le cas où la luxation est bilatérale, les deux côtés doivent être opérés le même jour.

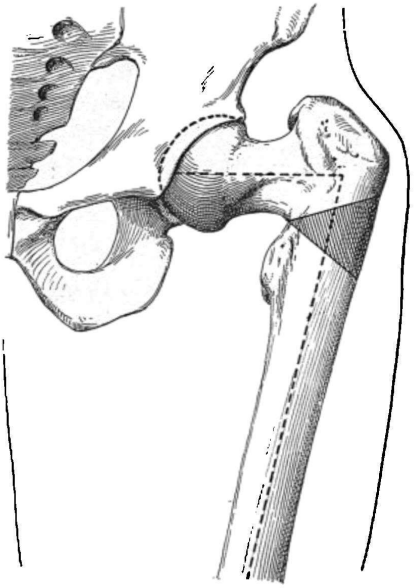

Fig. 476. — Coxa-vara. Axes du col et du corps du fémur. On voit, entre les deux trochanters, le coin osseux exubérant. (Figure schématique.)

Je suis d'avis qu'il est préférable, si l'on fait la réduction sanglante en un temps, de n'opérer le second côté qu'au bout de plusieurs mois.

Si l'on opère la réduction en deux temps, on pourra reconstituer le même jour les deux cavités cotyloïdes ; on opèrera la double réduction après cicatrisation complète et dans la même séance.

COXA VARA

La coxa vara doit être corrigée par l'ostéotomie inter-trochantérienne.

OSTÉOTOMIE INTER-TROCHANTÉRIENNE

OPÉRATION

1er Temps. — Incision verticale externe de 6 centimètres commençant au point culminant du grand trochanter.

2e *Temps*. — *Découverte du fémur*. On réséquera un coin osseux inter-trochantérien (fig. 476) dont l'ablation devra corriger la déviation. On ménagera la table interne de l'os du côté opposé.

3e *Temps*. — Toilette du champ opératoire et ablation minutieuse des débris osseux. Suture de la peau et pansement.

4e *Temps*. — On brise ce qui reste du fémur par un mouvement brusque d'abduction, on réduit la difformité, et on porte l'opéré sur son lit.

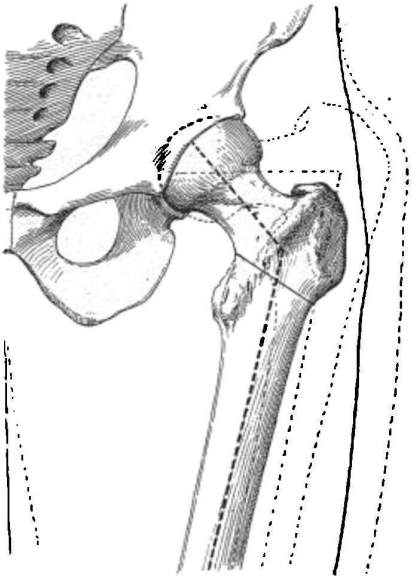

Fig. 477. — Id. L'ostéotomie cunéiforme vient d'être pratiquée ; les deux surfaces osseuses sont en contact ; les axes du col et du corps du fémur ont recouvré leurs rapports normaux.

Soins consécutifs. — On placera la cuisse en abduction forcée, et on la maintiendra dans cette position jusqu'à consolidation.

Suture osseuse.

1er et 2e *Temps*. — Comme ci-dessus.

3e *Temps*. — Toilette de la plaie et redressement de la difformité.

4e *Temps*. — Suture osseuse avec les plaques et les vis de Lane. Suture de la peau. Pansement.

Soins consécutifs. — On maintiendra le membre redressé à l'aide de coussins de sable dans la position qu'il devra recouvrer.

ANKYLOSE VICIEUSE DE LA HANCHE

OSTÉOTOMIE SOUS-TROCHANTÉRIENNE

L'ankylose complète de la hanche en adduction forcée n'est pas rare. Elle s'observe chez les enfants qui ont guéri spontanément d'une

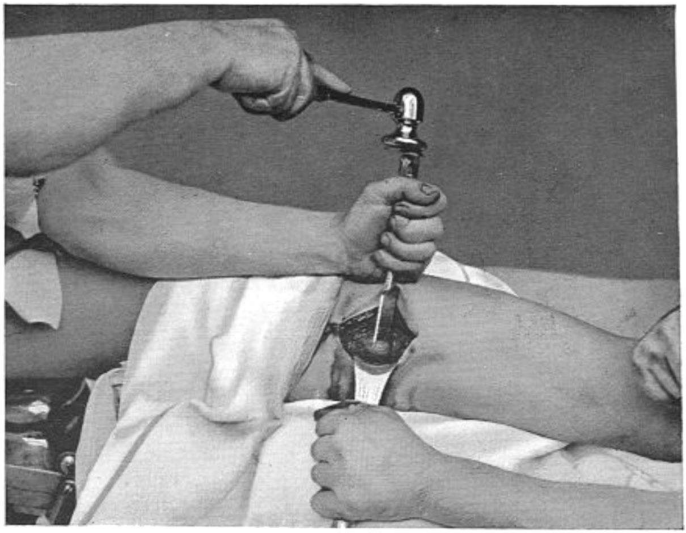

FIG. 478. — Ankylose coxo-fémorale en adduction forcée. Ostéotomie cunéiforme sous-trochantérienne.

coxalgie sans que l'on ait pris soin de placer le membre inférieur en position satisfaisante.

L'ankylose en adduction forcée exige la résection cunéiforme sous-trochantérienne. Cette résection se fait avec les ostéotomes de Mac Even.

L'ankylose en abduction forcée est assez rare. On y remédiera par l'ostéotomie simple sous-trochantérienne.

Ostéotomie simple.

L'ostéotomie simple est applicable aux cas où l'ankylose s'est produite dans l'abduction forcée. Cette opération se fait pour ainsi dire par la voie sous-cutanée, à la manière d'une ténotomie.

OPÉRATION

1er Temps. — Incision verticale de 12 millimètres, allant jusqu'à l'os, au point précis où le fémur doit être sectionné.

2e Temps. — Introduction de l'ostéotome n° 1, qui pénètre dans l'os, sous l'action du maillet, jusqu'à mi-profondeur, d'abord au milieu, puis en avant, puis en arrière. La lame, à cet effet, est graduée en

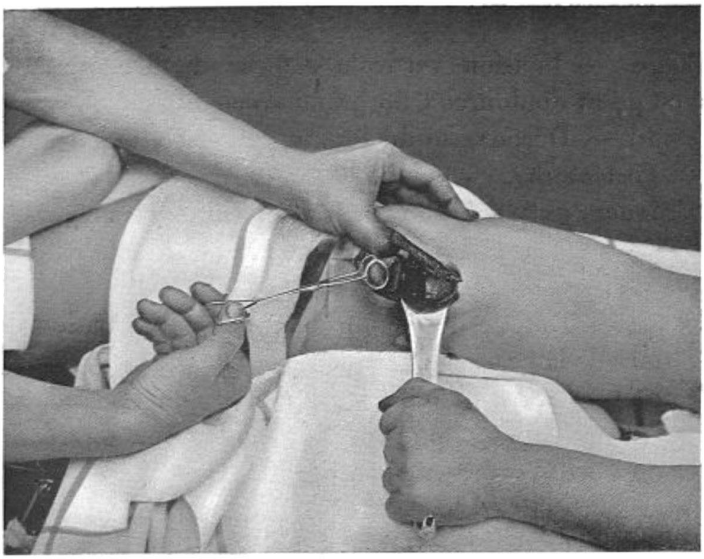

Fig. 479. — Id. Le coin osseux, détaché avec l'aide de l'ostéotome, est extirpé avec une pince à anneaux.

centimètres. La section de l'os est continuée avec l'ostéotome n° 2, puis avec l'ostéotome n° 3, dont la lame est la plus mince, afin qu'elle puisse pénétrer plus profondément.

3e Temps. — Suture de la plaie cutanée; pansement.

4e Temps. — Le fémur est brisé par un mouvement brusque d'adduction, on réduit la difformité, et on replace l'opéré sur son lit, qui doit être rigoureusement horizontal.

SOINS CONSÉCUTIFS

Le membre inférieur, du côté opéré, sera maintenu par des coussins de sable. On pratique généralement l'extension continue sur la jambe. La position doit être vérifiée matin et soir, car la moindre inadvertance pourrait provoquer une coaptation vicieuse.

Ostéotomie cunéiforme.

Lorsque le fémur est ankylosé dans l'adduction forcée, il faut extirper à ciel ouvert, par une large incision verticale, un coin osseux suffisant pour permettre la réduction de la difformité. On pourra suturer les deux extrémités du fémur avec les plaques et les vis de Lane.

OPÉRATION

1er Temps. — Incision verticale externe de 6 centimètres, commençant au point douloureux du grand trochanter,

2e Temps. — Découverte du fémur, qui est attaqué transversalement avec l'ostéotome.

On réséquera au point convenable un coin osseux correspondant à l'angle dièdre de la déviation. On ménagera la table externe de l'os du côté opposé.

3e Temps. — Toilette du champ opératoire. Extirpation des débris osseux. Suture de la peau et pansement.

4e Temps. — On brise le fémur, qui est incomplètement sectionné, en provoquant un violent mouvement d'abduction, on réduit la difformité et on porte l'opéré sur son lit.

Soins consécutifs. — L'opéré devra être tenu sous une surveillance incessante. Lorsque l'ablation a été faite, ce qui est le plus fréquent, pour remédier à une ankylose en adduction forcée, l'abduction devra être exagérée pendant les premières semaines.

LUXATION ANCIENNE DE LA HANCHE

La réduction des luxations anciennes de la hanche est généralement très difficile, et elle exige l'emploi des tracteurs élastiques et des moufles.

J'ai cependant réussi à réduire une de ces luxations datant de trois mois, par le procédé que j'ai décrit pour les luxations récentes.

TUMEURS

Les tumeurs primitives de l'articulation coxo-fémorale sont très rares.

On observe généralement l'ostéosarcome.

TECHNIQUE OPÉRATOIRE SPÉCIALE

DÉSARTICULATION DE LA HANCHE

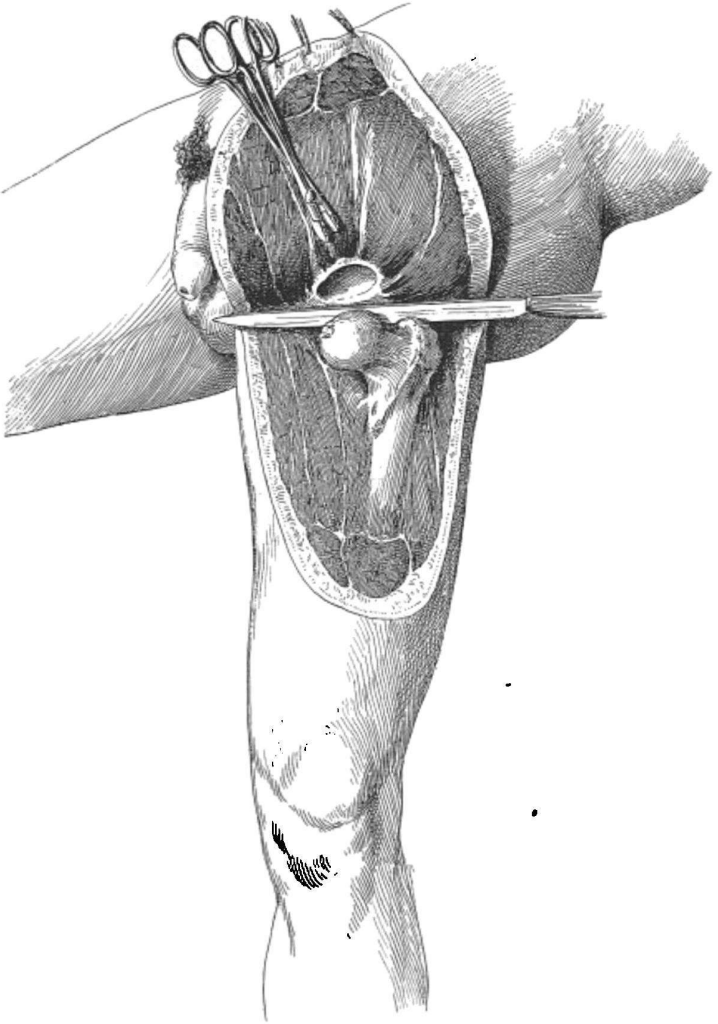

Fig. 480. — Désarticulation de la hanche. 3e temps. Le couteau franchit l'extrémité supérieure du fémur et coupe les muscles postérieurs.

Cette opération est exceptionnelle. On la pratique généralement dans le cas d'ostéosarcome du fémur.

OPÉRATION

1er Temps. — La cuisse est placée horizontalement. Taille par transfixion d'un lambeau antérieur comprenant l'artère fémorale, qui est comprimée par un aide au niveau de l'arcade crurale; l'artère est immédiatement pincée. Ce lambeau doit s'étendre de l'épine iliaque antéro-supérieure à la partie antérieure du pli génito-crural. Le couteau doit ouvrir l'articulation. On relève ce lambeau antérieur avec des pinces érignes.

2e Temps. — Section de la capsule en croix. L'aide abaisse la

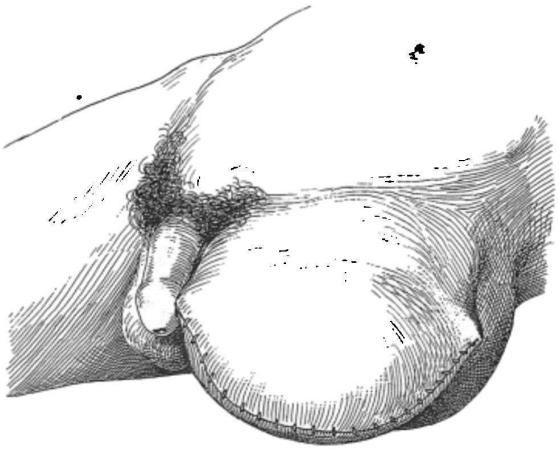

FIG. 481. — L'opération est terminée; aspect du moignon.

cuisse et luxe la tête fémorale par rotation forcée en dehors. On coupe le ligament rond et on sectionne ce qui reste de la capsule articulaire. La cuisse et la jambe sont en position verticale.

3e Temps. — Rotation de la tête fémorale en dedans et section des muscles pelvi-trochantériens. On place le couteau transversalement en arrière de l'extrémité supérieure du fémur et l'on coupe d'un seul coup tous les tissus postérieurs (fig. 480).

4e Temps. — Hémostase. Résection du nerf sciatique et du nerf crural.

5e Temps. — Suture. Drainage.

Cette opération se fait en quelques instants; il y a très peu de sang. Les procédés lents sont très inférieurs à celui que je viens de décrire et qui leur est très antérieur.

OPÉRATIONS SUR LA CUISSE

LÉSIONS TRAUMATIQUES

Les plaies pénétrantes de la cuisse peuvent être compliquées de blessures des gros troncs vasculo-nerveux. La suture nerveuse se fera par

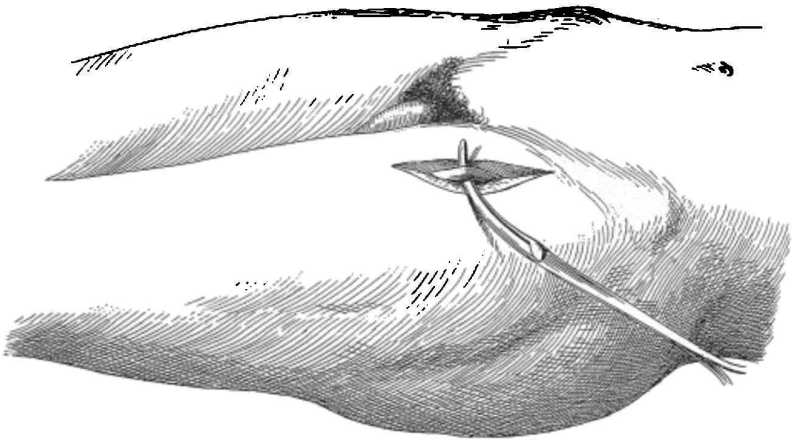

Fig. 482. — Ligature de l'artère fémorale au-dessous de l'arcade crurale.

la technique habituelle. La ligature des troncs veineux se fera dans la plaie, que l'on agrandira s'il y a lieu. On peut également lier dans la plaie les deux bouts de l'artère blessée.

Souvent aussi on lie la fémorale au-dessus de la plaie. Voici la technique des ligatures classiques.

LIGATURE DE L'ARTÈRE FÉMORALE

L'artère fémorale passe sous la partie médiane de l'arcade crurale et suit une ligne qui se dirige obliquement vers le bord postérieur du condyle interne du fémur.

1° Près de l'arcade crurale (origine de la fémorale et terminaison de l'iliaque externe).

OPÉRATION

1er Temps. — Incision verticale de 6 centimètres, commençant exactement au milieu de l'arcade crurale.

2e Temps. — Découverte du fascia cribriforme, et incision de la gaine des vaisseaux.

3e Temps. — L'artère est dénudée avec l'extrémité d'une pince

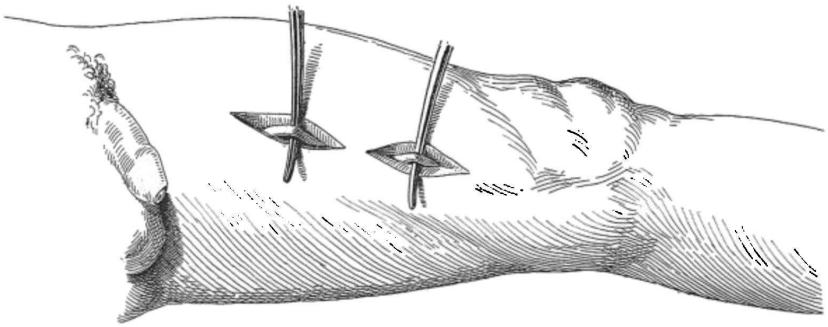

Fig. 483. — Ligature de l'artère fémorale à la partie moyenne de la cuisse et à l'anneau du grand adducteur.

hémostatique et on la charge sur une pince courbe, qui servira à passer le fil.

4e Temps. — Ligature de l'artère.

5e Temps. — Suture de la plaie.

On peut lier l'iliaque externe en prolongeant l'incision vers le haut et en sectionnant l'arcade crurale. On décollera le péritoine aussi haut qu'il sera nécessaire.

2° A la pointe du triangle de Scarpa.

1er Temps. — Incision cutanée sur le trajet de l'artère.

2e Temps. — Incision de l'aponévrose et découverte du bord interne du muscle couturier.

3e Temps. — Incision de la gaine vasculaire, dénudation de l'artère avec une pince (voir ci-dessus).

4e et 5e Temps. — Comme ci-dessus.

3° A la partie moyenne de la cuisse

1er Temps. — Incision cutanée sur la saillie du muscle couturier.

2e Temps. — Découverte, *en haut* du bord interne et *en bas* du bord externe du couturier.

3e Temps. — Incision de la gaine vasculaire.

4e et 5e Temps. — Comme ci-dessus.

4° A l'anneau du 3e adducteur

1er Temps. — Incision verticale de 8 centimètres se terminant à 3 travers de doigt au-dessus de la partie supérieure du condyle interne.

2e Temps. — Découverte du tendon du troisième adducteur et de la paroi fibreuse du canal de Hunter, d'où émergent le nerf saphène externe et la grande anastomotique.

3e Temps. — Incision de l'aponévrose et découverte de l'artère.

4e et 5e Temps. — Comme ci-dessus.

FRACTURE SIMPLE DU FÉMUR

Fracture du col du fémur

Les fractures du col anatomique du fémur sont rares, et elles s'observent seulement chez l'adulte. La consolidation en est exceptionnelle. Les fractures du col chirurgical se produisent chez les vieillards, qui sont exposés à la pneumonie hypostatique. On placera le blessé sur un lit horizontal, le thorax élevé; on maintiendra la bonne position du membre inférieur par des coussins de sable. On mobilisera le membre dès que la douleur sera suffisamment atténuée.

Fracture de la diaphyse

Les fractures de la diaphyse fémorale, qu'elles siègent au tiers supérieur, moyen ou inférieur de la diaphyse, sont assez difficiles à maintenir.

1° CHEZ L'ENFANT

On obtiendra d'excellents résultats en plaçant le membre dans la position verticale, le pied se trouvant suspendu par un lacs supporté par deux poulies, et muni d'un contrepoids convenable.

2° CHEZ L'ADULTE

On maintiendra la réduction soit par l'extension continue dans l'axe du membre en position horizontale, soit par l'extension dans l'abduction, la jambe fléchie sur la cuisse (appareil de Hennequin).

L'appareil de Hennequin comprend une petite gouttière fémorale et un lacs de traction placé au-dessus du genou, sur lequel l'extension se fait par un contrepoids. On fait la contre-extension par un lacs inguino-pelvien.

Si le blessé a trop de tendance à se déplacer vers le contrepoids qui sert à l'extension, on soulève les pieds du lit sur deux supports appropriés, afin que la contre-extension soit favorisée par le glissement du malade en arrière.

FRACTURE COMPLIQUÉE

Si la plaie est petite, et si elle ne paraît pas infectée, on fera un pansement aseptique, et on injectera préventivement, chaque jour, 20 centimètres cubes de Mycolysine.

En mars 1913, ayant à traiter un aviateur atteint de luxation ovalaire de la hanche droite et de fracture comminutive de la cuisse gauche avec plaie, j'ai pu constater les effets désastreux de la teinture d'iode, dont on avait aspergé la région traumatisée.

Une vaste brûlure avait été faite par le moteur, dont le choc avait brisé le fémur au-dessus du condyle. La gangrène gazeuse se déclara, compliquée d'infection staphylococcique et streptococcique. J'ai pu conjurer les accidents par la combinaison des injections journalières de Mycolysine et de l'irrigation continue tantôt avec la liqueur de Labarraque à 1 p. 100, tantôt avec de l'eau oxygénée à 20 p. 100.

Le *bacillus perfringens* avait disparu complètement au bout de quatre jours, et la plaie a bourgeonné normalement.

Ce cas est le seul où l'on ait réussi jusqu'ici à *conserver* une cuisse atteinte de fracture comminutive ouverte, avec gangrène gazeuse.

Clamp à vis de rappel pour la contention des fragments dans le cas de fracture ouverte

Chez ce malade, le chevauchement des fragments était, après la résolution des accidents inflammatoires, de 7 centimètres. Il a fallu,

après libération des adhérences, une traction de 175 kilogs avec les



Fig. 484. — Clamp à vis de rappel pour la contention des fragments du fémur dans le cas de fracture ouverte. L'appareil est en place et l'écrou est serré à fond.

moufles pour mettre bout à bout les fragments osseux. J'avais fait préparer, pour maintenir la réduction, un clamp formé de 2 pièces en

forme de fourches à extrémités incurvées, de manière que chacune de ces pièces puisse être placée séparément au-dessous et au-dessus des fragments, comme on placerait les 2 branches d'un forceps. On met alors en place l'appareil de serrage, qui est composé d'un tube conique et d'un écrou qui se visse sur l'extrémité des 2 tiges hémicylindriques juxtaposées (fig. 485).

LÉSIONS INFLAMMATOIRES

LÉSIONS INFLAMMATOIRES AIGUËS

Les adénites aiguës du triangle de Scarpa et les abcès de la cuisse seront traités par la Mycolysine buvable et injectable à haute dose.

On incisera et on drainera dès que le pus sera collecté. Dans les cas de bubon subaigu, on peut extirper les ganglions enflammés avec la curette et le bistouri.

LÉSIONS INFLAMMATOIRES CHRONIQUES

ADÉNOPATHIES DU TRIANGLE DE SCARPA

Les adénopathies du triangle de Scarpa sont fréquentes; elles peuvent acquérir un volume considérable. Ce sont tantôt des ganglions tuberculeux, tantôt des ganglions néoplasiques. Le sarcome primitif de cette région n'est pas très rare. Nous décrivons ici l'opération telle qu'elle se fait dans le cas de ganglions tuberculeux.

OPÉRATION

1er Temps. — Incision cutanée longitudinale.

2e Temps. — Découverte et énucléation des ganglions superficiels, qui sont situés au-dessus du fascia cribriforme. On met à nu, par divulsion, les ganglions profonds, et on les extirpe à leur tour. On lie les vaisseaux qui saignent.

3e Temps. — Toilette de la plaie. Suture de la peau. Drainage.

S'il s'agit de tuberculose, on instituera la vaccination antituberculeuse par la Phymalose.

S'il s'agit d'un sarcome ou de ganglions épithéliomateux, on traitera le champ opératoire par le bain Thermo-électrique et on instituera la vaccination anticancéreuse par la Cytolase.

ABCÈS DIAPHYSAIRES

J'ai opéré plusieurs abcès diaphysaires, enkystés au milieu d'une tuméfaction ovoïde de la diaphyse, et dont le début remontait à 12 ou 15 années.

OPÉRATION

1er Temps. — Incision longitudinale antéro-externe.

2e Temps. — Découverte de l'os avec le bistouri et la rugine et application des écarteurs.

3e Temps. — Perforation de l'os avec la fraise cylindro-conique : le pus apparaît. On fait la toilette de la cavité et on agrandit l'orifice autant qu'il paraît nécessaire avec la mortaiseuse électrique de 12 millimètres de diamètre (voir t. I, p. 265, fig. 259).

4e Temps. — Toilette de la plaie. Tamponnement.

OSTÉOMYÉLITE DU FÉMUR — SÉQUESTRES INVAGINÉS ÉVIDEMENT OSSEUX

Les fistules osseuses du fémur, qu'elles soient d'origine tuberculeuse ou bien qu'il s'agisse d'une ancienne ostéomyélite à staphylocoques, avec séquestre invaginé, se traitent par l'évidement osseux avec l'instrumentation électrique (fig. 485 et 486).

TUBERCULOSE DU FÉMUR — CARIE ET FISTULES

L'opération se fait par une technique analogue. La diaphyse sera évidée avec la mortaiseuse sur toute l'étendue de la lésion.

MALFORMATIONS CONGÉNITALES ET ACQUISES

MALFORMATIONS ACQUISES

VARICES

Les varices atteignent le plus souvent tout le membre inférieur. Le seul traitement radical est l'extirpation des veines variqueuses. Cette opération sera décrite à propos des varices de la jambe.

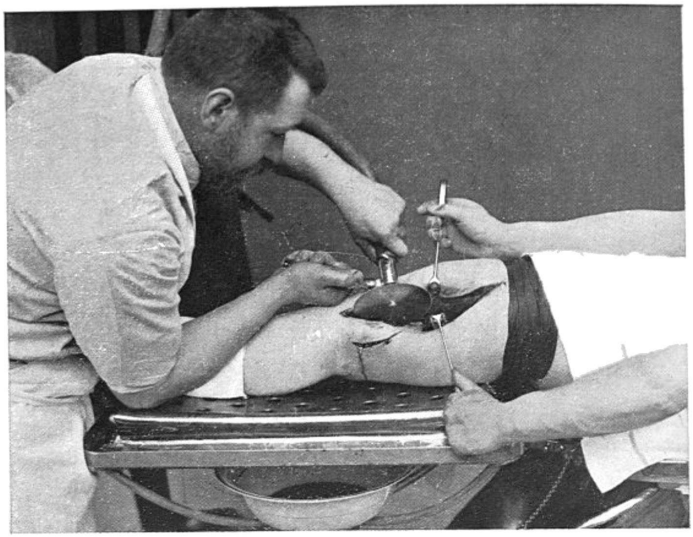

Fig. 485. — Ostéomyélite osseuse du fémur. Évidement osseux. Double section de l'os avec la scie circulaire, qui circonscrit, entre les deux orifices creusés avec la fraise, une lame de la table externe. On emploie pour cette opération une scie circulaire de 12 centimètres de diamètre. Cette scie tourne à la vitesse de 2 500 tours à la minute; elle ne peut être maniée que par une main puissante et exercée.

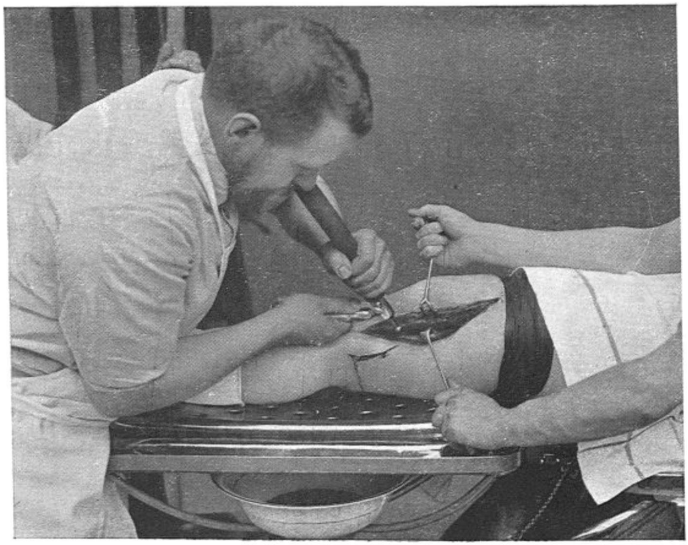

Fig. 486. — Id. On mobilise la lame osseuse avec la gouge et le maillet et on l'extirpe entièrement. Évidement de la diaphyse avec la fraise cylindro-sphérique.

INCURVATION DE LA DIAPHYSE FÉMORALE

Les incurvations rachitiques de la diaphyse du fémur sont rarement assez accentuées pour exiger l'ostéotomie.

Dans un cas d'incurvation acquise très accentuée de la diaphyse du fémur, avec rétraction sur son axe, consécutive à une ostéomyélite plusieurs fois opérée, difformité qui rendait la marche presque impossible, j'ai pu rétablir le membre inférieur dans sa direction normale par une ostéotomie cunéiforme supra-condylienne.

GENU VALGUM

L'ostéotomie supra-condylienne du fémur, lorsqu'on en possède bien la technique, est supérieure à l'ostéoclasie.

OSTÉOTOMIE SUPRA-CONDYLIENNE DU FÉMUR

Cette opération, dont l'instrumentation et la technique ont été réglées par Mac Even, est le type de toutes les ostéotomies juxta-épiphysaires. L'ostéotome est l'instrument de choix pour cette opération, parce que la consistance spéciale du tissu osseux juxta-épiphysaire permet de le sectionner sans produire d'esquilles. L'ostéotomie est, au contraire, impraticable en pleine diaphyse.

L'opération de Mac Even se fait avec trois ostéotomes de 13 millimètres de large, à tranchant arrondi. Le n° 1 est le plus épais, et le n° 3, qui agira dans la profondeur, est le moins épais.

On parvient ainsi à sectionner la région sous-condylienne du fémur dans toute son épaisseur, sans que l'ostéotome n° 3, le plus mince, risque de se coincer dans la profondeur.

OPÉRATION

La cuisse repose en dehors sur un coussin de sable.

1er Temps. — Incision verticale de 13 millimètres à deux travers de doigt au-dessus du condyle interne du fémur et pénétrant jusqu'au périoste.

2e Temps. — Introduction de l'ostéotome n° 1, le plus épais, et section de la partie moyenne du fémur, puis de son bord postérieur, et enfin du bord antérieur, jusqu'à 2 centimètres de profondeur. On emploiera un maillet de cuivre mou.

L'ostéotome est gradué. On se guidera simplement sur la direction

de la section osseuse. L'ostéotome doit être déplacé doucement, après la première section, sans quitter le trait déjà amorcé; on agira de même pour la section postérieure et pour l'antérieure.

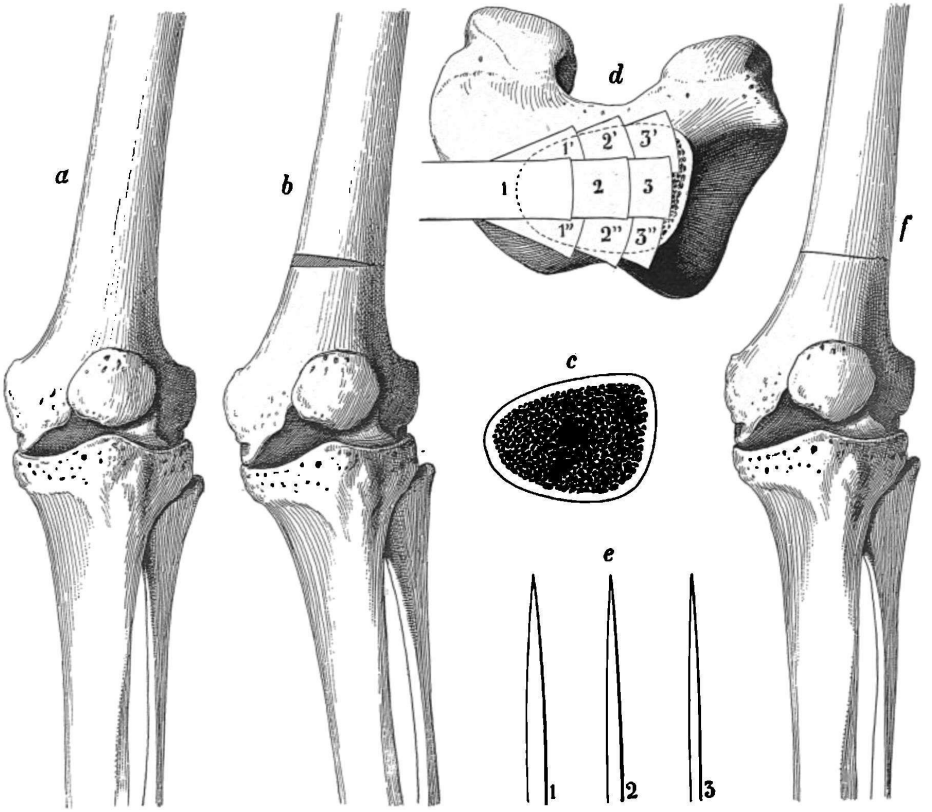

Fig. 487. — Ostéotomie supra-condylienne pour genu valgum. *a*, rapports normaux du fémur et du tibia: *b*, genu valgum et tracé du coin exubérant du fémur; *c*, coupe du fémur au point où sera fait l'ostéotomie; *d*, schéma de la manœuvre des trois ostéotomes, le plus épais *e*1, le moyen *e*2, le plus mince *e*3. On agit d'abord en 1, 1′, 1″ avec l'ostéotome *e*1, puis jusqu'en 2, 2′, 2″ avec l'ostéotome moyen *e*2, et enfin jusqu'en 3, 3′, 3″ avec le plus mince *e*3. On laisse la couche éburnée externe, qui sera fracturée. *f*, réduction de la difformité; la perte de substance cunéiforme, représentée en *b*, a été obtenue par le tassement des couches osseuses sous l'action successive des trois ostéotomes.

On enlève l'ostéotome n° 1, et on le remplace par l'ostéotome n° 2, qui pénètre dans l'encoche osseuse à sa partie moyenne, on l'enfonce de 15 à 20 millimètres, puis on le dégage de la profondeur, sans le retirer du sillon superficiel produit par l'action du premier ostéotome,

et on pénètre en arrière, puis en avant. On enlève l'ostéotome n° 2, et on termine avec le troisième ostéotome, qui pénétrera jusqu'à 5 ou 6 millimètres de la face externe du fémur. Lorsque cet instrument a pénétré assez profondément, on l'enlève à son tour.

3e Temps. — Suture de la peau.

4e Temps. — On brise ce qui reste du fémur par un brusque mouvement d'abduction de la jambe sur la cuisse, et on réduit la difformité.

5e Temps. — Application de l'appareil plâtré.

SOINS CONSÉCUTIFS

La section osseuse étant transversale, on peut permettre à l'opéré de marcher entre le trentième et le quarantième jour, suivant l'âge. On surveillera la consolidation, et on vérifiera la bonne direction de la jambe.

GENU VARUM

On fait l'ostéotomie simple par la même technique, en faisant reposer le membre sur la face interne, et on l'opère du côté externe. On peut également pratiquer l'ostéotomie cunéiforme. Cette dernière opération, qui se fait à ciel ouvert, expose à des esquilles; elle exige, en outre, une grande incision. L'ostéotomie cunéiforme doit être réservée aux cas où l'ostéotomie linéaire serait insuffisante.

TUMEURS

TUMEURS BÉNIGNES

FIBROME MOLLUSCUM — LIPOME

On observe à la cuisse le molluscum, qui peut atteindre un volume considérable.

Le lipome n'est pas exceptionnel. On extirpe ces tumeurs par les procédés habituels.

TUMEURS MALIGNES

MYXOME MALIN

Le *myxome* malin sous-cutané peut atteindre à la cuisse un volume considérable. Cette tumeur envahit secondairement les muscles, et elle se généralise à tout le membre.

Certains de ces myxomes sont d'une malignité extrême.

On ne peut arrêter leur développement qu'en combinant l'extirpation avec l'Électro-coagulation thermique et le bain Thermo-électrique ; on fera en outre des injections sous-cutanées de Cytolase.

SARCOME DES MUSCLES DE LA CUISSE

Le sarcome des muscles de la cuisse n'est pas rare ; il se produit surtout à la région externe, la plus exposée aux traumatismes.

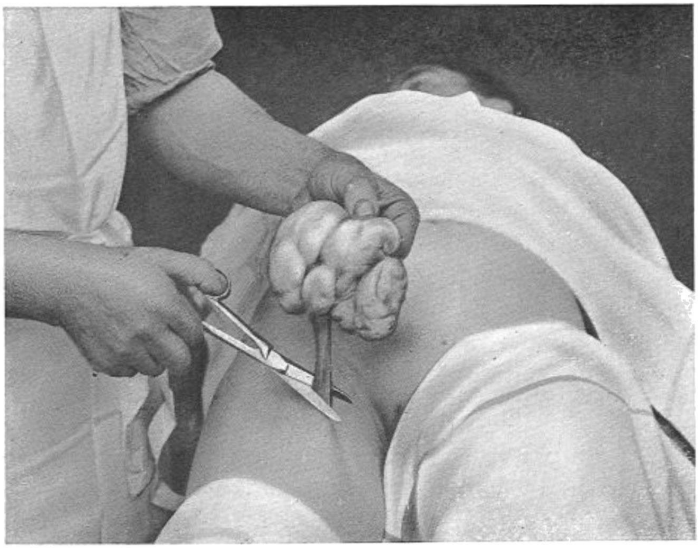

Fig. 488. — Fibrome molluscum pédiculé de la région antéro-supérieure de la cuisse.

On traitera ces tumeurs, de même que le myxome, par l'extirpation, combinée avec l'Électro-coagulation thermique ou le bain Thermo-électrique, qui sont indispensables pour prévenir la récidive. On instituera en outre la vaccination anticancéreuse par les injections de Cytolase.

J'ai obtenu, par cette méthode, des guérisons durables dans des cas qui semblaient désespérés, et qui avaient déjà récidivé.

OSTÉOSARCOME

L'ostéosarcome du fémur est une affection très grave. Si le diagnostic est fait tout au début de l'affection, on tentera la destruction

de la tumeur par le curetage et l'Électro-coagulation. Si l'on intervient

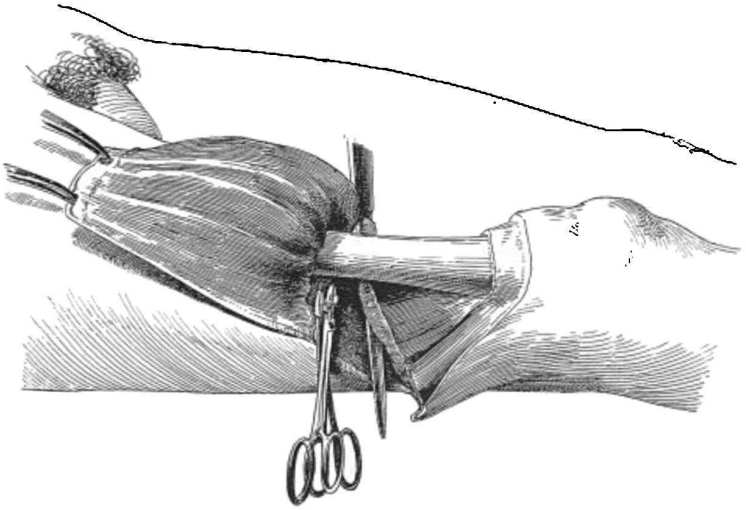

Fig. 489. — Amputation de cuisse à la partie supérieure.
2e temps. Taille du petit lambeau postérieur.

tardivement, on fera l'amputation au tiers supérieur (sarcome juxta-condylien) ou la désarticulation de la hanche.

AMPUTATION DE LA CUISSE

On amputera le plus bas possible, pour obtenir un moignon utilisable. Que l'amputation ait lieu à la partie moyenne de la cuisse ou

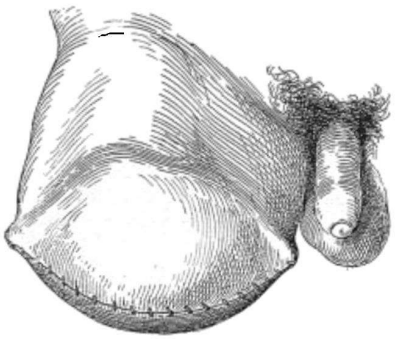

Fig. 490. — Id. Aspect du moignon après la suture.

bien à l'union du tiers moyen et du tiers supérieur, la technique est la même.

Amputation au tiers supérieur

OPÉRATION

1er Temps. — Taille d'un grand lambeau antérieur par transfixion.

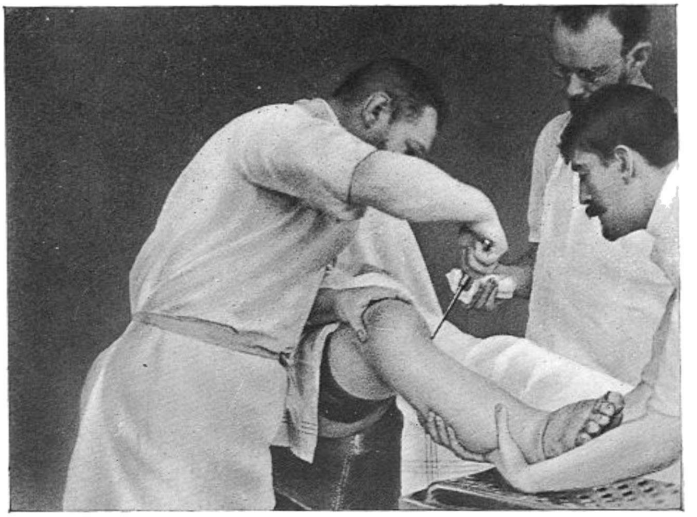

Fig. 491. — Amputation supra-condylienne de la cuisse d'après un film cinématographique. 1er temps.

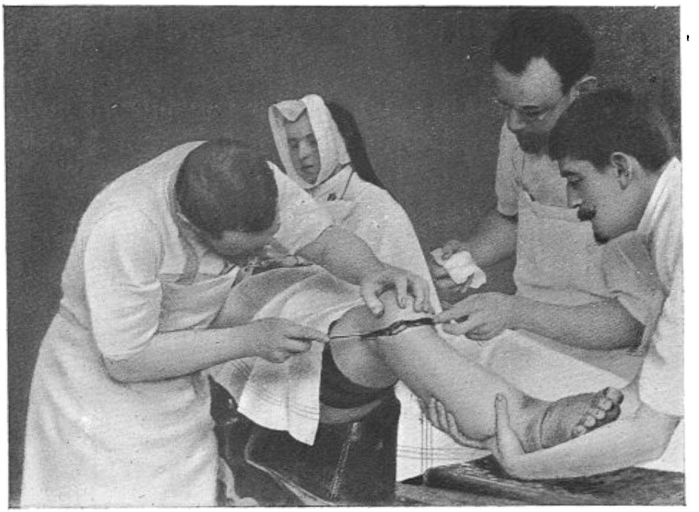

Fig. 492. — Id. Le lambeau cutané est entièrement tracé.

Ce lambeau comprend l'artère fémorale, qui est comprimée par un aide au niveau du triangle de Scarpa. On la reconnaît et on la pince.

2e *Temps*. — Taille d'un petit lambeau postérieur, par transfixion.

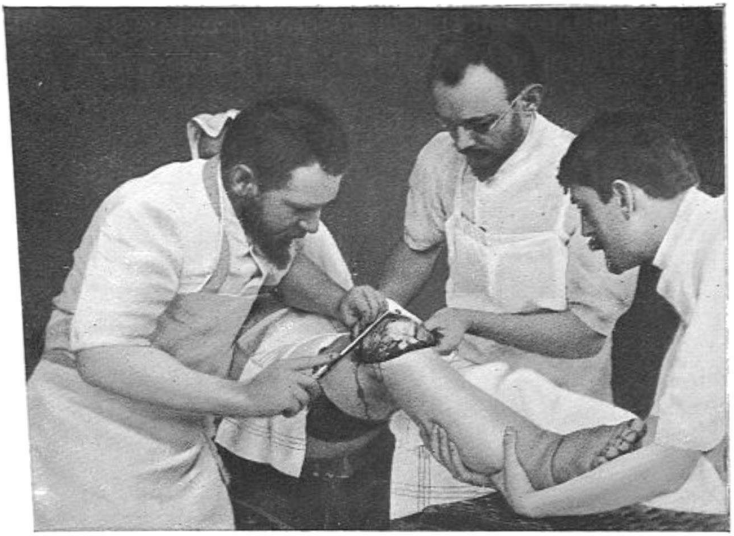

Fig. 493. — Id. Dissection du lambeau cutané pré-rotulien.

3e *Temps*. — Les deux lambeaux sont relevés avec des pinces érignes : section circulaire des muscles et section de l'os avec la scie.

Fig. 494. — Id. La dissection du lambeau cutané est terminée.

4e *Temps*. — Hémostase. Résection des nerfs sciatique et crural.
5e *Temps*. — Suture de la plaie. Drainage.

Amputation au tiers moyen

Cette opération se fait par la même technique : grand lambeau antérieur et petit lambeau postérieur. L'artère se trouve dans le lam-

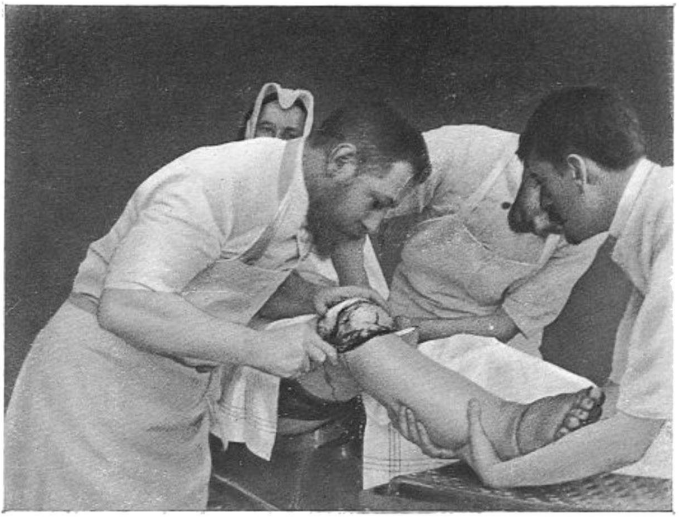

Fig. 495. — Id. Taille du petit lambeau postérieur.

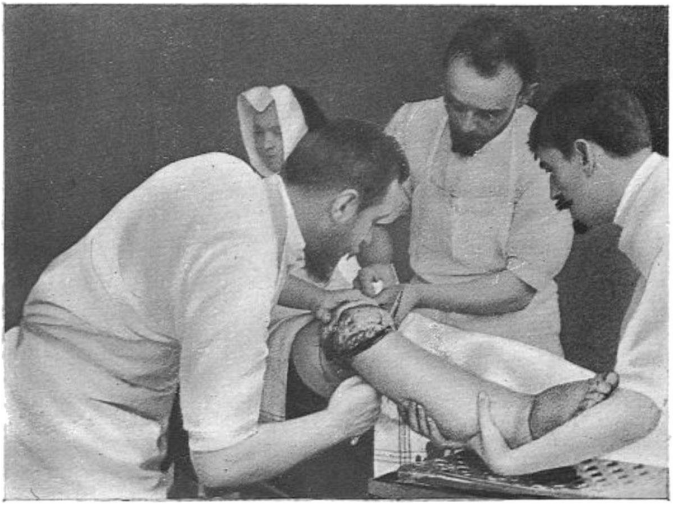

Fig. 496. — Id. Section circulaire des parties molles.

beau postérieur; un aide exerce la compression au niveau du triangle de Scarpa.

Amputation sus-condylienne

Cette amputation est indiquée lorsqu'il faut sacrifier le genou pour

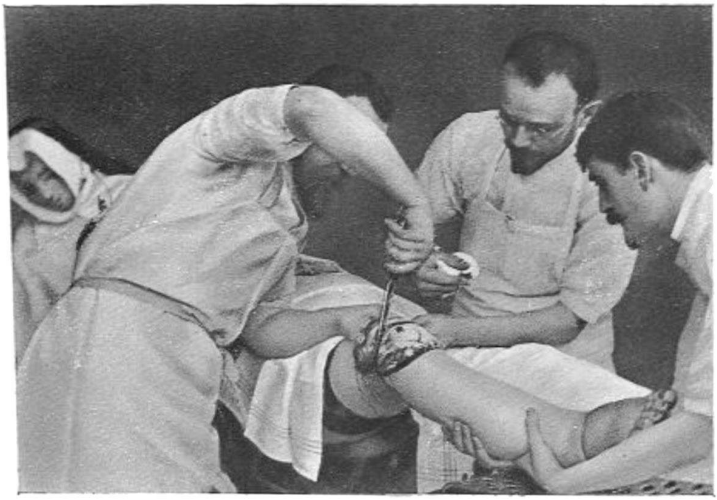

Fig. 497. — Id. Le couteau est tenu presque verticalement, pour compléter la section en dehors.

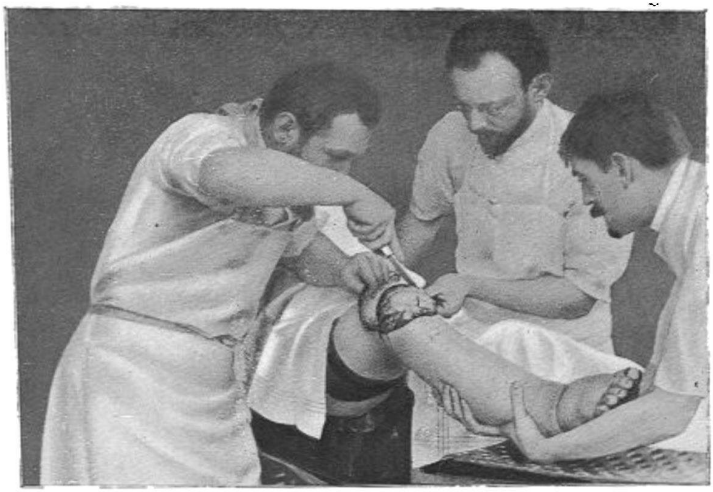

Fig. 498. — Id. Reprise antérieure, pour compléter la section circulaire des parties molles.

une lésion autre que l'ostéosarcome. Elle est représentée par les figures 491 à 500, d'après un film cinématographique.

OPÉRATION

1er Temps. — Taille d'un lambeau cutané pré-rotulien. L'incision

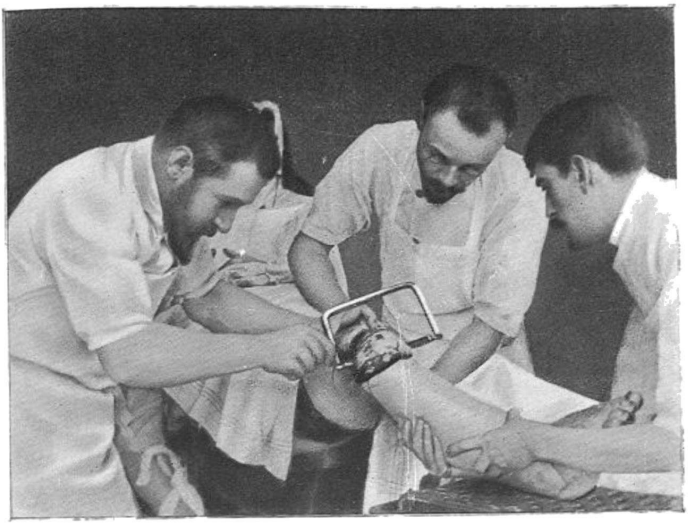

Fig. 499. — Id. Section supra-condylienne du fémur avec la grande scie de Collin.

Fig. 500. — Id. Suture du lambeau cutané.

en U s'étendra d'un condyle à l'autre et elle passera au dessous de l'insertion du tendon rotulien au tibia.

2e *Temps.* — Dissection du lambeau antérieur, qui est relevé avec des pinces érignes.

3e *Temps.* — Un aide comprime l'artère fémorale. Taille d'un petit lambeau postérieur par transfixion.

4e *Temps.* — Section circulaire de toutes les parties molles; section de l'os immédiatement au-dessus des condyles.

On pince immédiatement l'artère.

5e *Temps.* — Hémostase. Résection des nerfs.

6e *Temps.* — Suture. Drainage.

OPÉRATIONS SUR LE GENOU ET LE CREUX POPLITÉ

LÉSIONS TRAUMATIQUES

PLAIES

Les plaies de la région antérieure peuvent atteindre la bourse prérotulienne et la synoviale. Les plaies de la région postérieure peuvent atteindre les deux branches du nerf sciatique ou le faisceau vasculaire. La plaie peut se compliquer de corps étrangers.

Je signale, pour la proscrire absolument, la teinture d'iode, dont la pénétration entre les lèvres d'une plaie contuse est toujours suivie d'accidents graves. En présence d'une plaie de la région antérieure ou postérieure du genou et dépassant l'aponévrose d'enveloppe, il faut faire un premier pansement sec et aseptique. On transportera le blessé dans une salle d'opération, on rasera, on désinfectera la peau avec soin avec l'eau savonneuse formolée, l'alcool formolé et l'éther, puis on incisera le trajet dans toute sa profondeur. On réséquera tous les tissus contusionnés, on fera l'hémostase, on réparera les tendons ou les aponévroses blessées et on fera la réunion avec drainage. Si un nerf était blessé, on en ferait la suture (voir t. I).

Si la synoviale est ouverte, on agrandit l'orifice, on fait, s'il y a lieu, la toilette de la synoviale avec une compresse stérilisée et de l'eau salée isotonique chaude, on réunit et on draine.

On fera chaque jour sous la peau de la région fémorale externe, aussi longtemps qu'il sera nécessaire, une injection de 20 centimètres cubes de Mycolysine.

FRACTURE DE LA ROTULE

La fracture de la rotule exige l'arthrotomie immédiate et la suture de la rotule avec des fils métalliques ou bien le cerclage de cet os. Les deux procédés donnent de bons résultats lorsque la rotule est brisée à sa partie moyenne.

Le cerclage est préférable lorsque la rotule est brisée à quelques millimètres de sa pointe, car la suture longitudinale avec le fil métallique ne trouverait pas un point d'appui suffisant sur le fragment inférieur. Dans plusieurs cas, j'ai combiné avec succès le cerclage et la suture.

Il faut réparer, en outre, la déchirure des ailerons rotuliens, par des points séparés à la soie.

On peut enlever les fils de métal au bout de 2 ou 3 mois, si leur présence est irritante.

ARRACHEMENT DU TENDON ROTULIEN

L'arrachement du tendon rotulien à son insertion tibiale est exceptionnel. J'ai observé cet accident.

Il est indispensable de pratiquer au plus vite la suture du tendon au périoste déchiré et à l'os, en le clouant avec des clous de nickel en arceaux, dont les pointes sont taillées en forme d'hameçon. On pourrait également employer, suivant le procédé de Lane, deux ou plusieurs vis, réunissant une barrette transversale.

FRACTURE DE LA ROTULE ET PLAIE PÉNÉTRANTE DU GENOU AVEC LÉSIONS DU FÉMUR

Dans un accident d'aviation, le tuyau d'essence avait fracturé la rotule gauche avec perte de substance du tiers interne de cet os, pour creuser ensuite une gorge profonde dans le condyle interne du fémur et pénétrer dans l'articulation du genou droit, sur le côté interne de la rotule. J'ai fait la résection de tous les tissus contusionnés et souillés d'huile noirâtre, puis j'ai procédé à la suture et au cerclage de la rotule. J'ai ensuite réuni tous les tissus fibreux après toilette de l'articulation.

J'ai obtenu une guérison rapide, bien que l'examen journalier du liquide des drains ait donné des cultures de staphylocoques et de streptocoques. L'infection a été enrayée par des doses considérables et répétées de Mycolysine injectable.

Dans un autre cas de plaie pénétrante du genou avec éclatement des condyles du tibia, j'ai obtenu par la même méthode une guérison rapide. Ces deux observations méritent d'être citées, car les deux blessures avaient paru de prime abord nécessiter l'amputation.

LUXATION DU GENOU

Réparation des ligaments articulaires

J'ai observé un cas de luxation complète du genou en dehors, avec rupture des ligaments internes et des ligaments croisés. La jambe était renversée sur la région fémorale externe.

J'ai pratiqué l'opération suivante :

OPÉRATION

1er Temps. — Incision longitudinale interne de 12 centimètres.

2e Temps. — Ouverture de la synoviale et toilette des caillots sanguins.

3e Temps. — Reproduction de la luxation en dehors, pour mettre en évidence l'arrachement des ligaments croisés.

4e Temps. — Suture des ligaments croisés. Le fémur fut doublement perforé dans l'intervalle inter-condylien, au niveau de l'insertion de chacun des ligaments croisés, jusqu'à sa partie antérieure, et les ligaments croisés furent suturés l'un après l'autre avec des fils métalliques. Ce temps délicat de l'opération s'effectua dans des conditions très satisfaisantes; les extrémités des fils furent tordues après que la jambe eut été replacée dans l'extension.

5e Temps. — Toilette de la plaie. Suture des ligaments internes avec de la soie n° 5. Suture de la peau. Pansement compressif, sans drainage.

Le blessé a porté pendant un an, par prudence, un appareil orthopédique, qu'il a maintenant abandonné. Le fonctionnement du membre est actuellement parfait et la flexion est aussi étendue qu'avant l'accident.

LÉSIONS INFLAMMATOIRES

LÉSIONS INFLAMMATOIRES AIGUËS

FURONCLES — ABCÈS SUPERFICIELS

On obtiendra généralement la résolution par l'administration combinée de la Mycolysine buvable et injectable; sinon l'on incisera.

HYGROMA SUPPURÉ

On administrera immédiatement la Mycolysine buvable et injectable et on se tiendra prêt à inciser si la résolution ne se produit pas.

HYDARTHROSE AIGUË

Si l'épanchement est abondant, on évacuera le liquide, avec les précautions antiseptiques requises, par une petite incision latéro-rotulienne de deux centimètres. On réunira la synoviale et la peau. On drainera la synoviale si le cas est très aigu.

ARTHRITE SUPPURÉE

Dès que la présence du pus aura été constatée, on emploiera la Mycolysine buvable et injectable à haute dose et on incisera sur un des côtés de la rotule. Le meilleur traitement après l'incision est l'irrigation continue de l'articulation que l'on fera alternativement avec 20 litres d'eau bouillie additionnée de 1 o/o de liqueur de Labarraque et avec 20 litres d'eau bouillie additionnée de 20 o/o d'eau oxygénée. On continuera l'irrigation continue pendant 8 jours après la chute de la température.

ARTHRITE BLENNORRHAGIQUE

L'arthrite blennorrhagique du genou revêt habituellement la forme chronique et tend à l'ankylose ; on obtiendra la résolution rapide en administrant dès le début des accidents la Mycolysine buvable et injectable à haute dose. On continuera ce traitement jusqu'à résolution.

LÉSIONS INFLAMMATOIRES CHRONIQUES

HYGROMA PRÉ-ROTULIEN

L'hygroma pré-rotulien peut acquérir un volume considérable (fig. 501). On doit extirper la poche en totalité. Lorsque le kyste est

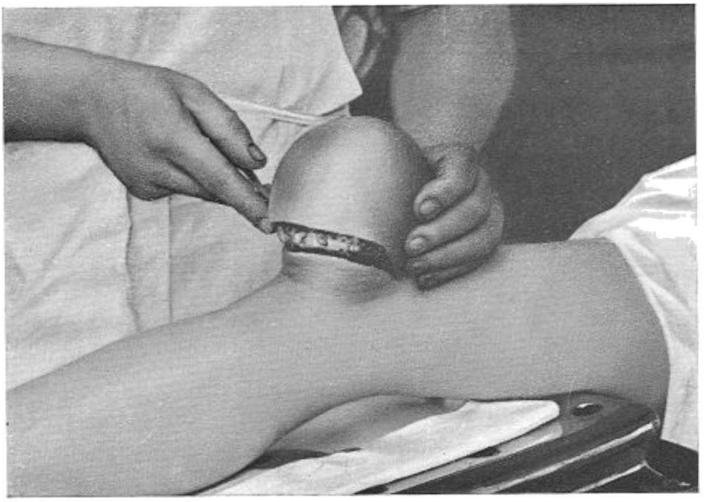

Fig. 501. — Gros hygroma pré-rotulien.

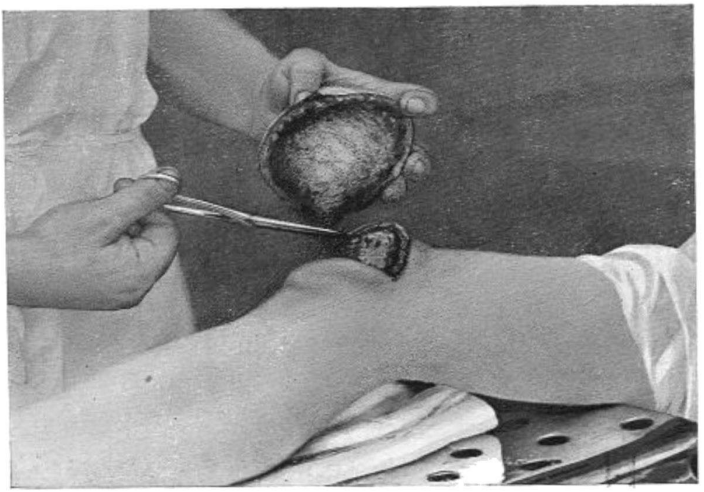

Fig. 502. — Id. Ablation du kyste et de la peau exubérante.

très volumineux, on extirpe avec lui la peau exubérante, entre deux incisions curvilignes transversales.

HYGROMA TENDINEUX

Kystes du creux poplité

Les kystes du creux poplité sont généralement des hygromas des bourses séreuses de cette région.

On extirpe ces kystes par une incision longitudinale. Cette opération ne mérite pas de description particulière et la technique est très variable dans ses détails ; on tiendra compte de la topographie de l'hygroma.

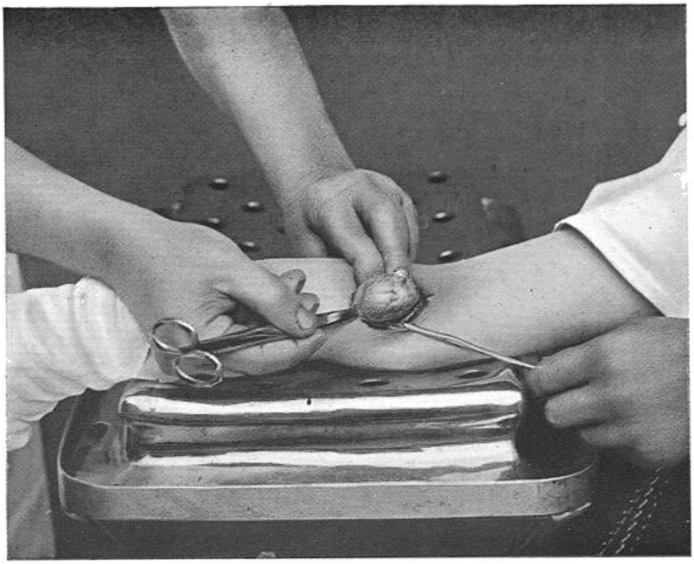

Fig. 503. — Énucléation d'un kyste du creux poplité.

HYDARTHROSE — CORPS ÉTRANGERS DU GENOU

L'hydarthrose rebelle doit être traitée par la ponction avec un gros trocart ou par l'arthrotomie, qui permet de vérifier l'état de la synoviale. L'arthrotomie permet d'évacuer les grumeaux articulaires, qui pourraient ne pas sortir par la canule du trocart.

ARTHROTOMIE DU GENOU

L'arthrotomie du genou doit être préférée à la ponction dans l'hydarthrose chronique et rebelle. Elle se pratique également dans les cas de corps étrangers articulaires.

OPÉRATION

1er Temps. — Incision cutanée verticale de 5 à 6 centimètres, soit en dedans, soit en dehors, au niveau du bord antérieur du condyle correspondant. S'il s'agit d'un corps étranger, on incisera du côté où il vient d'être reconnu. Lorsqu'il y a des corps étrangers multiples et

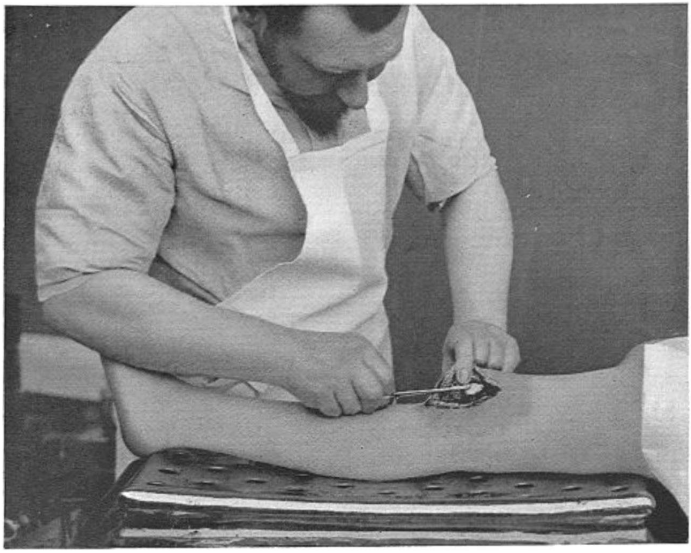

Fig. 504. — Extirpation d'un corps étranger du genou.

une certaine quantité de liquide, on incisera indifféremment à droite ou à gauche.

2e Temps. — Section des fibres musculaires et ouverture de la séreuse articulaire, dont les lèvres sont saisies avec des pinces érignes. Le liquide s'échappe aussitôt, et avec lui les corps étrangers, s'ils sont nombreux.

3e Temps. — Dans le cas d'un corps étranger unique, on le fixera avant l'anesthésie. S'il venait à se loger, au moment où l'on ouvre le genou, dans un point très reculé de la synoviale, on chercherait patiemment à le découvrir par des manœuvres externes; il faut éviter les manœuvres intra-articulaires.

Je m'abstiens en général de toute introduction du doigt ou même d'une pince dans la synoviale, et je ne pratique jamais de lavage. Dans ces conditions l'arthrotomie du genou est absolument inoffensive.

4e Temps. — Suture de la synoviale et de l'aponévrose.

5e Temps. — Suture de la peau.

ARTHRITE TUBERCULEUSE

La tumeur blanche du genou exige la résection lorsqu'elle a résisté

INSTRUMENTS POUR LA RÉSECTION DU GENOU ET POUR LA SUTURE OSSEUSE

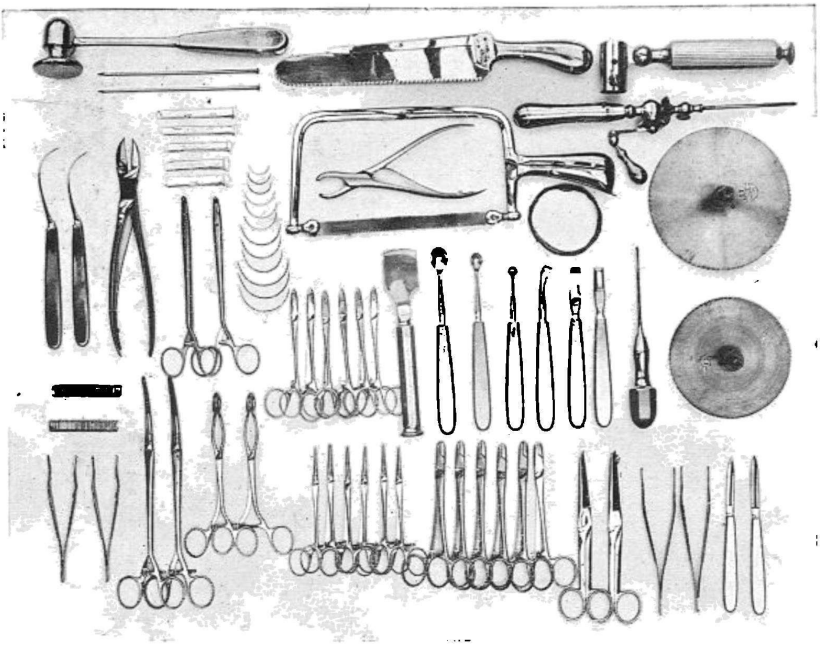

FIG. 505.

De droite à gauche et de bas en haut : 2 bistouris, 2 pinces à griffes; 2 paires de ciseaux, 6 pinces à mors courts et à griffes, de Doyen ; 6 pinces à griffes obliques et à anneaux, de Doyen, 2 pinces à mors ovalaires, 2 longues pinces courbes, 2 pinces à agrafes et des agrafes ;

2 scies circulaires, 1 perforateur à main, des rugines, des curettes simples et fenêtrées, 1 grand ostéotome de Championnière, 6 pinces porte-aiguilles de Doyen, des aiguilles assorties à chas fendu, 2 pinces porte-aiguilles à plateau excentré de Doyen, 1 pince coupante, 2 aiguilles à manche, de Doyen ;

1 perforateur mécanique, 1 scie à dos mobile, 1 rouleau de fil de maillechort tressé, 1 pince-gouge, des drains de verre ;

1 manche à inclinaison mobile, 1 scie à dos mobile, 2 broches d'acier, 1 maillet.

au traitement par la Phymalose buvable et injectable, combiné à l'immobilisation.

RÉSECTION DU GENOU

La résection du genou se fait soit dans les cas d'arthrite tuberculeuse suppurée rebelle, soit dans les cas d'ankylose de l'articulation à angle droit.

OPÉRATION

1er Temps. — Double incision ovalaire antérieure et transversale, circonscrivant la rotule, qui sera extirpée tantôt avec la peau, si elle est mobile, tantôt si elle est adhérente, avec les extrémités osseuses.

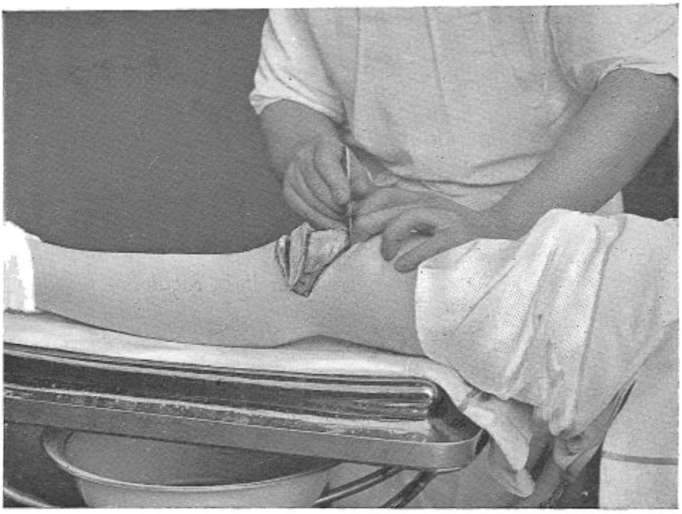

FIG. 506. — Résection du genou. 1er temps. Incisions cutanées au-dessus et au-dessous de la rotule.

Les deux incisions doivent se rejoindre à la partie postérieure des condyles fémoraux.

2e Temps. — Le bistouri repasse, jusqu'à l'os, dans les incisions et il ouvre la synoviale au-dessus de la rotule. L'aide du chirurgien luxe l'articulation, si elle est à demi ankylosée dans la rectitude, en provoquant une flexion brusque de la jambe sur la cuisse.

S'il y a ankylose du genou à angle droit, il est inutile de briser l'ankylose.

3e Temps. — Le chirurgien détermine exactement l'axe du fémur, et il sectionne cet os, au-dessus des condyles, parallèlement à la direction que devra présenter la surface tibiale. Le chirurgien doit tenir

compte de l'obliquité de l'axe du fémur de haut en bas et de dehors en dedans. On sait qu'il est nécessaire d'obtenir la soudure du tibia et

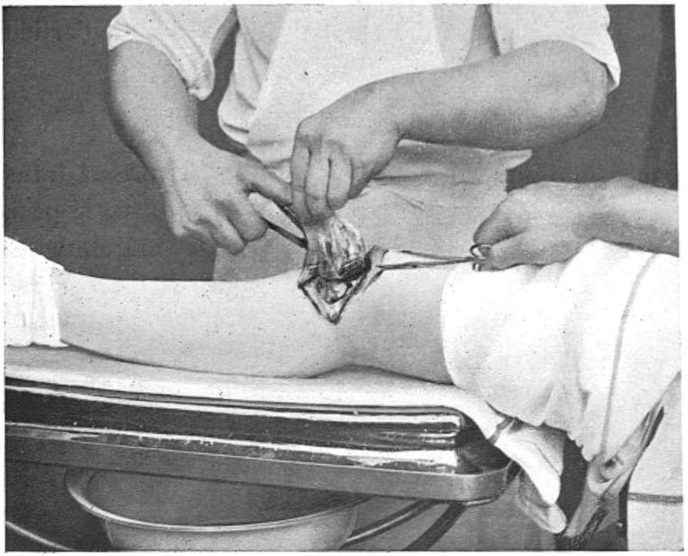

Fig. 507. — Id. Extirpation de la rotule.

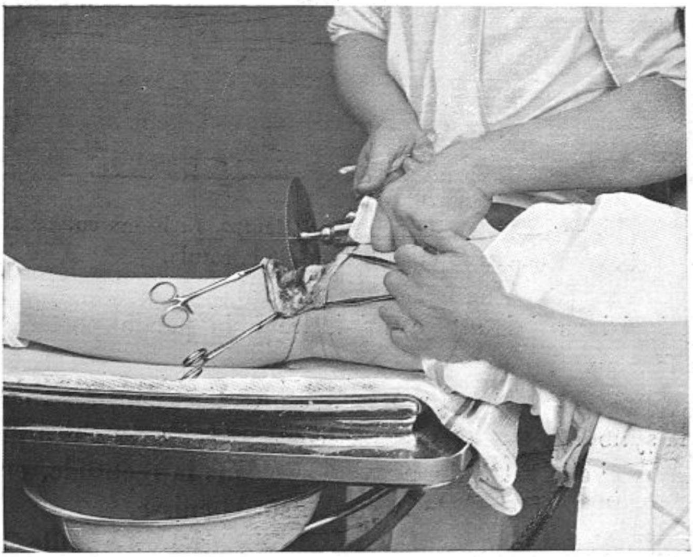

Fig. 508. — Id. Section du fémur avec la scie circulaire.

du fémur avec une flexion très légère de la jambe sur la cuisse. La section du fémur doit être obtenue parfaite du premier coup. Je la fais

habituellement avec la scie circulaire électrique de 15 centimètres de diamètre, plus rarement avec la scie à main et à dos mobile. La scie

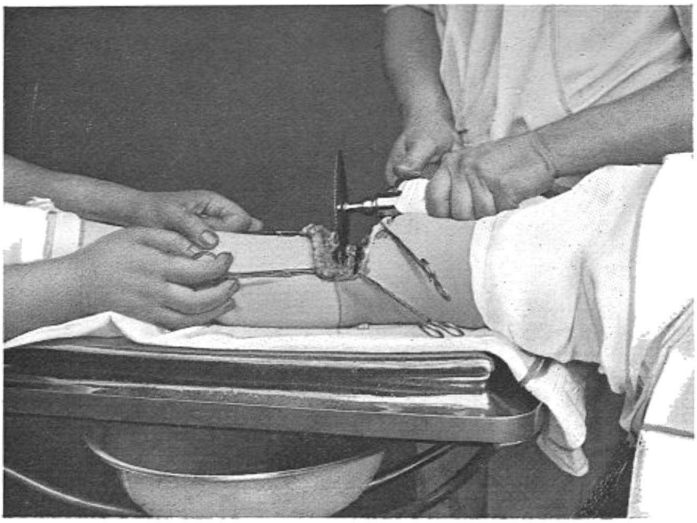

Fig. 509. — Id. Section du tibia avec la scie circulaire.

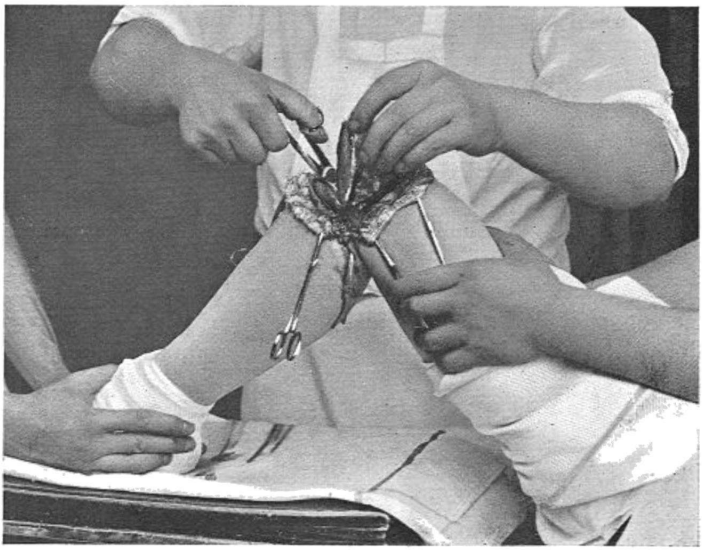

Fig. 510. — Id. Extirpation des extrémités osseuses, soudées par l'ankylose.

à amputation est défectueuse; elle exposerait à la confection d'une surface courbe, ce qui empêcherait la coaptation d'être satisfaisante.

Immédiatement après, on sectionne le tibia aussi haut que le comportent les lésions.

Fig. 511. — Id. Suture de la peau. Drainage.

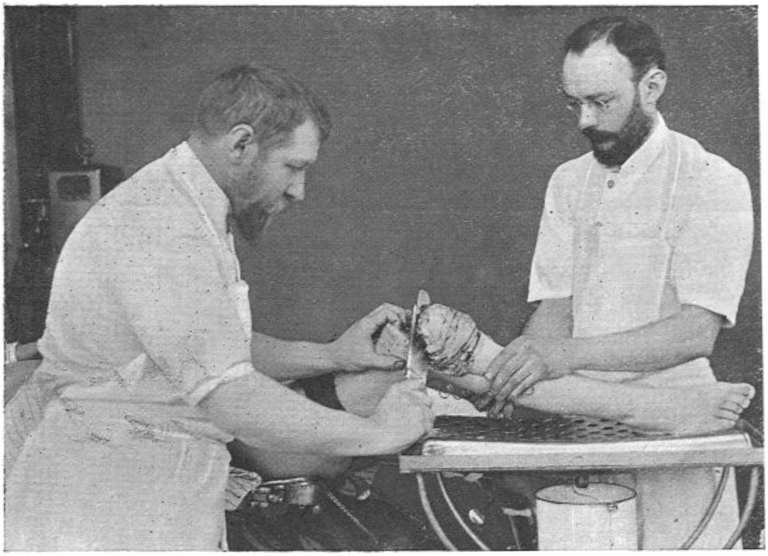

Fig. 512. — Autre cas. Résection du genou pour ankylose à angle obtus. Section du fémur avec la scie à dos mobile.

Il faut prendre garde, lorsqu'on sectionne le fémur et le tibia, de faire une échappée vers le creux poplité. Si la section n'est pas

tout à fait complète, on disjoint les extrémités osseuses avec le ciseau de Championnière et le maillet, et on les détache de leurs dernières connexions fibreuses avec les ciseaux.

4e Temps. — On ébarbe, s'il y a lieu, le bord postérieur de la section des deux os avec une pince coupante, et on résèque, avec la pince à griffes et les ciseaux, les tissus pathologiques qui existent encore

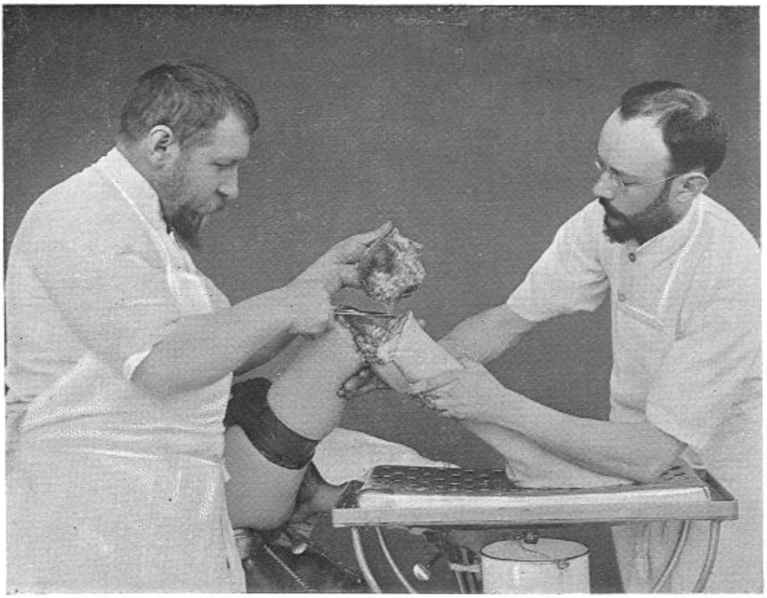

Fig. 513. — Id. Extirpation des extrémités osseuses du fémur et du tibia.

dans le champ opératoire. On curette les fistules, s'il en existe, on extirpe les points osseux suspects, et on fait la toilette de la plaie.

5e Temps. — Redressement du membre. On s'assure que la coaptation est parfaite et on pratique la suture de la peau. La suture osseuse est inutile.

Drainage et pansement circulaire compressif.

SOINS CONSÉCUTIFS

On applique par-dessus le pansement un appareil plâtré ou bien une simple gouttière. Si l'on pose un appareil plâtré, on interpose une feuille de gutta-percha entre le pansement et la tarlatane plâtrée. On peut ainsi entr'ouvrir la gouttière plâtrée et l'enlever pour changer le pansement; puis on la remet en place.

On obtient souvent la réunion immédiate sans avoir besoin de toucher au premier pansement.

S'il y a de la fièvre et si la plaie suinte, on enlèvera le premier pansement; on jugera alors s'il faut placer un appareil plâtré amovible ou fenêtré.

La consolidation se fait, chez l'enfant, à partir du 30e jour, chez l'adulte, à partir du 40e jour. On peut faire marcher le sujet avant que la soudure soit complète, à la condition de lui faire porter un appareil plâtré ou orthopédique convenable.

MALFORMATIONS CONGÉNITALES ET ACQUISES

Ces malformations, lorsqu'elles sont très accentuées, peuvent exiger, soit, si l'articulation est libre, l'ostéotomie simple ou cunéiforme supra-condylienne du fémur, soit, dans le cas d'ankylose en position vicieuse, la résection du genou.

OPÉRATIONS SUR LES VAISSEAUX POPLITÉS

Ligature de l'artère poplitée

OPÉRATION

1er Temps. — Incision cutanée verticale médiane de 8 centimètres dans l'axe du creux poplité et se terminant au pli du jarret. On évitera la veine saphène externe.

2e Temps. — Incision de l'aponévrose poplitée et découverte du faisceau vasculo-nerveux; le nerf est en dehors.

3e Temps. — Dénudation de l'artère, qui est en dedans de la veine et plus profonde qu'elle, passage du fil avec une pince courbe et ligature.

4e Temps. — Suture de la peau, drainage.

ANÉVRYSME POPLITÉ

Artérioraphie après ligature incomplète au dessus du sac

(Procédé de Doyen[1])

L'anévrysme poplité est un des plus fréquents. On le traitera par l'extirpation complète du sac, si la circulation supplémentaire est assurée; sinon on fera l'extirpation partielle du sac, suivie de l'arté-

1. Congrès international de médecine de Budapest, sept. 1909.

rioraphie après ligature incomplète de l'artère au-dessus du sac (procédé de Doyen).

On jugera facilement si la circulation supplémentaire existe : il suffit pour cela d'appliquer avant l'opération la bande d'Esmarch, sur la jambe maintenue verticale. Lorsqu'on a isolé la poche anévrysmale, on pince provisoirement le bout supérieur de l'artère avec une pince à mors élastiques, et on enlève la bande d'Esmarch. Si le pied reste exsangue au bout de 4 à 5 minutes, on ne peut pas compter sur la circulation collatérale ; on fera dans ce cas l'artérioraphie (voir t. III, p. 164 et suiv.).

Cette technique m'a donné un succès remarquable dans un anévrysme poplité considérable où le tronc tibio-péronier était resté perméable.

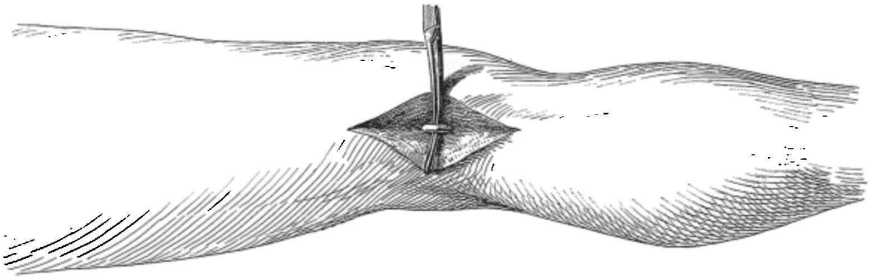

Fig. 514. — Ligature de l'artère poplitée.

Les artères du pied battaient, mais il ne s'était pas établi de circulation collatérale, de telle sorte qu'après le pincement de l'artère au-dessus du sac et l'ouverture du sac, la jambe demeura tout à fait exsangue. Aucune trace de circulation n'apparut. L'extirpation du sac entre deux ligatures était donc impraticable : il eût fallu ensuite amputer la cuisse.

L'artère poplitée fut reconstituée par le procédé que je viens de décrire, sur une longueur de 11 centimètres, après ligature incomplète au-dessus du sac, réduisant le vaisseau à la moitié de son calibre normal. Le compresseur fut enlevé après l'artérioraphie ; immédiatement après, la circulation se rétablit jusqu'à l'extrémité des orteils, avec battements manifestes de la pédieuse et de la tibiale postérieure. Cette opération a été suivie d'un succès complet ; il n'a persisté, des troubles antérieurs à l'opération, qu'un œdème considérable de la jambe, dû à l'oblitération complète de la veine poplitée, qui était réduite, au moment de l'intervention, à un cordon fibreux adhérent à la paroi du sac. J'ai pratiqué cette opération en mai 1909.

Reconstitution de la veine poplitée par transplantation veineuse animale

La persistance de cet œdème démontrant l'insuffisance de la circulation veineuse profonde, que la circulation veineuse superficielle se trouvait incapable de suppléer, j'ai tenté de rétablir une veine poplitée artificielle par la transplantation d'un segment veineux provenant d'un animal.

L'opération a été faite le 9 août 1909. Après avoir aseptisé la région cervicale d'un mouton, j'ai extirpé toute la jugulaire externe entre deux ligatures. J'ai dû lier 3 petites collatérales. Le segment veineux fut plongé dans une solution salée isotonique. Le malade avait été anesthésié pendant ce temps. Je fis une incision de 10 centimètres pour découvrir les veines tibio-péronières. Ce temps opératoire fut très laborieux, car leurs parois étaient artérialisées, et les veines étaient atteintes d'endo-phlébite oblitérante. Une des deux veines était seule perméable; l'introduction d'un stylet cannelé dans le bout périphérique permit au sang de s'écouler au dehors. Je pus constater en même temps les battements de l'artère tibio-péronière.

Je fis ensuite une incision fémorale postérieure pour aller rechercher l'extrémité inférieure de la veine fémorale au canal de Hunter. Cette découverte fut aussi très difficile, par suite de la présence des tissus fibreux cicatriciels.

La veine du mouton, dont la longueur était de 25 centimètres, fut d'abord ouverte à ses deux extrémités et vidée du sang qu'elle contenait. Trois anses de fil furent passées à chaque extrémité. La veine tibio-péronière fut coupée en travers et je pratiquai une anastomose termino-terminale par invagination de la veine tibio-péronière dans la veine du mouton, qui fut suturée à la tunique externe de la première

Introduisant une longue pince courbe dans la plaie fémorale, je traversai les tissus du creux poplité, et je saisis dans la plaie tibiale l'extrémité supérieure de la veine du mouton, qui fut amenée ainsi au contact de l'extrémité de la veine fémorale. Cette veine fut incisée longitudinalement et je la suturai à l'extrémité terminale de la veine jugulaire du mouton après résection de la partie exubérante.

Les deux plaies furent réunies et drainées chacune par deux drains de verre. Pansement légèrement compressif. Le résultat de cette opération fut très satisfaisant; la circulation profonde se rétablit immédiatement et la jambe diminua de volume, au point d'acquérir un diamètre inférieur à

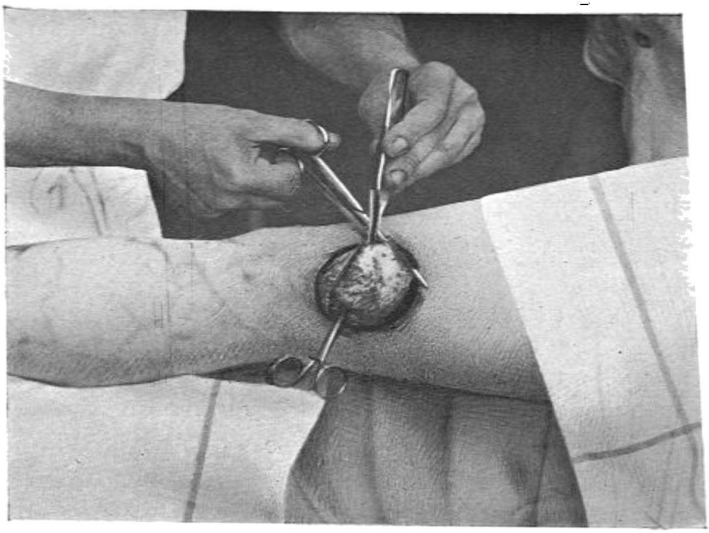

FIG. 515. — Fibrome de l'aponévrose du creux poplité; la tumeur fut extirpée avec une certaine étendue de peau amincie et adhérente. La réunion de la plaie étant impossible en raison de la perte de substance, je dus pratiquer deux incisions latérales libératrices.

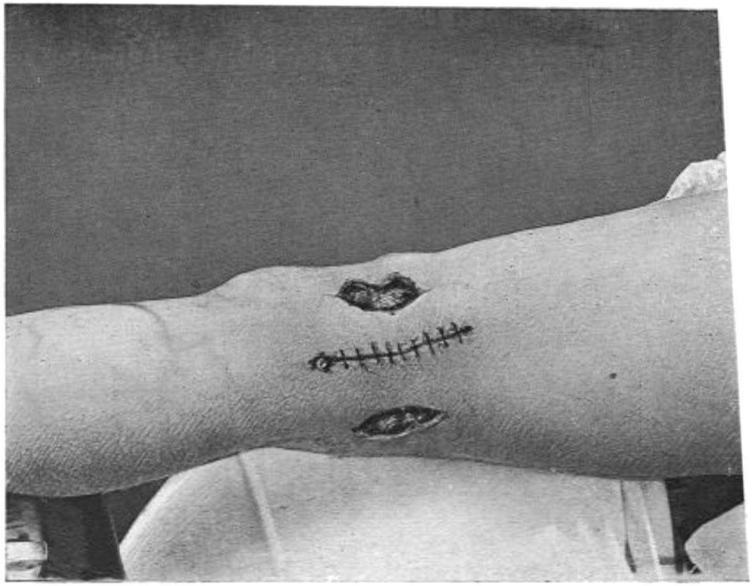

FIG. 516. — Id. Suture de la plaie après deux incisions verticales libératrices au delà des limites du champ opératoire.

celle du côté opposé. Cette transplantation veineuse a été suivie du rétablissement de la circulation entre la jambe et la cuisse. Le segment veineux transplanté avait, sur le malade opéré, 20 centimètres de longueur.

TUMEURS

TUMEURS BÉNIGNES

FIBROME DU CREUX POPLITÉ

J'ai observé un volumineux fibrome du creux poplité, développé aux dépens de l'aponévrose. La peau, très amincie, a dû être partiellement sacrifiée. Deux incisions libératrices ont permis de suturer la plaie médiane (fig. 515 et 516).

TUMEURS MALIGNES

OSTÉOSARCOME

L'ostéosarcome de l'extrémité supérieure du tibia peut envahir l'articulation du genou. Cette lésion exige l'amputation de la cuisse.

On ne pourrait tenter l'Électro-coagulation que si l'on avait la bonne fortune de faire le diagnostic au moment où la tumeur est encore très limitée.

OPÉRATIONS SUR LA JAMBE

LÉSIONS TRAUMATIQUES

PLAIES

Les plaies des parties molles ne méritent pas de mention spéciale. Si la plaie est profonde, l'on fera l'hémostase et, s'il y a lieu, la suture nerveuse.

FRACTURES

Fractures simples

Les fractures simples des deux os se font en général sur un plan très oblique de dehors en dedans et d'arrière en avant. J'emploie généralement l'appareil plâtré. Je place d'abord une semelle plantaire, et je maintiens la jambe, le genou et la cuisse jusqu'au tiers supérieur par une longue attelle bilatérale en étrier qui forme gouttière par suite de l'imbrication de ses deux lèvres postérieures. Au lieu de raser la jambe on l'enduit de vaseline, puis on la recouvre d'une bande de tarlatane non apprêtée.

Il est avantageux de placer l'appareil sous l'anesthésie, afin de faire une bonne réduction. On place la jambe presque verticalement; on dispose la semelle et puis par-dessus l'attelle unique en étrier, qu'un aide tend en maintenant ses deux extrémités sur les régions antéro-latérales interne et externe du tiers supérieur de la cuisse. Un autre aide maintient les deux bords antérieurs de l'attelle au niveau du genou, à un centimètre environ en dehors de la rotule. On imbrique alors avec soin les deux bords postérieurs, qui empiètent l'un sur l'autre, très peu à la partie supérieure de la cuisse, et davantage à partir du genou. On prendra soin d'envelopper avec précaution le talon; on pourra faire en ce point deux incisions latérales sur la tarlatane plâtrée.

On place alors la bande de toile; on enveloppe d'abord le pied, qu'on place en flexion forcée et en adduction légère, puis on roule la bande en faisant des « renversés » jusqu'à la partie supérieure de l'appareil.

On replace le membre horizontalement, on pratique l'extension et la contre-extension et on maintient le membre dans cette position pendant 15 minutes environ, jusqu'à ce que le plâtre soit sec. Le pied sera placé dans la flexion forcée.

On retire la bande de toile, qui est humide, et on la remplace par une bande sèche.

On devra vérifier la réduction au bout de huit ou dix jours, c'est-à-dire avant que la consolidation soit suffisante, afin que l'on puisse encore remédier à une réduction défectueuse. Il n'y a aucun inconvénient à enlever l'appareil pour faire une radiographie; on fera ensuite un nouvel appareil plâtré.

On vérifiera la réduction vers le quinzième jour, époque où le cal est encore mou, et on laissera l'appareil jusqu'au quarantième jour.

Fracture de Dupuytren

La fracture de l'extrémité inférieure du péroné ou fracture de Dupuytren, qui se complique généralement de subluxation du pied en dehors, se traite par le même appareil : on fera remonter le plâtre au tiers inférieur de la cuisse, et on réduira en plaçant le pied dans la *flexion et l'adduction forcées*.

La consolidation est généralement complète au bout de dix jours pour la fracture du péroné, au bout de quarante jours pour la fracture des deux os ; mais il faut compter plusieurs semaines encore pour *la* rééducation de la marche.

FRACTURE COMPLIQUÉE

Lorsque la plaie est très petite et que l'extrémité osseuse qui a perforé la peau ne paraît pas infectée, on tamponne la plaie avec une compresse aseptique, après désinfection de la peau périphérique avec le sublimé à 2 p. 1 000. La teinture d'iode est dangereuse, car, si elle pénètre dans la plaie, elle empêche la réunion et favorise la suppuration. On fera tous les jours, pendant plusieurs jours, une injection de 10 ou 20 centimètres cubes de Mycolysine.

Si la fracture est comminutive et si le fragment supérieur est infecté, il faut réséquer l'extrémité de ce fragment et enlever les esquilles, après avoir incisé la peau longitudinalement. On tamponne après avoir placé des drains, et l'on installe l'irrigation continue comme je l'ai indiqué pour les fractures compliquées de la cuisse. On ne fera la réduction que quand les accidents infectieux auront disparu.

On agira de même pour les plaies par armes à feu.

LÉSIONS INFLAMMATOIRES

LÉSIONS INFLAMMATOIRES AIGUËS

PHLEGMON

Les phlegmons de la jambe ne prêtent à aucune considération spéciale. On instituera le traitement général par la Mycolysine buvable et injectable, et on se tiendra prêt à évacuer le pus dès qu'il sera collecté. Le foyer se réduit généralement, sous l'influence de cette médication, dans des proportions notables.

OSTÉOMYÉLITE INFECTIEUSE

L'ostéite épiphysaire aiguë est particulièrement fréquente au niveau du tibia. Elle affecte de préférence les cartilages épiphysaires inférieurs ; elle peut s'étendre à une partie de la diaphyse et même à toute la diaphyse et le canal médullaire peut être infiltré de pus dans toute sa hauteur. On fera chaque jour, dès les premiers symptômes, une injection de 10 à 20 centimètres cubes de Mycolysine.

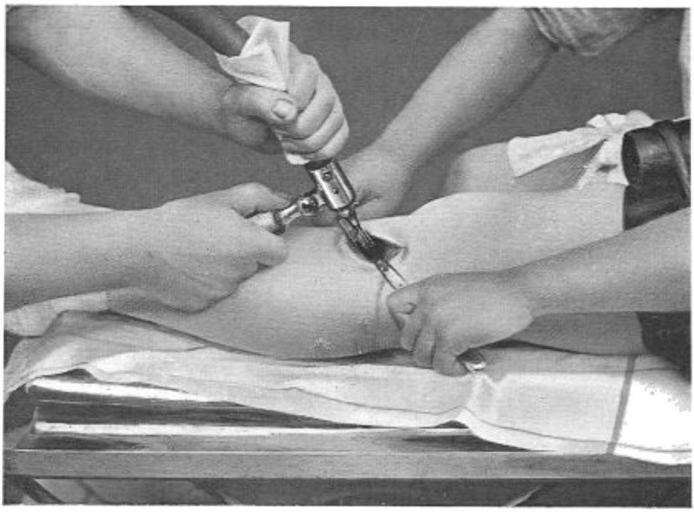

Fig. 517. — Évidement de l'apophyse supérieure du tibia, pour la recherche d'une balle allemande de la guerre de 1870.

Si l'infection ne cède pas à cette médication, on se tiendra prêt à pratiquer l'évidement du tibia, qui devra être fait sur toute la hauteur du foyer infectieux.

ÉVIDEMENT DU TIBIA

A. — Épiphyse supérieure

L'évidement de l'épiphyse supérieure du tibia est indiqué dans certains cas d'inflammation localisée au cartilage épiphysaire supérieur. Je l'ai pratiqué également pour l'ablation d'un corps étranger.

Le premier malade chez lequel j'ai fait l'évidement juxta-épiphysaire de l'extrémité supérieure du tibia était un jeune homme de 15 ans, que l'on traitait depuis deux ans pour une tumeur blanche du genou. Ce jeune homme ne présentait aucune trace de tuberculose, mais il

était atteint d'une inflammation subaiguë et récidivante, non suppurée, des cellules spongieuses juxta-épiphysaires de la diaphyse. La crise douloureuse était caractéristique ; l'opération a été suivie de guérison complète.

OPÉRATION

La technique de l'évidement osseux a été décrite dans le tome III, page 378 et suivantes.

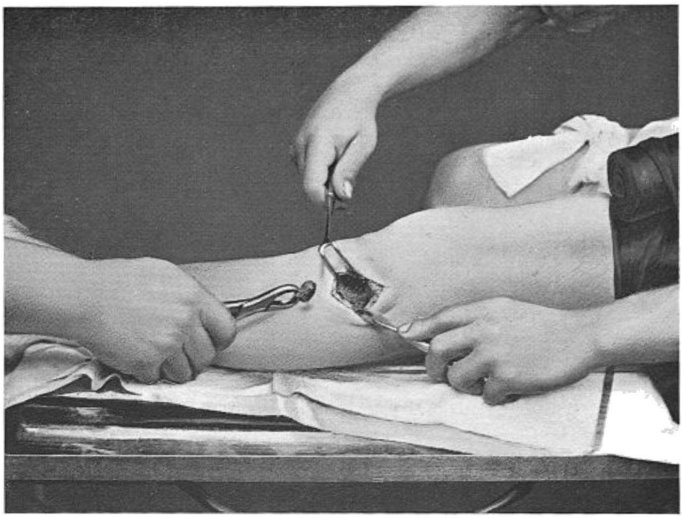

FIG. 518. — Id. On voit la cavité creusée avec la mortaiseuse électrique et le projectile, saisi avec la pince-gouge.

On perforera l'os soit avec le trépan à cliquet, soit avec la fraise conique. L'épiphyse étant formée de tissu spongieux, on peut pratiquer l'évidement avec le trépan et la grande fraise cylindro-sphérique de 20 millimètres, puis on agrandit la cavité avec la curette osseuse.

Je préfère l'instrumentation électrique. L'os est perforé avec la fraise conique, et l'évidement est terminé avec la mortaiseuse cylindro-sphérique de 12 millimètres de diamètre.

Les figures 517 et 518 montrent l'extraction d'une balle allemande de la guerre de 1870, qui avait séjourné trente ans et huit mois dans le tibia[1].

Le projectile a été repéré par la radiographie ; il se trouvait à quelques millimètres seulement du cartilage articulaire. Je l'ai extrait après évidement de l'os avec la mortaiseuse électrique.

1. *Revue crit. de méd. et de chir.*, n° 11, 1901, p. 101.

B. — Évidement de la diaphyse

Que l'évidement doive se faire sur une longueur de 6 à 8 centimètres seulement ou bien sur toute la longueur de la diaphyse, la

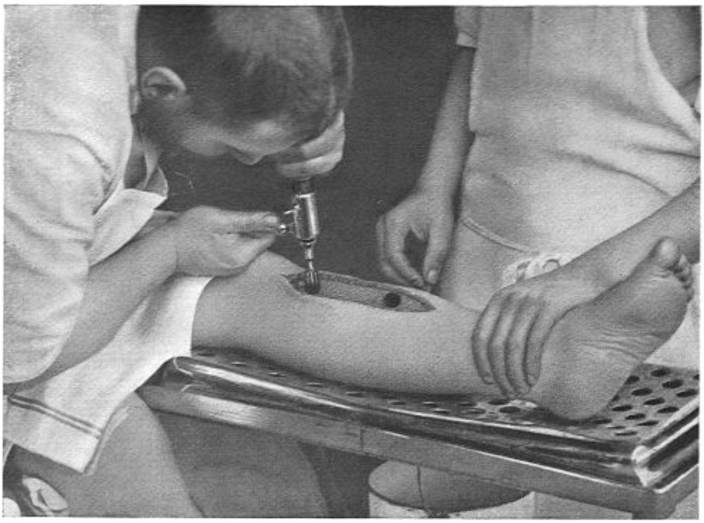

Fig. 519. — Évidement de la diaphyse du tibia pour ostéomyélite. Perforation de l'os aux deux extrémités de la région altérée.

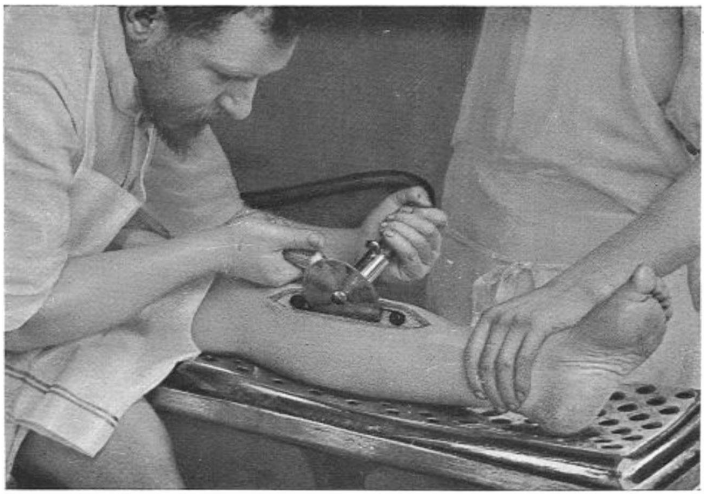

Fig. 520. — Id. Double section longitudinale avec la scie circulaire.

technique est identique. Tantôt il s'agit d'une ostéomyélite aiguë ou subaiguë, tantôt il s'agit d'un cas ancien et fistuleux, où il faut extirper un ou plusieurs séquestres.

OPÉRATION

Temps préliminaire. — Application de la bande élastique sur la cuisse.

1er Temps. — Découverte de la face interne du tibia.

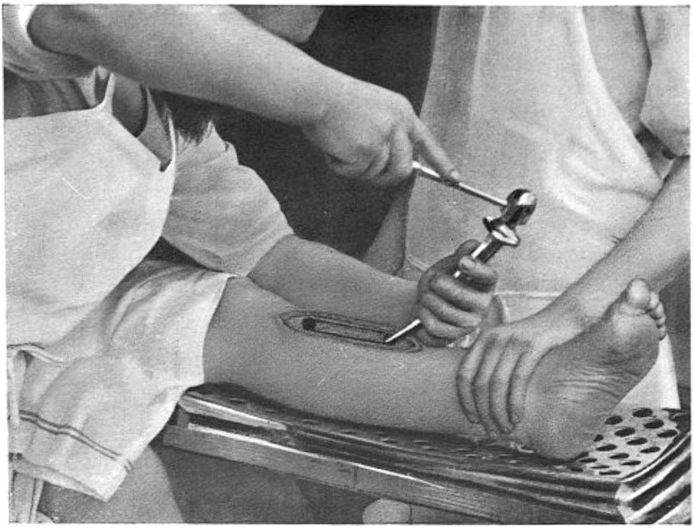

FIG. 521. — Id. Extirpation de la lame externe de l'os avec la gouge et le maillet.

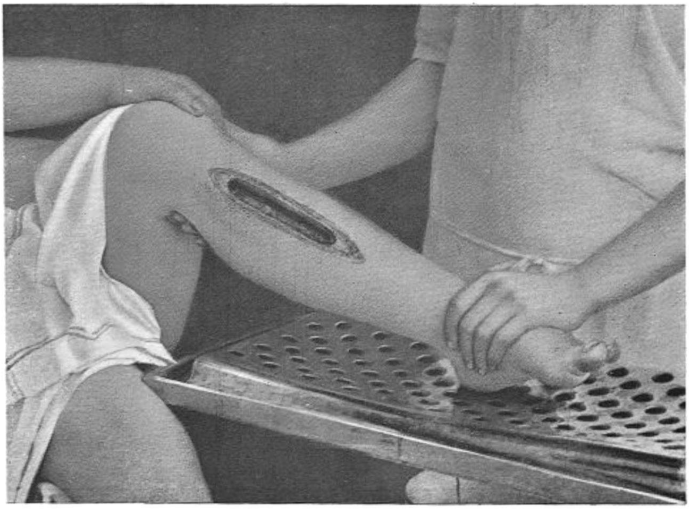

FIG. 522. — Id. L'évidement osseux est terminé. Aspect de la cavité, qui va être tamponnée.

2e Temps. — Perforation du tibia avec la fraise conique en haut et en bas de la plaie.

3e Temps. — Double section longitudinale de la diaphyse, tangente aux bords externe et interne des deux orifices circulaires, et ablation du fragment ainsi délimité avec la gouge et le maillet.

4e Temps. — Mortaisage du centre de l'os avec la mortaiseuse électrique. On enlève les séquestres, et on rabote tous les points suspects.

5e Temps. — Toilette de la plaie. Tamponnement.

LÉSIONS INFLAMMATOIRES CHRONIQUES

TUBERCULOSE

La tuberculose des parties molles se traite par l'extirpation ou par le curetage ; on fait ensuite l'aéro-cautérisation. La tuberculose osseuse se traite par l'évidement ; la technique est la même que dans l'ostéomyélite.

On instituera le traitement général par la Mycolysine et par la Phymalose combinées.

MALFORMATIONS CONGÉNITALES ET ACQUISES

MALFORMATIONS CONGÉNITALES

BRIDE CIRCULAIRE CONGÉNITALE DE LA JAMBE

J'ai eu l'occasion d'opérer un jeune enfant atteint de bride circulaire cutanée du tiers inférieur de la jambe. Il existait un sillon de plus d'un centimètre de profondeur et le pied semblait voué à l'amputation spontanée. J'ai circonscrit ce sillon cutané entre deux incisions circulaires, j'ai sectionné la bride, et j'en ai fait l'ablation. Le rétrécissement n'atteignait pas l'aponévrose. La réunion circulaire de la peau a donné un excellent résultat et l'étranglement ne s'est pas reproduit (fig. 523 à 526).

INCURVATION RACHITIQUE

On remédiera à la déformation soit par l'ostéotomie simple, soit par l'ostéotomie cunéiforme.

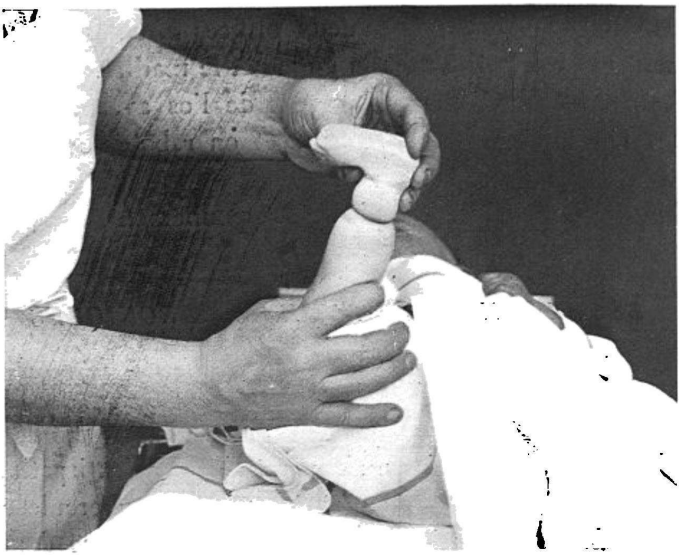

Fig. 523. — Bride circulaire congénitale très profonde de la partie inférieure de la jambe, chez un enfant de huit mois. L'étranglement était progressif et il évoluait avec une grande rapidité, de telle manière que l'amputation spontanée semblait inévitable.

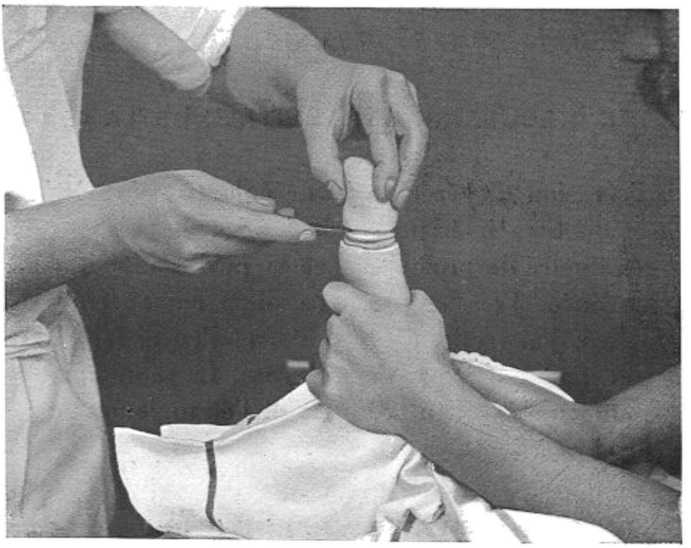

Fig. 524. — Id. Section circulaire de la peau au-dessus et au-dessous du sillon, dont la profondeur n'est pas suffisamment visible sur la photographie.

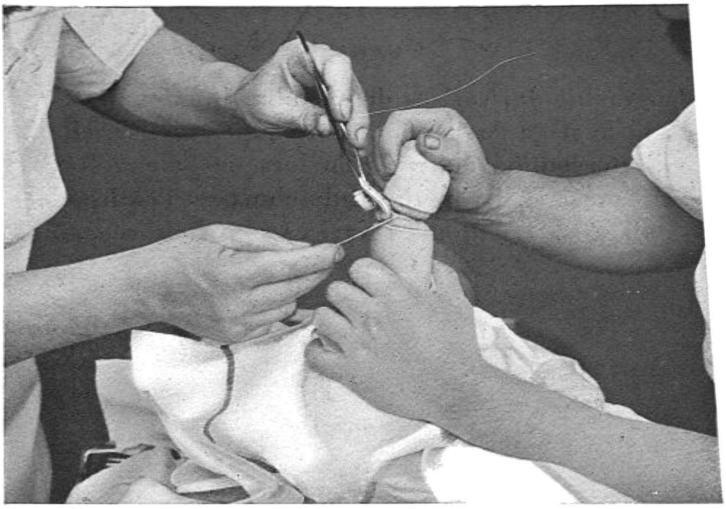

Fig. 525. — Id. Après la section circulaire de la peau et du tissu adipeux sous-cutané au-dessus et au-dessous du sillon, j'ai pratiqué l'ablation circulaire de la bride cutanée, qui a été coupée verticalement. Tous les tissus fibreux ont été ensuite extirpés avec le plus grand soin.

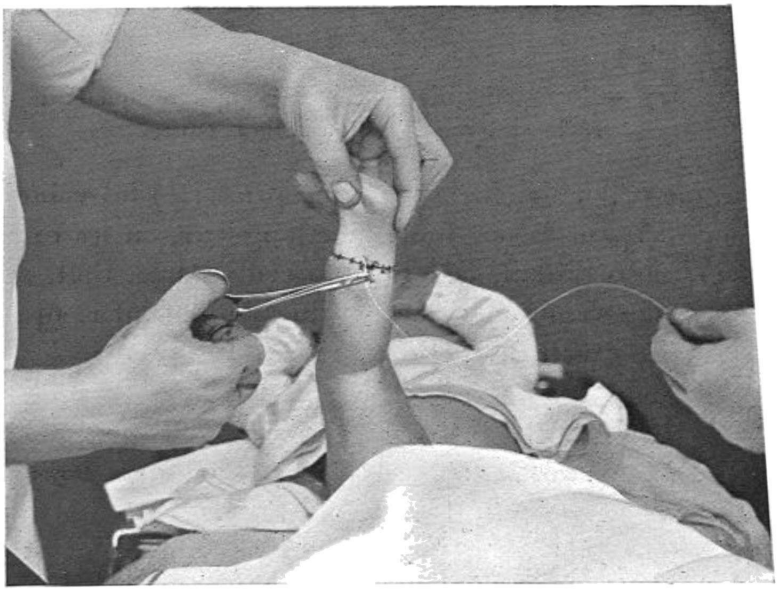

Fig. 526. — Id. La bride fibreuse vient d'être extirpée. Je procède à la suture circulaire de la peau. Le membre reprend immédiatement un aspect normal.

MALFORMATIONS ACQUISES

VARICES

La topographie des varices du membre inférieur est très variable. Quel que soit le siège des phlébectasies superficielles, elles sont justiciables de l'intervention chirurgicale lorsque la circulation profonde est demeurée normale. La méthode de choix est l'extirpation complète des veines dilatées. Lorsque les varices sont localisées, on extirpe les

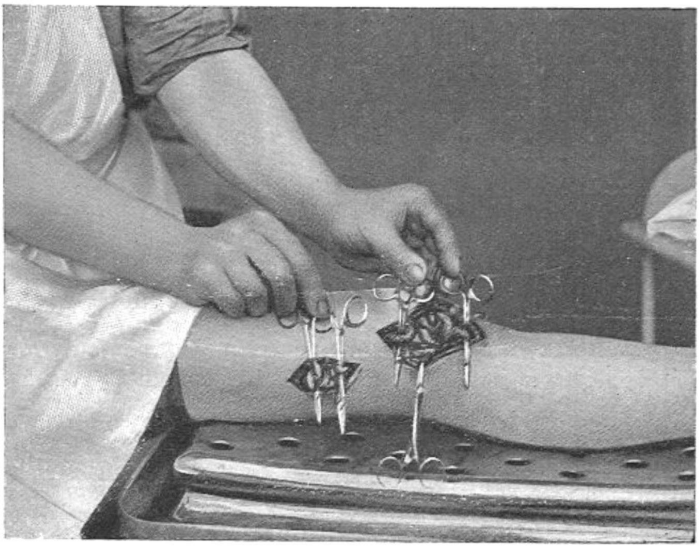

FIG. 527. — Extirpation de deux gros groupes variqueux de la région interne du genou et de la cuisse.

pelotons veineux par des incisions appropriées. Si les veines superficielles sont variqueuses sur toute leur longueur, on les extirpera par de petites incisions distantes de 12 à 20 centimètres. Cette extirpation « en tunnel » des veines variqueuses du membre inférieur donne un résultat plastique excellent.

Extirpation des veines variqueuses par la méthode sous-cutanée (Procédé de Doyen)

OPÉRATION

1er Temps. — Incisions successives, de 4 à 5 centimètres chacune, sur le trajet du vaisseau variqueux.

2e Temps. — Isolement du vaisseau variqueux au niveau de chacune des incisions. Le tronc veineux intermédiaire est libéré de ses adhé-

rences celluleuses avec une longue pince courbe, introduite sous la peau, d'une incision vers l'incision voisine, et agissant par divulsion. On lie le bout supérieur, on coupe la veine au-dessous de la pince,

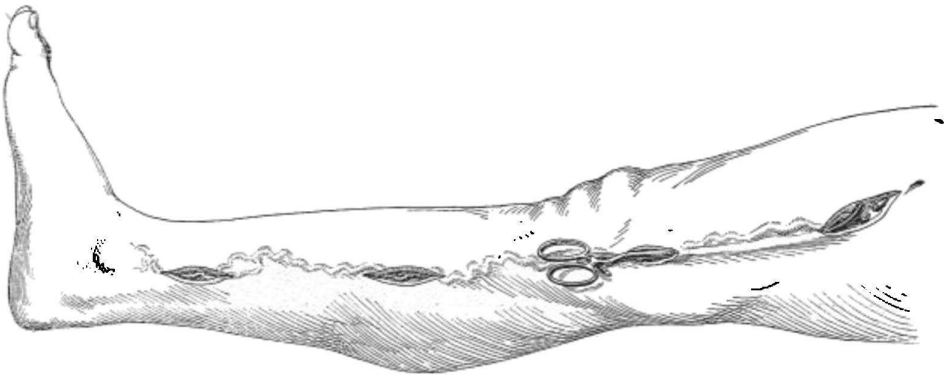

Fig. 528. — Extirpation « en tunnel » de la veine saphène interne variqueuse; première prise avec la pince courbe.

on introduit le bout inférieur entre les mors de la pince courbe, qui suit le trajet du vaisseau, et on l'arrache en retirant l'instrument.

3e *Temps*. — On répète cette manœuvre autant de fois qu'il le

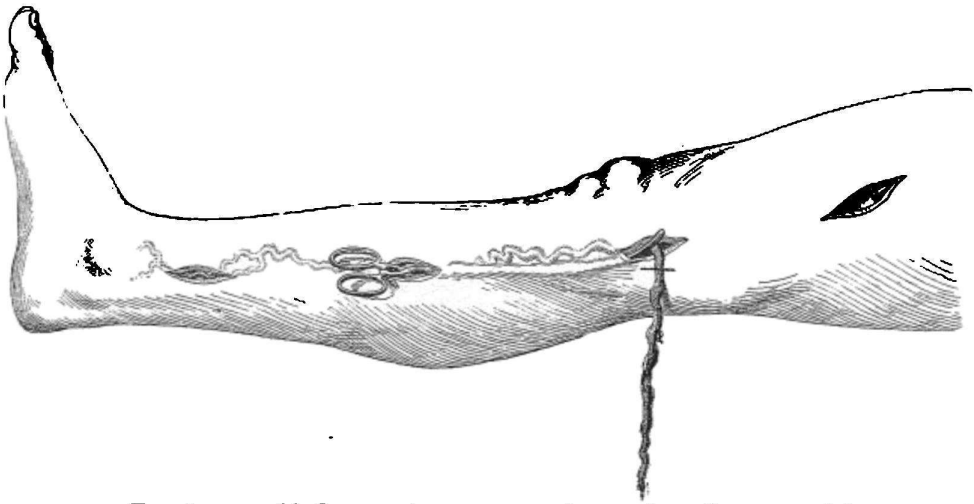

Fig. 529. — Id. Le premier segment veineux vient d'être arraché; la pince, par un second tunnel, va continuer l'extirpation de la veine.

faut pour extirper les varices principales. Par ce procédé, on lie simplement le bout supérieur et le bout inférieur de la veine extirpée.

4e *Temps*. — Suture des incisions cutanées. Pansement compressif.

On peut extirper, grâce à cette technique et par un très petit

nombre d'incisions de minime étendue, la totalité des veines sous-cutanées variqueuses du membre inférieur, depuis les malléoles jusqu'à l'arcade crurale.

TRANSPLANTATION TENDINEUSE DANS LA PARALYSIE INFANTILE

La paralysie des péroniers latéraux, du tibial antérieur et des extenseurs des orteils peut être combattue avec succès par la greffe tendineuse. On recherche de préférence, pour la transplantation tendineuse, le tendon du tibial postérieur et les tendons fléchisseurs des orteils.

OPÉRATION

1er Temps. — Incision verticale de 10 centimètres, en arrière de la malléole externe, et découverte du bord externe du tendon d'Achille.

2e Temps. — Ouverture de la gaine des muscles profonds et découverte des tendons qui serviront à la transplantation : on choisira les deux tendons les plus résistants du groupe des fléchisseurs et le tendon du tibial postérieur.

3e Temps. — Le tendon du tibial postérieur est coupé le plus bas possible. On fait une incision antérieure, dans l'espace tibio-péronier, au-dessus de l'articulation tibio-tarsienne et on perfore très obliquement, de bas en haut, le ligament inter-osseux avec une pince courbe, qui saisit et attire en avant le tendon du tibial postérieur. On divise ce tendon en deux parties, qui sont suturées, l'une au tendon terminal du tibial antérieur, l'autre à l'ensemble des tendons extérieurs des orteils.

4e Temps. — On sectionne aussi bas que possible les deux tendons fléchisseurs que l'on a choisis, puis on prolonge l'incision externe jusque dans la gouttière du cuboïde, où l'on découvre les tendons péroniers. On avive ces tendons latéralement et on les anastomose avec les tendons fléchisseurs des orteils, soit par simple juxtaposition, soit après transfixion en un ou plusieurs points.

5e Temps. — Toilette du champ opératoire. Suture des incisions cutanées. Pansement compressif.

La cicatrice tendineuse est solide au bout de 15 à 20 jours. On procède alors à la rééducation des mouvements.

PSEUDARTHROSE DE LA JAMBE

Suture osseuse

1er Temps. — Incision longitudinale antéro-interne sur une longueur suffisante pour bien découvrir la pseudarthrose.

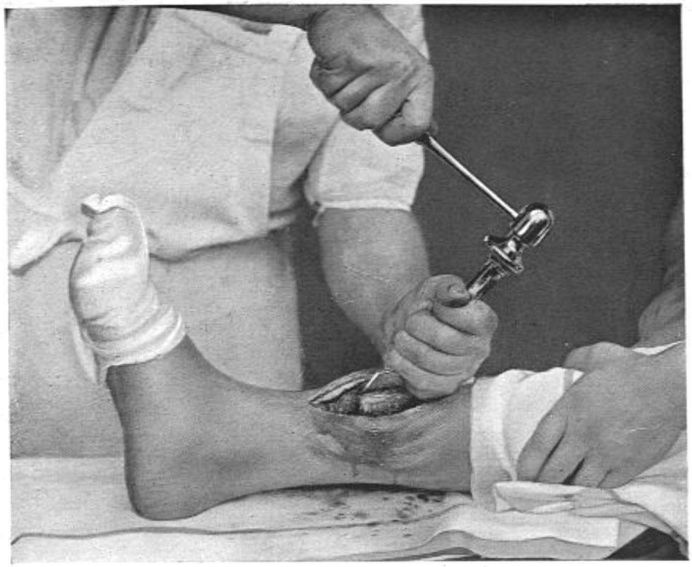

Fig. 530. — Pseudarthrose de la jambe avec chevauchement de fragments. Dislocation de la pseudarthrose avec le grand ciseau à ostéotomie de Championnière. Cette opération se fait après application de la bande élastique, pour éviter le suintement sanguin, qui obscurcirait le champ opératoire.

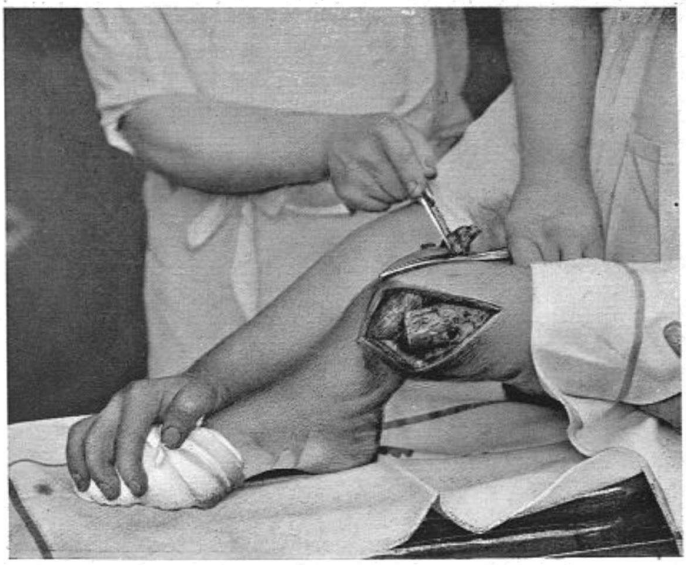

Fig. 531. — Id. On procède à la résection du cal vicieux du péroné; les deux bouts du tibia ont été avivés avec la scie et ils se trouvent préparés pour la suture osseuse.

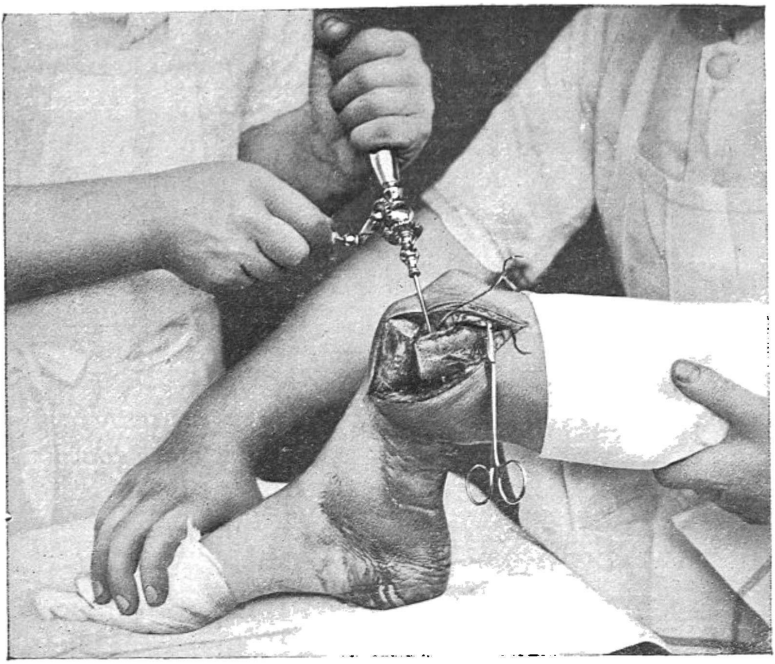

Fig. 532. — Id. Perforation du bout supérieur du tibia avec le perforateur mécanique de Collin et premier passage du fil métallique. Le meilleur matériel pour la suture osseuse est un faisceau de fils de maillechort dorés et tordus en forme de cordelette.

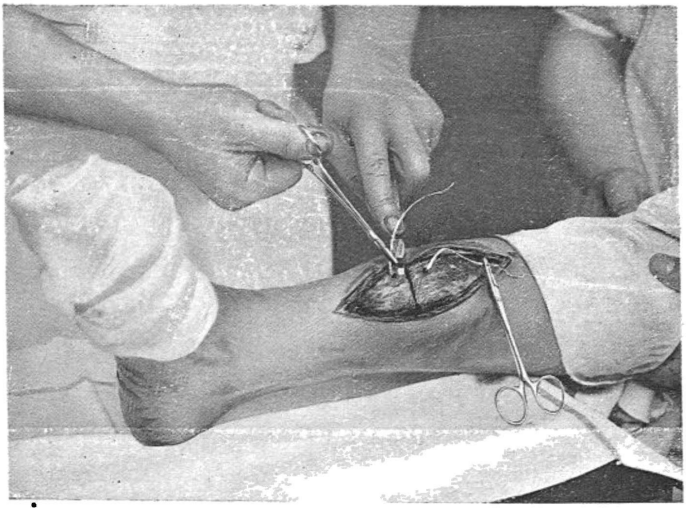

Fig. 533. — Id. Le fil de métal vient d'être passé dans le bout inférieur et la coaptation est faite; on tend le fil métallique avec une pince et il ne reste plus qu'à le fixer par la torsion.

2e *Temps.* — Dislocation de la pseudarthrose avec le ciseau de Championnière et le maillet.

On néglige généralement le péroné. On pourra le traiter comme le tibia si la suture de cet os semble nécessaire.

3e *Temps.* — Section transversale des extrémités osseuses et perforation des deux bouts du tibia pour la pose des fils métalliques. Les fils les plus résistants sont des fils de maillechort dorés et tordus en faisceaux.

4e *Temps.* — Coaptation des extrémités osseuses, et torsion des fils métalliques.

5e *Temps.* — Suture de la peau.

Pansement compressif. Gouttière ou appareil plâtré.

MÉTHODE DES PLAQUES MÉTALLIQUES VISSÉES

La réunion osseuse avec les plaques métalliques fixées dans la diaphyse à l'aide de vis spéciales, suivant la technique de Lane, a donné entre ses mains d'excellents résultats.

Je n'ai jamais employé cette méthode, la suture osseuse ordinaire m'ayant toujours donné satisfaction.

TUMEURS

TUMEURS BÉNIGNES

LIPOME — MYXOME

Le lipome simple ou myxomateux sous-cutané s'observe à la jambe. Il faut détruire cette tumeur très tôt, car elle peut subir la transformation maligne. On fera, si la tumeur est suffisamment limitée, l'Électro-coagulation thermique.

TUMEURS MALIGNES

Le myxome malin de la jambe débute généralement sous la peau. L'aponévrose est bientôt envahie, ainsi que les gaines tendineuses, puis les muscles. Ce genre de myxome est particulièrement malin et il exige l'amputation de la cuisse. L'Électro-coagulation n'est applicable qu'au début de la maladie; en effet, lorsque la tumeur a diffusé dans les couches musculaires, il devient impossible d'atteindre tous ses prolongements sans détruire le membre.

LIGATURE DES ARTÈRES DE LA JAMBE

1° Tibiale antérieure

OPÉRATION

1er Temps. — Incision cutanée verticale de 7 centimètres, à deux travers de doigt en dehors du bord interne du tibia.

2e Temps. — Incision de l'aponévrose. On pénètre dans le premier interstice musculaire à partir du tibia.

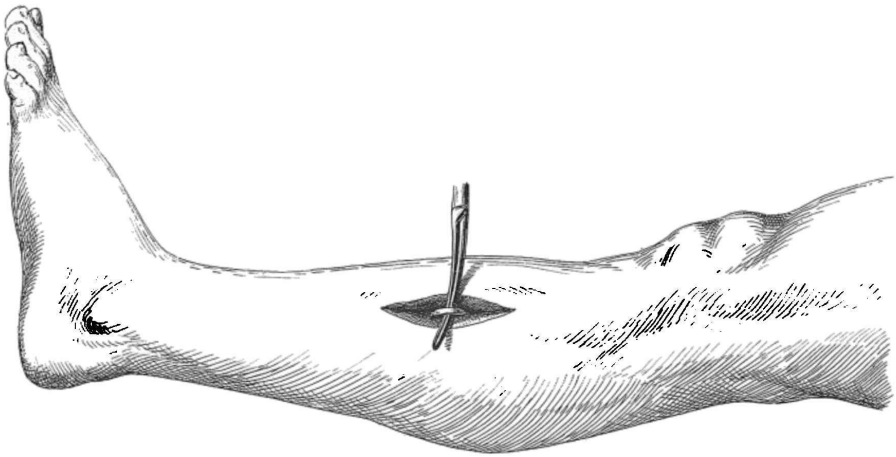

Fig. 534. — Ligature de l'artère tibiale antérieure à la partie moyenne de la jambe.

3e Temps. — Dénudation de l'artère, qui est profondément située au contact de l'aponévrose. Passage du fil avec une pince courbe. Ligature.

4e Temps. — Suture de la peau. Drainage.

2° Tibiale postérieure

A. Au milieu de la jambe

OPÉRATION

1er Temps. — Incision verticale de 7 centimètres, à deux travers de doigt en arrière du bord interne du tibia.

2e *Temps.* — Incision de l'aponévrose. Découverte du bord du jumeau interne et incision du soléaire. Découverte de l'aponévrose profonde et de l'artère.

3e *Temps.* — Dénudation de l'artère. Ligature.

4e *Temps.* — Suture de la peau. Drainage.

B. En arrière de la malléole

OPÉRATION

1er *Temps.* — Incision verticale de 4 centimètres, à égale distance du bord postérieur de la malléole interne et du tendon d'Achille.

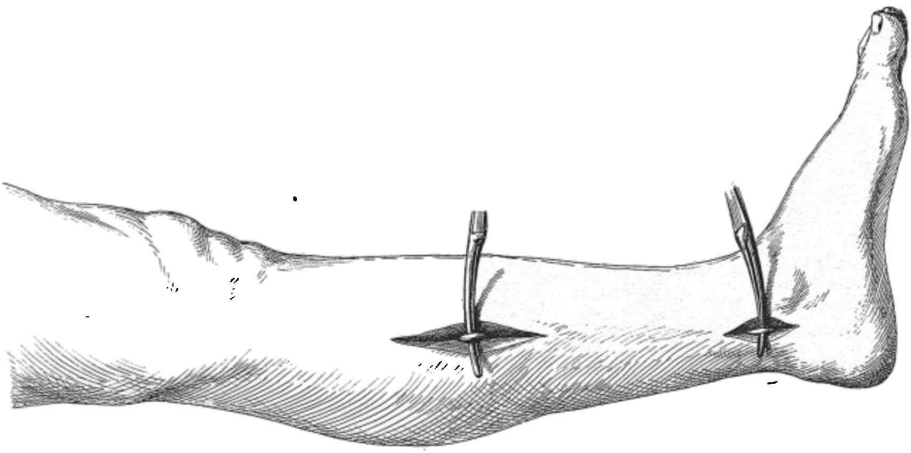

Fig. 535. — Ligature de l'artère tibiale postérieure à la partie moyenne de la jambe et derrière la malléole interne.

2e *Temps.* — Incision de l'aponévrose et découverte de l'artère, que l'on doit chercher en se dirigeant vers la malléole.

3e *Temps.* — Dénudation de l'artère. Ligature.

4e *Temps.* — Suture de la peau. Le drainage est inutile.

AMPUTATION DE LA JAMBE

1° Au tiers supérieur

L'amputation de la jambe au lieu dit d'élection, c'est-à-dire à quatre travers de doigt au-dessous de la tubérosité antérieure du tibia, doit se faire par la méthode circulaire.

OPÉRATION

1er Temps. — Section circulaire de la peau, légèrement oblique en bas et en arrière, à quatre ou cinq travers de doigt du point où l'on sectionnera le tibia.

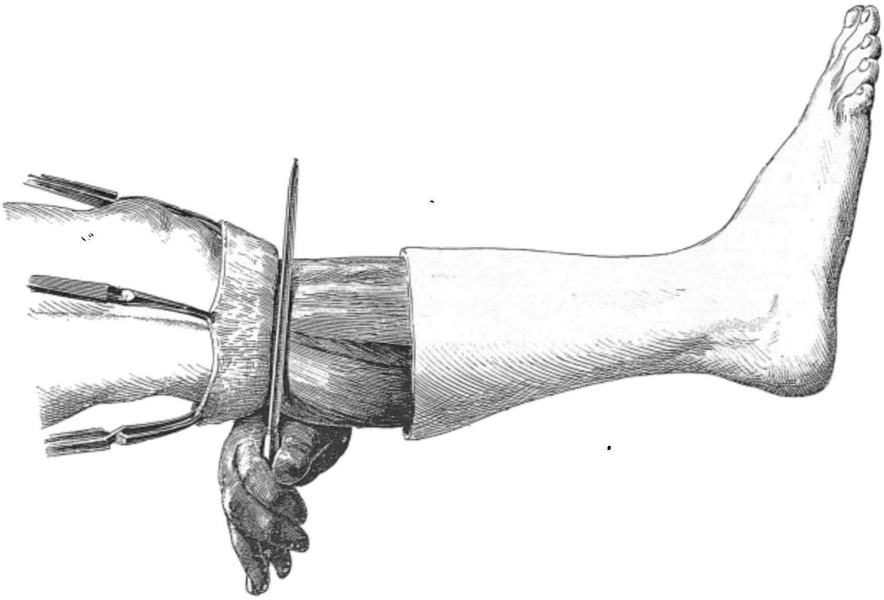

Fig. 536. — Amputation circulaire à manchette, au lieu d'élection. Section des muscles.

2e Temps. — Dissection de la manchette cutanée, qui doit être très étoffée, et que l'on relève avec des pinces érignes.

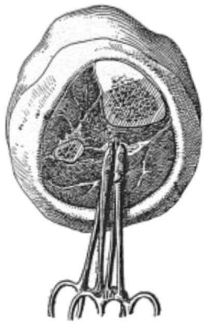

Fig. 537. — Id. Ligature du tronc tibio-péronier et des veines satellites.

3e Temps. — Un aide comprime la fémorale : section circulaire des muscles au point où sera coupé l'os, reprise, et manœuvre du 8 de

chiffre. Cette manœuvre est très élégante si l'on emploie le couteau à double tranchant.

4e Temps. — Hémostase, résection des nerfs.

5e Temps. — Suture de la peau.

Fig. 538. — Aspect du moignon après la suture de la peau.

Si l'amputation est pratiquée pour une lésion infectieuse de la jambe, on tamponne le moignon avec des compresses imbibées de sublimé ou d'eau oxygénée, et on ne fait qu'une suture partielle de la peau, laissant passage aux compresses.

2° Amputation sus-malléolaire

L'amputation sus-malléolaire de Guyon donne un moignon solide et non douloureux. Elle est la meilleure dans les cas où le pied seul doit être sacrifié.

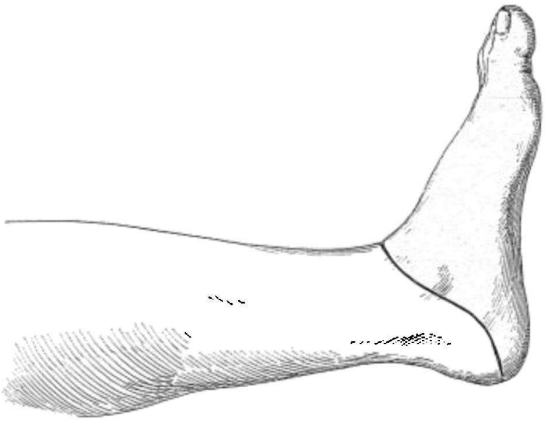

Fig. 539. — Amputation sus-malléolaire de Guyon.
Tracé de l'incision.

On peut commencer l'opération indifféremment par la section hémicirculaire antérieure (fig. 543), ou bien par la taille du lambeau talonnier (fig. 547).

Dans le cas représenté fig. 542 à 546, j'ai commencé l'opération par la section des parties molles antérieures parce que la lésion siégeait

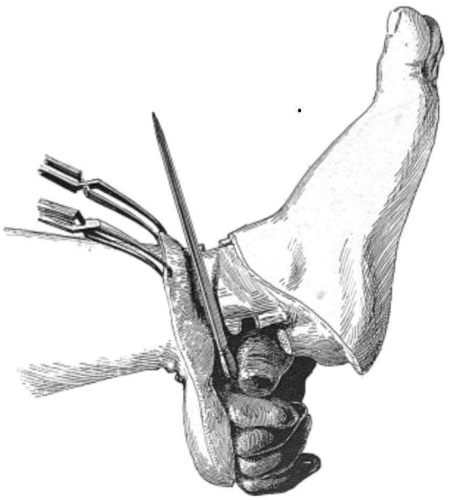

Fig. 540. — Id. 2e temps. Section circulaire des parties molles.

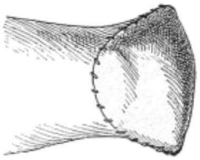

Fig. 541. — Id. 6e temps. La suture est terminée.

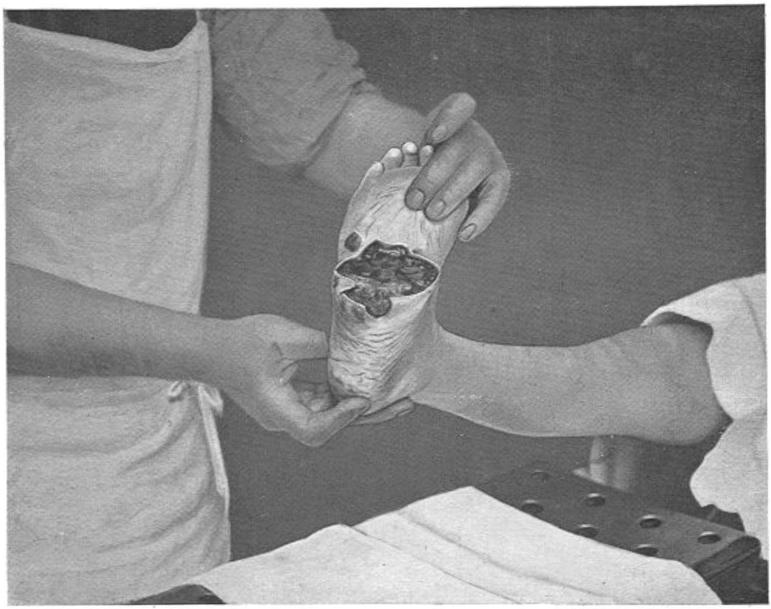

Fig. 542. — Même opération. Incision exploratrice de la région cariée.

au milieu de la plante du pied et que l'intégrité du tissu sus-malléolaire était certaine.

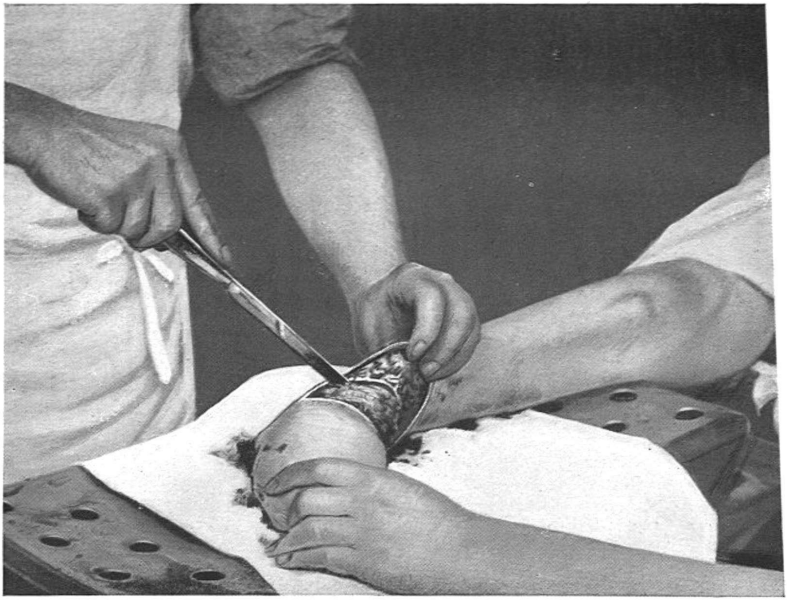

Fig. 543. — Id. Incision hémicirculaire antérieure.

Fig. 544. — Id. Dissection du lambeau talonnier.

Au contraire, dans le cas représenté fig. 547 à 554 l'altération du tissu péri-malléolaire permettait de supposer que la section du

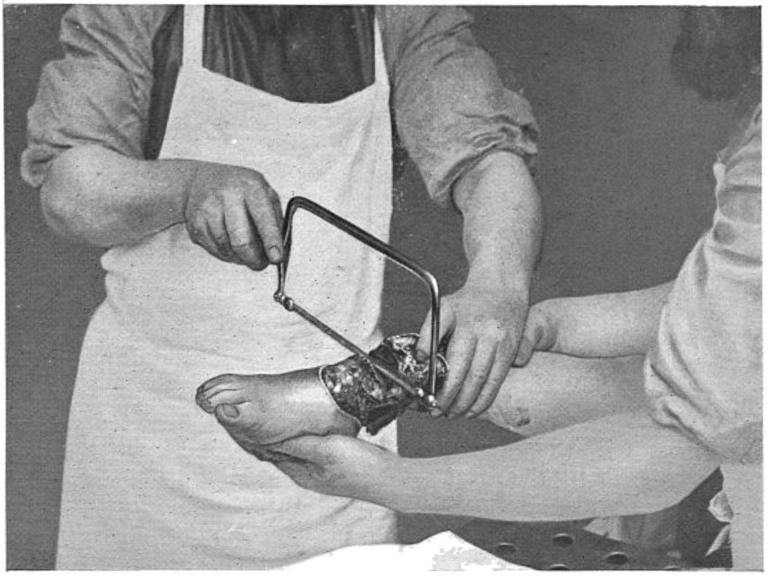

Fig. 545. — Id. Section des os.

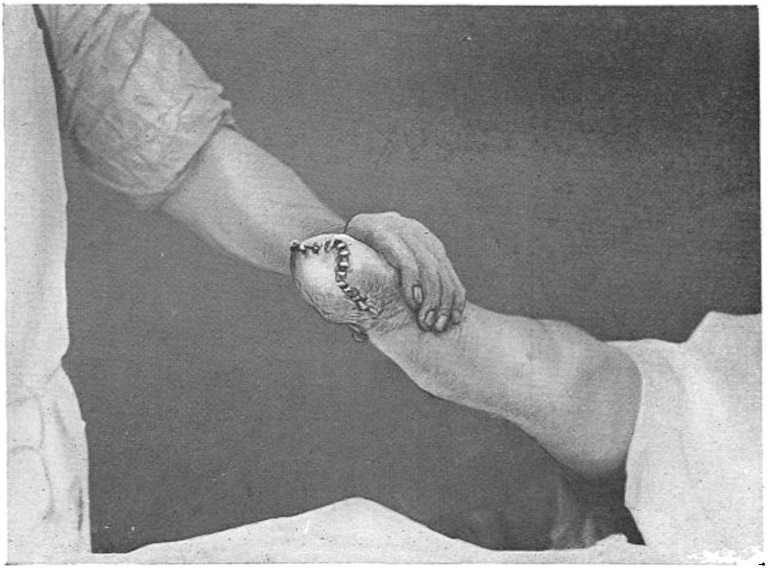

Fig. 546. — Aspect des sutures.

tibia et du péroné devait être faite plus haut que dans l'amputation classique de Guyon; c'est pourquoi dans ce cas j'ai commencé par la dissection du lambeau talonnier.

OPÉRATION

1er Procédé. — *1er Temps.* — Section hémicirculaire antérieure

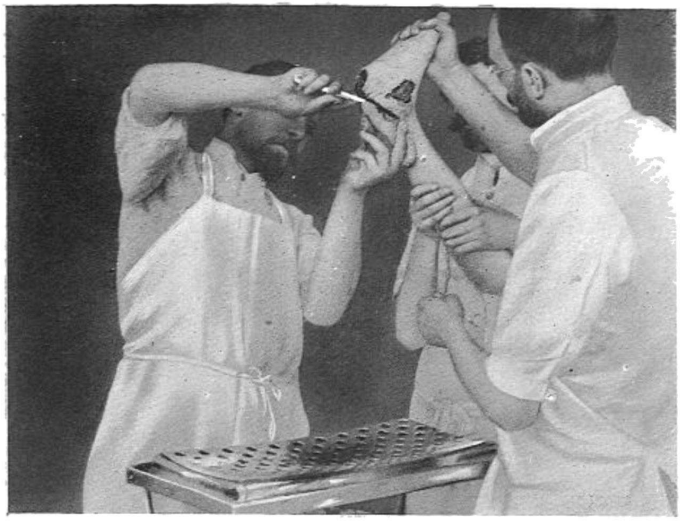

Fig. 547. — Même opération. Autre cas. 1er temps.
(D'après un film cinématographique.)

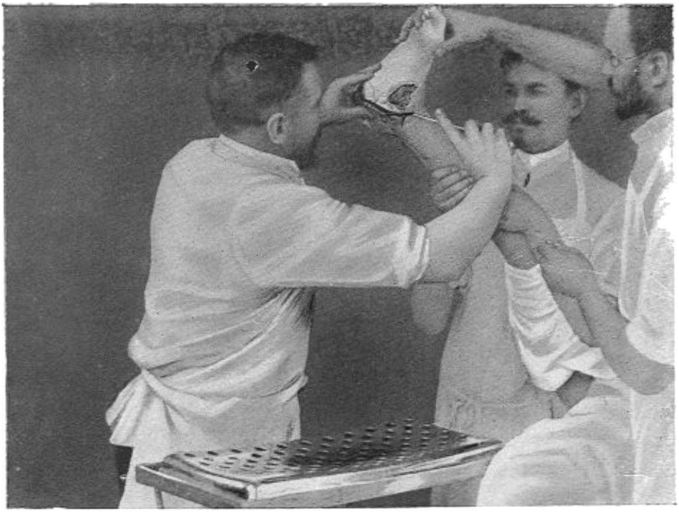

Fig. 548. — Id. Le couteau repasse dans l'incision postérieure.

des parties molles d'un malléole à l'autre et de gauche à droite par rapport au chirurgien. On suivra le tracé de la figure 539.

2e *Temps*. — Section de la peau de la région talonnière partant de la malléole du côté gauche par rapport au chirurgien, passant au

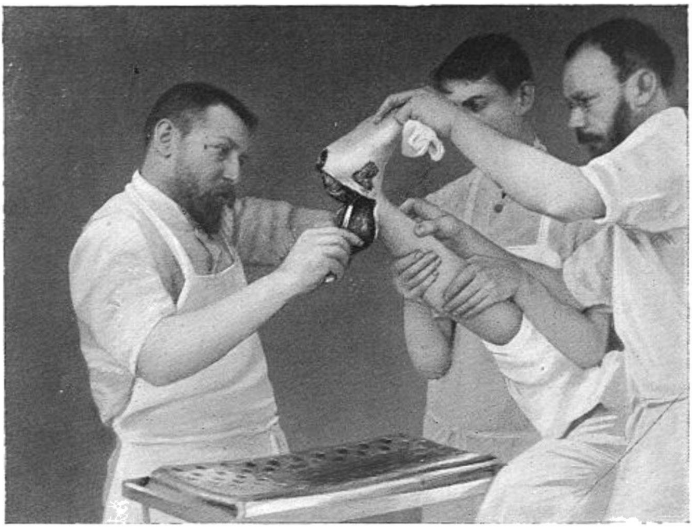

Fig. 549. — Id. 2e temps. Le lambeau postérieur est détaché du calcanéum.

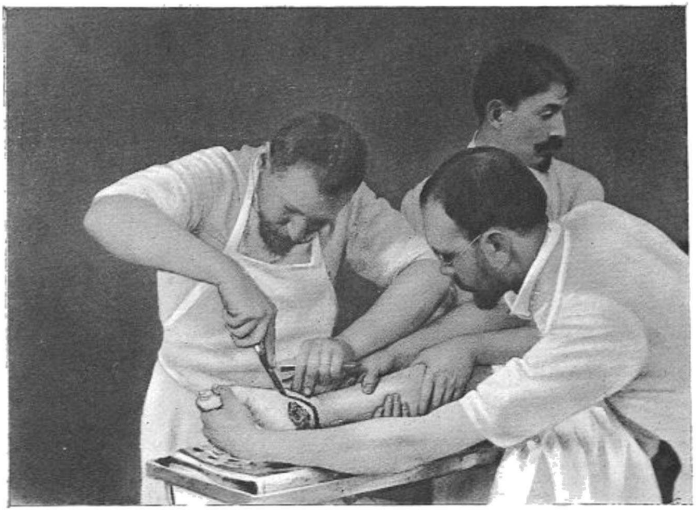

Fig. 550. — Id. 3e temps. Incision hémicirculaire antérieure.

point culminant du talon et se terminant au niveau de la malléole du côté opposé. On repasse le couteau dans la plaie, jusqu'à l'os, et on détache le lambeau postérieur, y compris le tendon d'Achille.

2e Procédé. — On intervertit le 2e et le 1er temps.

3e Temps. — On relève le lambeau talonnier, qu'un aide attire en



Fig. 551. — Id. 4e temps. Section sus-malléolaire du tibia et du péroné.



Fig. 552. — Id. 5e temps Résection du nerf tibial antérieur.

haut et en arrière avec des pinces érignes. Dissection de la petite manchette antérieure et de ses parties latérales, jusqu'au-dessus des malléoles et section circulaire des parties molles jusqu'au périoste.

4e Temps. — Le lambeau postérieur et la manchette antérieure externe sont relevés avec des pinces érignes ou bien avec les doigts. Section sus-malléolaire du tibia et du péroné.

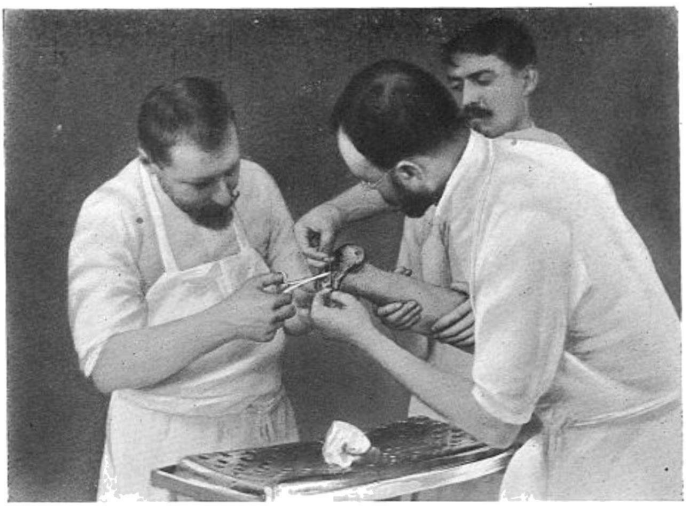

Fig. 553. — Id. 5e temps. Ligature de l'artère tibiale antérieure.

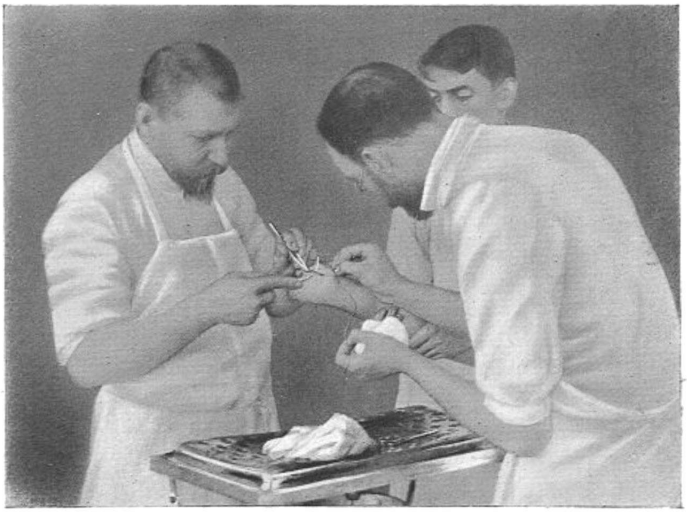

Fig. 554. — Id. 6e temps. Suture de la peau à points séparés.

5e Temps. — Résection des nerfs. Hémostase. On est souvent obligé de réséquer le tendon d'Achille pour obtenir un moignon satisfaisant.

6e Temps. — Suture. Drainage.

OPÉRATIONS SUR L'ARTICULATION TIBIO-TARSIENNE ET SUR LE PIED

LÉSIONS TRAUMATIQUES

RUPTURE DU TENDON D'ACHILLE

Suture tendineuse

J'ai observé la rupture du tendon d'Achille chez un danseur qui avait posé par hasard le pied sur une pointe de fer. Une contraction brusque et réflexe avait déchiré le tendon au-dessus du calcanéum. La suture tendineuse fut suivie d'une guérison rapide, avec retour complet des fonctions du pied.

OPÉRATION

1er Temps. — Incision longitudinale.

2e Temps. — Découverte des deux bouts du tendon, qui est rompu irrégulièrement et en échelle.

3e Temps. — Réunion méthodique du tendon, de la profondeur à la superficie, par 10 ou 12 sutures avec de la soie n° 3. On devra rétablir le tendon très exactement dans sa longueur normale.

4e Temps. — Suture de la peau.

Pansement dans l'extension du pied sur la jambe.

LUXATION TIBIO-TARSIENNE

La fracture du péroné peut se compliquer de luxation tibio-tarsienne en dehors, avec rupture des téguments au niveau de la malléole interne qui est elle-même arrachée. J'ai observé plusieurs de ces cas : j'ai fait la toilette de l'articulation et la suture. Si la plaie était infectée, on installerait pendant dix ou quinze jours l'irrigation continue.

LUXATION DE L'ASTRAGALE

La luxation de l'astragale chez l'adulte exige l'ablation de cet os (voir plus loin).

LÉSIONS INFLAMMATOIRES

LÉSIONS INFLAMMATOIRES AIGUËS

Les phlegmons de cette région ne méritent aucune considération spéciale.

LÉSIONS INFLAMMATOIRES CHRONIQUES

TUBERCULOSE DES OS DU TARSE

L'ostéite tuberculeuse des os du tarse peut exiger l'évidement ou l'extirpation d'un ou plusieurs de ces os.

On traitera par le tamponnement et on instituera le traitement par la Mycolysine et par la Phymalose combinées.

MALFORMATIONS CONGÉNITALES ET ACQUISES

MALFORMATIONS CONGÉNITALES

PIED BOT

La malformation la plus fréquente est le pied bot varus équin. La ténotomie du tendon d'Achille et le redressement par des manœuvres de force peuvent suffire quand on traite cette affection dès la naissance. Lorsque le pied bot est très accentué et que l'enfant a dépassé la première année, on obtient le résultat le meilleur et le plus rapide en extirpant par une incision latéro-externe l'astragale et, si cela ne suffit pas, le scaphoïde. Lorsque l'opération est bien faite, la difformité est immédiatement réduite et l'enfant marche au bout de quatre à cinq semaines avec des chaussures ordinaires. Le traitement chirurgical, lorsqu'il est bien fait, est bien supérieur au traitement orthopédique.

TÉNOTOMIE DU TENDON D'ACHILLE CHEZ L'ENFANT

La ténotomie du tendon d'Achille se fait, chez l'enfant, par la méthode sous-cutanée. Il suffit d'une petite ponction que l'on fait soit en dedans, soit en dehors du tendon.

OPÉRATION

Le pied est maintenu en flexion forcée.

1er Temps. — Ponction de la peau avec un ténotome pointu.

INSTRUMENTS POUR L'EXTIRPATION DES OS DU TARSE ET POUR L'AUTOPLASTIE DU TENDON D'ACHILLE

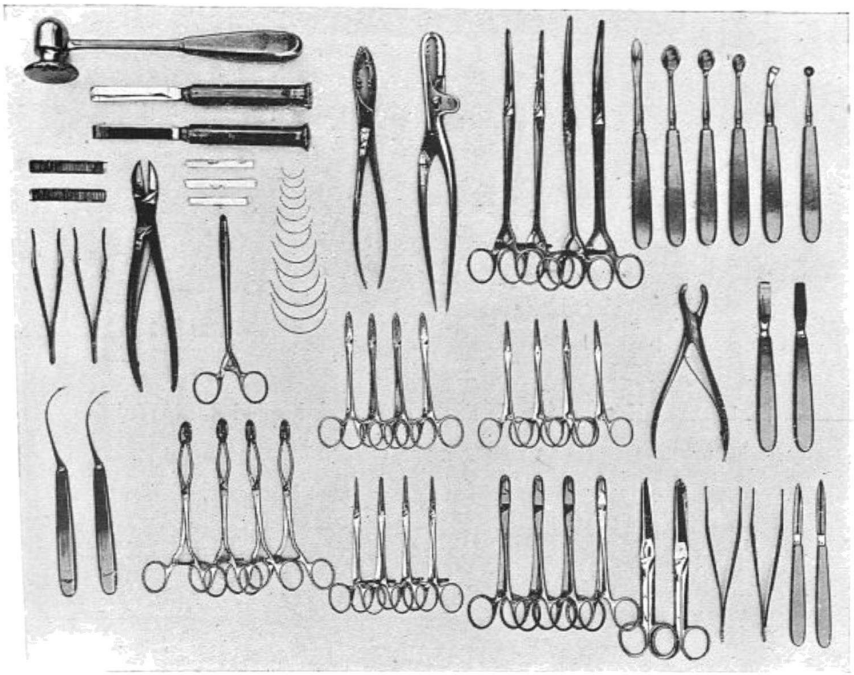

Fig. 555.

De droite à gauche et de bas en haut :

2 bistouris, 2 pinces à griffes, 2 paires de ciseaux, 4 pinces à mors courts et à griffes de Doyen, 4 pinces à anneaux et à griffes obliques, de Doyen, 4 pinces à anneaux ovalaires, 2 aiguilles à manche de Doyen.

2 rugines droite et courbe, 1 pince-gouge, 4 pinces hémostatiques de Championnière, 4 petites pinces porte-aiguilles de Doyen, des aiguilles assorties à chas fendu, 1 porte-aiguille à mors excentrés de Doyen, des drains de verre, 1 pince de Liston, des agrafes et 2 pinces porte-agrafes.

2 curettes fenêtrées, 3 curettes de Volkmann, 1 spatule, 4 longues pinces courbes, 1 davier de Farabeuf et 1 davier d'Ollier, 1 ciseau et 1 ostéotome de Mac-Even, 1 maillet.

2e Temps. — Introduction d'un ténotome à extrémité mousse et section progressive du tendon de dehors en dedans. La main gauche s'efforçant de produire la flexion forcée du pied sur la jambe, on perçoit

le moment précis où les dernières fibres tendineuses viennent à céder.

3e Temps. — Occlusion de la petite plaie avec une compresse

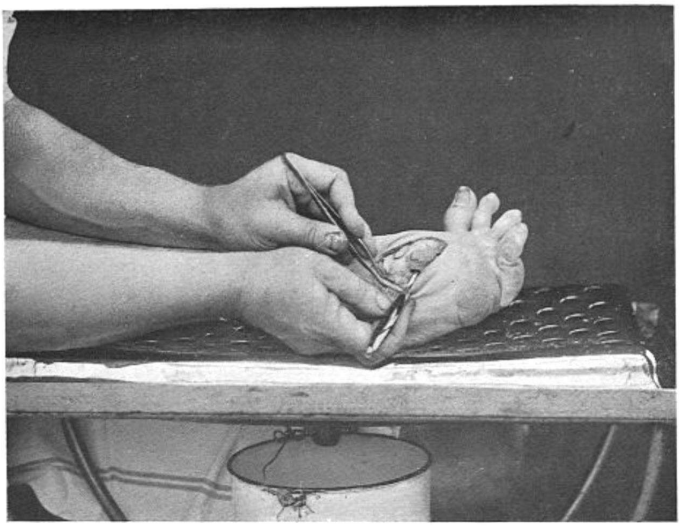

Fig. 556. — Extirpation de l'astragale dans le pied bot invétéré. Incision de la peau.

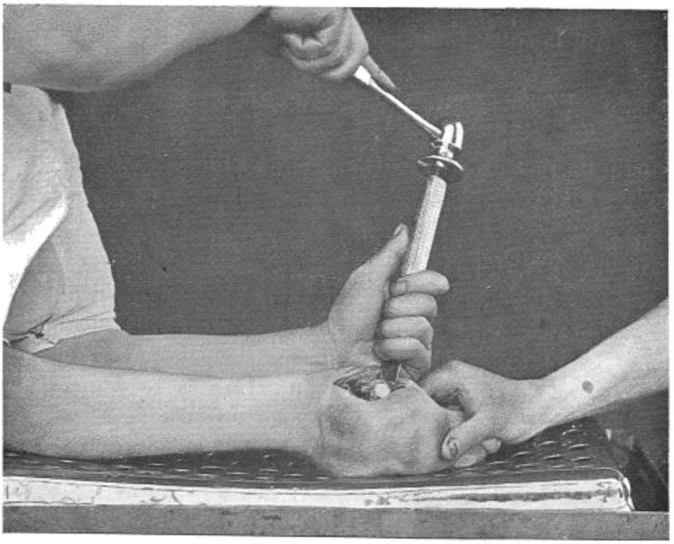

Fig. 557. — Id. 3e temps. Disjonction astragalo-scaphoïdienne avec l'ostéotome.

aseptique. La difformité est réduite et l'on applique un bandage approprié : bandes de sparadrap Vigier ou bien appareil plâtré.

ALLONGEMENT DU TENDON D'ACHILLE CHEZ L'ADULTE

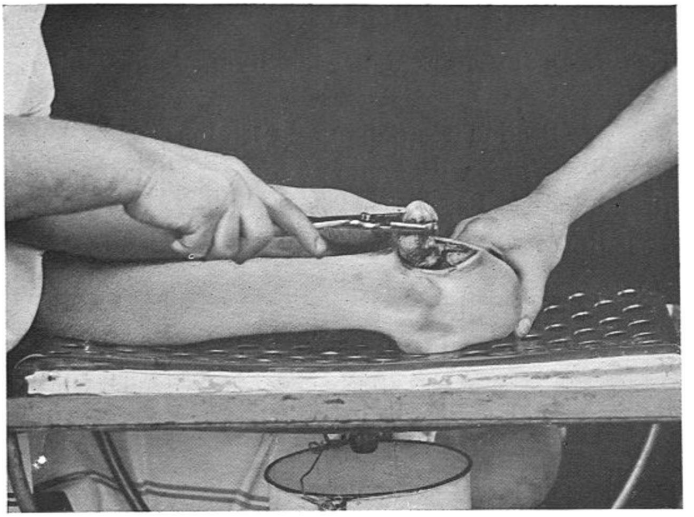

Fig. 558. — Id. 4e temps. Extirpation de l'astragale avec le davier de Farabeuf.

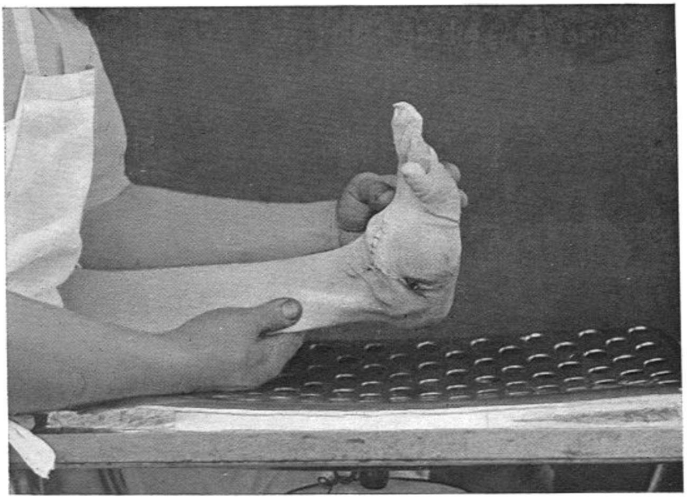

Fig. 559. — Id. Réduction de la difformité. Aspect de la suture de la peau.

La ténotomie, chez l'adulte, dans le pied bot équin, exposerait à une réparation incomplète du tendon.

On procédera de préférence, chez l'adulte, à l'allongement du tendon par glissement de deux lambeaux latéraux très obliques. L'opération se fera à ciel ouvert.

OPÉRATION

1er Temps. — Incision cutanée longitudinale médiane de 8 centimètres.

2e Temps. — Section très oblique du tendon.

3e Temps. — Réunion du tendon après glissement des deux bouts, qui seront suturés à la longueur désirable. On fera la réunion par de nombreuses sutures avec de la soie n° 5.

ABLATION DE L'ASTRAGALE

L'ablation de l'astragale est très facile dans le cas de luxation traumatique de cet os.

Il n'y a qu'à le cueillir après incision de la peau. Cette opération est plus laborieuse dans le pied bot invétéré, surtout chez l'adulte.

Chez l'enfant, dans le pied bot très accentué, l'astragalectomie est au contraire facile, l'os étant presque cartilagineux. Il est toutefois préférable de l'extirper sans le morceler. Dans les cas de pied bot varus très accentué, il est souvent nécessaire d'extirper, après l'astragale, le scaphoïde et la tête du calcanéum. — Je décrirai l'opération chez l'adulte.

OPÉRATION

1er Temps. — Incision longitudinale antéro-externe de 6 à 7 centimètres, suivant l'âge.

2e Temps. — Découverte et ouverture de l'articulation astragalo-scaphoïdienne, puis de l'articulation tibio-astragalienne, et section des ligaments inter-astragalo-calcanéens. Ce temps est le plus délicat, car l'interligne articulaire admet à peine la lame du bistouri, qu'il faut faire pénétrer profondément. On perçoit très bien la section des ligaments interosseux.

3e Temps. — On complète la disjonction astragalo-scaphoïdienne en agissant avec un ciseau ostéotome à la manière d'un levier et on luxe l'astragale par une exagération brusque du pied bot varus.

4e Temps. — Extirpation de l'astragale avec un davier. On procède à la vérification du champ opératoire. On extirpera le scaphoïde et la tête du calcanéum, si ce temps complémentaire de l'opération est nécessaire.

5e *Temps.* — Suture de la peau. Réduction de la difformité. Pansement.

On fixera le pied dans la flexion forcée avec une bande amidonnée ou plâtrée.

MALFORMATIONS ACQUISES

PIED PLAT VALGUS DOULOUREUX
ABLATION DU SCAPHOÏDE

L'ablation du scaphoïde est le traitement de choix du pied plat valgus douloureux; cette opération permet de relever la voûte plantaire.

On extirpera le scaphoïde par la voie sous-périostique, afin de ménager les tissus fibreux, dont la rétraction cicatricielle produit une guérison radicale, en augmentant la concavité de la voûte plantaire.

OPÉRATION

1er *Temps.* — Incision transversale oblique parallèle au grand axe du scaphoïde et partant du tendon de l'extenseur du gros orteil, pour se terminer au-dessus du tubercule interne du scaphoïde.

2e *Temps.* — Découverte de l'os, en prenant soin de ne blesser aucun tendon, et ouverture des articulations sus et sous-scaphoïdiennes.

3e *Temps.* — Le bistouri à résection passe en avant de l'extrémité interne du scaphoïde, puis en dessous, et détache, en rasant l'os, tous les tissus fibreux qui s'y insèrent, dont l'intégrité est indispensable pour la reconstitution de la voûte plantaire. On luxe l'os avec une forte rugine et on l'extirpe avec un davier.

4e *Temps.* — Toilette de la plaie. Suture de la peau.

SOINS CONSÉCUTIFS

On fixe le pied dans la position du pied varus, pour favoriser la rétraction des tissus fibro-tendineux.

TECHNIQUE OPÉRATOIRE SPÉCIALE

AMPUTATION INTER-TIBIO-CALCANÉENNE

J'ai eu l'occasion de pratiquer en 1897 l'ablation de la moitié antérieure du pied et de l'astragale, en conservant tout le calcanéum. Cette

opération, qui a été faite également par Ricard, a donné un moignon très satisfaisant.

Les amputations de Pirogoff, sous-astragalienne, de Chopart et de Lisfranc ne sont plus guère que des exercices de médecine opératoire.

LIGATURE DE L'ARTÈRE PÉDIEUSE

OPÉRATION

1er Temps. — Incision de 2 centimètres partant de l'interligne tibio-astragalien, et longeant le bord externe du tendon extenseur du gros orteil.

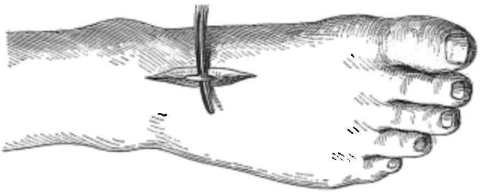

Fig. 560. — Ligature de l'artère pédieuse.

2e Temps. — Incision de l'aponévrose et découverte de l'artère.
3e Temps. — Découverte de l'artère et ligature.
4e Temps. — Suture de la peau.

MAL PERFORANT

Amputation cunéiforme de plusieurs métatarsiens

Si le mal perforant exige l'opération chirurgicale, on tentera de préférence l'extirpation complète des tissus pathologiques et de la saillie osseuse sous-jacente, de manière à obtenir la coaptation des lèvres de la perte de substance. Dans les cas invétérés, on fera l'amputation cunéiforme des orteils et des métacarpiens en rapport avec le mal perforant.

EXTIRPATION D'UN MÉTATARSIEN

L'extirpation d'un métatarsien sans extirpation de l'orteil correspondant est une opération exceptionnelle On la fera par la voie rétrograde, comme le montre la figure.

Fig. 561. — Amputation cunéiforme de deux métatarsiens. 1er temps.

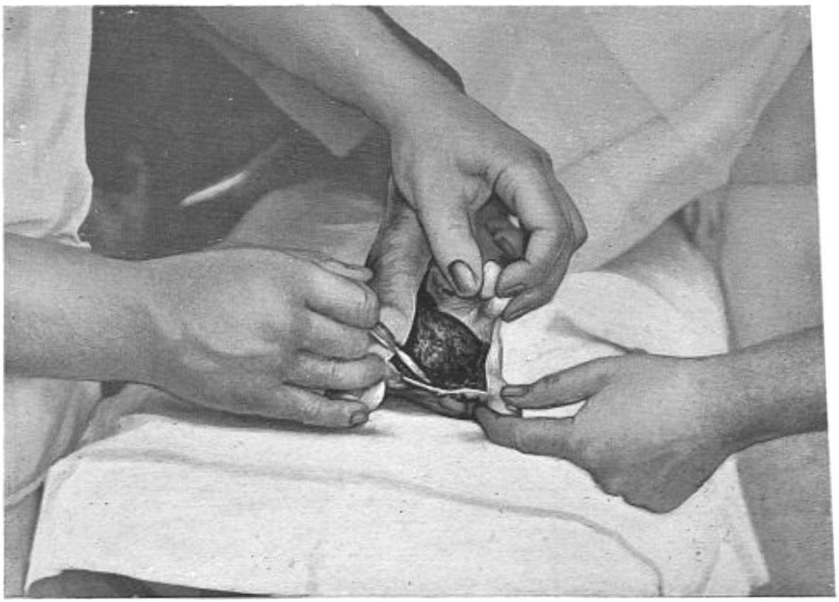

Fig. 562. — Id. Dissection du lambeau plantaire.

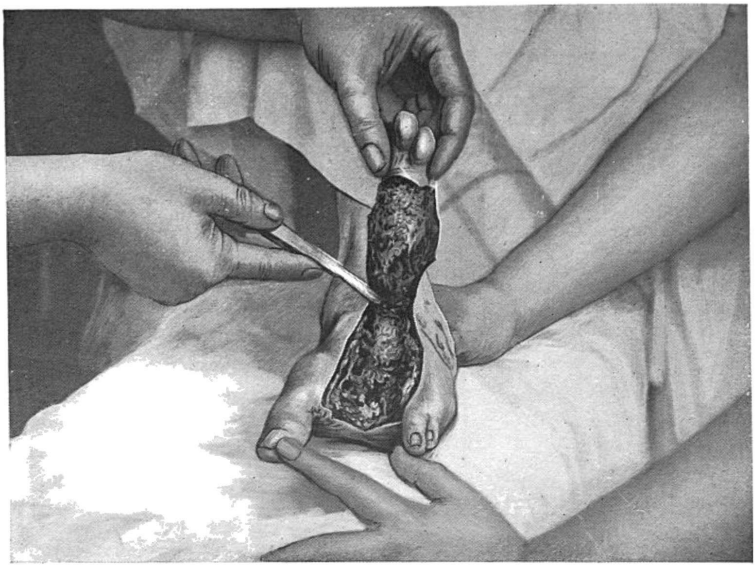

Fig. 563. — Id. Extirpation rétrograde des métatarsiens.

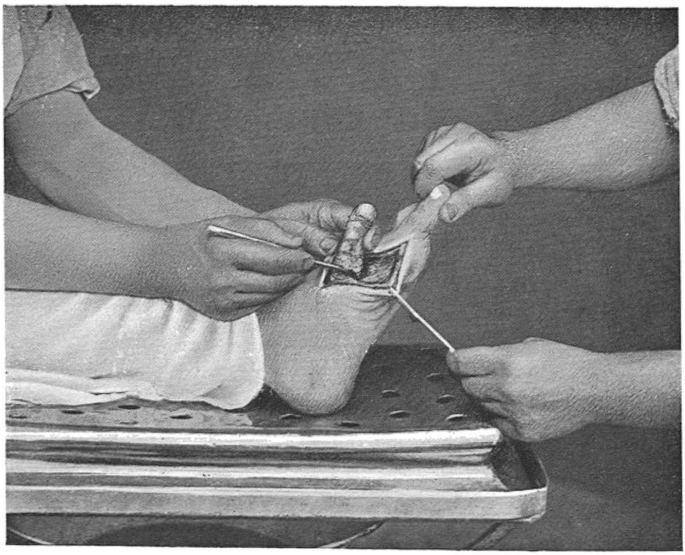

Fig. 564. — Extirpation rétrograde du premier métatarsien atteint d'ostéite tuberculeuse avec conservation du gros orteil.

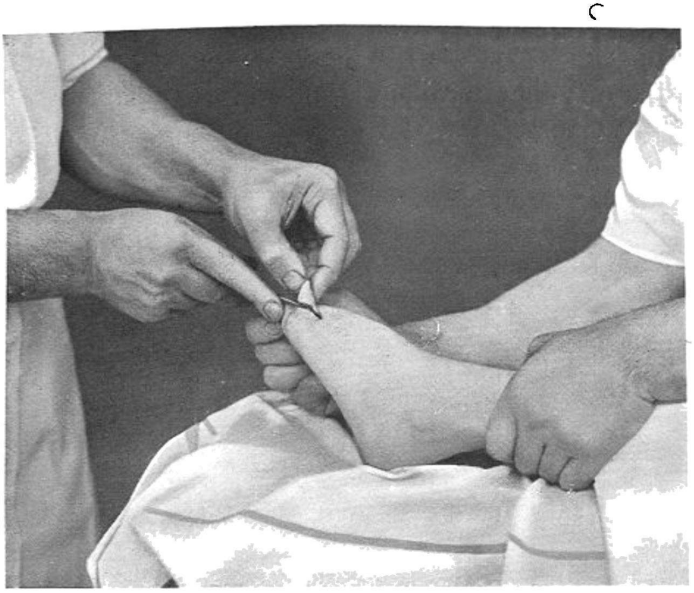

Fig. 565. — Amputation en raquette du 5e orteil. 1er temps. Commencement de l'incision.

Fig. 566. — Id. 1er temps. Terminaison de l'incision en raquette.

HALLUX VALGUS

La saillie anormale de la tête du 1er métatarsien se recouvre d'une bourse séreuse et d'un durillon. On observe fréquemment des poussées inflammatoires aiguës. Cet état exige la résection du durillon et

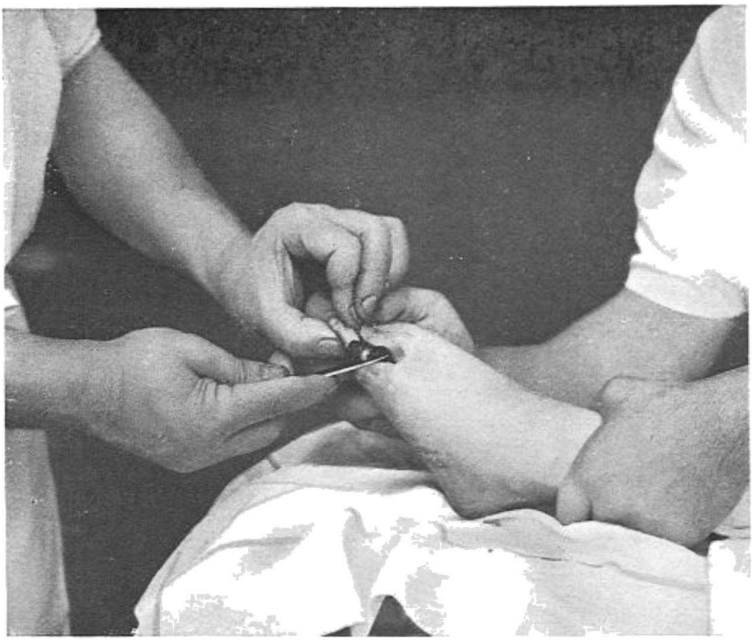

Fig. 567. — Id. 2e temps. La lame du bistouri pénètre dans l'interligne articulaire.

de la bourse séreuse sous-jacente, puis l'ostéotomie de la tubérosité externe hypertrophiée de la tête du 1er métatarsien. On fera cette résection avec le ciseau et le maillet.

AMPUTATION DES ORTEILS

L'amputation des orteils se fait par la méthode en raquette et ne mérite pas de description spéciale.

L'amputation est le meilleur traitement de l'orteil en marteau.

TABLE DES MATIÈRES

OPÉRATIONS SUR LES ORGANES GÉNITO-URINAIRES DE L'HOMME

OPÉRATIONS SUR LE PÉNIS ET SUR L'URÈTHRE PÉNIEN

Pages.

Lésions traumatiques 1

Rupture du frein 1

Fracture des corps caverneux 2

Lésions inflammatoires 2

Lésions inflammatoires aiguës 2

Balanite et balano-posthite 2

Blennorrhagie 2

Technique de l'irrigation discontinue de l'urèthre et de la vessie 3

Uréthrite postérieure. — Cystite du col 4

Chancre mou et chancre syphilitique 4

Lésions inflammatoires chroniques 5

Blennorrhée 5

Ulcérations tuberculeuses 5

Malformations congénitales et acquises 5

Malformations congénitales 5

Adhérences prépuitales 5

Phimosis 6

CIRCONCISION

A. — Chez le nouveau-né 6

B. — Chez l'adolescent 7

Pages.

C. — Chez l'adulte 8
1° Procédé de l'écrasement extemporané 8
2° Circoncision avec extirpation complète de la muqueuse 9

Hypospadias 11
A. — Hypospadias balanique 11
B. — Hypospadias scrotal 12
C. — Hypospadias total 16

Épispadias 16
Malformations acquises 17
Fistule transversale de l'urèthre pénien 17
Fistule longitudinale de l'urèthre pénien 17

Application de cette technique a l'opération de l'hypospadias et de l'épispadias 25
1° Hypospadias pénien et scrotal 25
2° Épispadias 25

Tumeurs 26
Tumeurs malignes 26
Épithélioma 26
Adénopathie inguinale 27

SCROTUM — TESTICULES — CORDON SPERMATIQUE

Lésions traumatiques 27
Lésions inflammatoires 28
Furoncle. — Anthrax 28
Phlegmon circonscrit 28
Abcès urineux 28
A. — Abcès urineux circonscrit 28
B. — Infiltration d'urine 28

Malformations congénitales et acquises 29
Malformations congénitales 29
Ectopie testiculaire 29
Pseudo-hermaphrodisme. — Cryptorchidie et hypospadias périnéal. — Cancer du testicule 33
Malformations acquises 38
Kystes du cordon 38
Varicocèle 39
Hydrocèle 41
Hématocèle 43

Tumeurs 43
Tumeurs bénignes 43
Fongus bénin 43

Pages.
Tumeurs malignes 43
Cancer du testicule 43
Résection totale des parties génitales externes. 46

PÉRINÉE ET URÈTHRE MEMBRANEUX

LÉSIONS TRAUMATIQUES 46
Plaies par instruments piquants et tranchants 46
Plaies contuses 46
Rupture de l'urèthre membraneux 47
Infiltration d'urine aseptique 47
LÉSIONS INFLAMMATOIRES. 48
Lésions inflammatoires aiguës 48
Abcès de la glande de Cowper 48
Abcès urineux 49
Phlegmon urineux circonscrit ou diffus 49
Lésions inflammatoires chroniques 50
Abcès urineux à répétition 50
Abcès tuberculeux. 50
MALFORMATIONS CONGÉNITALES ET ACQUISES 51
Malformations congénitales 51
Méat périnéal. 51
Malformations acquises. 51
Fistules urineuses 51

PROSTATE ET VÉSICULES SÉMINALES

LÉSIONS TRAUMATIQUES 52
LÉSIONS INFLAMMATOIRES 52
Lésions inflammatoires aiguës 52
Abcès de la prostate 52
Suppuration des vésicules séminales. 53
Lésions inflammatoires chroniques 54
Tuberculose de la prostate et des vésicules séminales. 54
MALFORMATIONS CONGÉNITALES ET ACQUISES 54
Malformations acquises. 54
Hypertrophie de la prostate 54
Extirpation des vésicules séminales 57
TUMEURS. 57
Tumeurs malignes. 57

Pages.

URÈTHRE ET VESSIE

DÉSINFECTION DE L'URÈTHRE ET DE LA VESSIE. 58
1° Lavage de l'urèthre antérieur 58
2° Lavage de l'urèthre et de la vessie 59

EXPLORATION DE L'URÈTHRE ET DE LA VESSIE 59
Exploration de l'urèthre 59
Cathétérisme 59
1° Avec une sonde de caoutchouc rouge. 59
2° Avec une sonde de gomme à extrémité olivaire ou bien avec une sonde béquille. 62
3° Avec la sonde métallique 62
Règles du cathétérisme avec sonde de métal. 62

TECHNIQUE DU CATHÉTÉRISME. 64
Exploration de l'urèthre avec la bougie à boule. 65
Uréthroscopie. 65

EXPLORATION DE LA VESSIE 66
Exploration avec le cathéter coudé 66
Cystoscopie. 66

LÉSIONS TRAUMATIQUES ET LÉSIONS INFLAMMATOIRES DE L'URÈTHRE 67

MALFORMATIONS CONGÉNITALES ET ACQUISES. 67
Malformations congénitales 67
Abouchement anormal du rectum dans l'urèthre 68
Malformations acquises. 68
Rétrécissements de l'urèthre. 69
Dilatation progressive 69
1° Avec bougies olivaires 69
2° Avec les béniqués de métal à conducteur. 70
Électrolyse de l'urèthre. 70
Uréthrotomie interne de Maisonneuve. 71
Résection partielle de l'urèthre. 71

OPÉRATIONS SUR LA VESSIE ET SUR L'URÈTHRE PELVIEN

LÉSIONS TRAUMATIQUES. 76
Plaies par instrument piquant ou tranchant 76
Plaies par armes à feu 76

LÉSIONS INFLAMMATOIRES. 77
Lésions inflammatoires aiguës. 77
Abcès péri-vésicaux 77

Pages.

Cystite purulente . . . 77
A. — Cystite du col . . . 77
B. — Cystite totale . . . 77
Lésions inflammatoires chroniques . . . 78
Ulcérations localisées . . . 78
Cystite tuberculeuse . . . 78
Corps étrangers de la vessie . . . 78
Calculs vésicaux . . . 78
Calculs enchatonnés . . . 79

MALFORMATIONS CONGÉNITALES ET ACQUISES . . . 79
Malformations congénitales . . . 79
Exstrophie vésicale . . . 79
1° Reconstitution de la paroi antérieure de la vessie . . . 80
2° Reconstitution de l'urèthre . . . 82
Malformations acquises . . . 85
Fistules vésicales . . . 85
A. — Fistules périnéales . . . 85
B. — Fistules sus-pubiennes . . . 85

TUMEURS . . . 85
Tumeurs bénignes . . . 85
Papillomes . . . 85
Fibromes . . . 85
Tumeurs malignes . . . 85
Cancer . . . 85

Technique générale des opérations sur la vessie . . . 86

OPÉRATIONS PAR LES VOIES NATURELLES . . . 86
Intervention par la cystoscopie direct . . . 86
Extirpation des corps étrangers . . . 86
Lithotritie . . . 86
Cas justiciables de la lithotritie . . . 87
Désinfection préliminaire de la vessie . . . 88
Cystoscopie à prismes . . . 88
Accidents de la lithotritie . . . 93
Rupture de la vessie . . . 93
Blessure de la muqueuse . . . 94
Néphrite infectieuse . . . 94
Taille périnéale . . . 95
Instrumentation . . . 95
Inconvénients de la taille périnéale . . . 98
Calculs de l'urèthre postérieur . . . 99

Taille hypogastrique. Procédé de Doyen . . . 100
Corps étrangers accidentels de la vessie . . . 104
Calculs vésicaux . . . 104

Pages.
Calculs vésicaux enchatonnés 108
Polypes de la vessie 108
Cancer de la vessie. 109
ÉLECTRO-COAGULATION DES TUMEURS DE LA VESSIE 109
Extirpation de la prostate. 112
DRAINAGE PÉRINÉAL DE LA VESSIE 114
SUTURE IMMÉDIATE DE LA VESSIE. 116
Résection partielle de la vessie 117
Urétérotomie terminale. 117
A. — Voie iliaque et sous-péritonéale 117
B. — Voie trans-sacrée 118

LA PELVI-PÉRITONITE CHEZ L'HOMME

OBSERVATION n° 1. — *Tuberculose du testicule gauche, du canal déférent, de la prostate et des vésicules séminales*, etc.. 119
OBSERVATION n° 2. — *Ostéomyélite infectieuse de la face antérieure du sacrum. Ouverture du foyer purulent dans le rectum*, etc.. 124
OBSERVATION n° 3. — *Ostéomyélite de la face antérieure du sacrum. Fistule purulente inguinale. Cicatrisation du foyer*, etc. 125
OBSERVATION n° 4. — *Arthrite sacro-coxale tuberculeuse. Abcès froid intra-pelvien. Testicule tuberculeux. Castration unilatérale*, etc. 126
OBSERVATION n° 5. — *Kyste hydatique intra-pelvien ouvert dans la vessie. Laparotomie. Guérison*. 126
OBSERVATION n° 6. — *Phlegmon pelvien simulant une appendicite. Incision iliaque droite. Établissement d'une fistule stercorale*, etc. 127
OBSERVATION n° 7. — *Fistule entéro-vésicale de l'S iliaque. Ablation du segment intestinal rétréci et fistuleux*, etc. 129
OBSERVATION n° 8. — *Abcès froid iliaque et rétro-vésical. Incision et tamponnement. Fistule stercorale secondaire. Résection iléo-cæcale*, etc. 130
OBSERVATION n° 9. — *Abcès para-sacré compliquant un rétrécissement annulaire non spécifique du rectum*, etc. 131

OPÉRATIONS SUR LES ORGANES GÉNITO-URINAIRES DE LA FEMME

EXPLORATION GYNÉCOLOGIQUE

Palper abdominal 137
Toucher vaginal. 138
Palper bimanuel 139
Toucher rectal 139
Examen au spéculum. 139
Position de la malade 140
Dilatation du col. Endoscopie utérine. 140

Pages.
Rectoscopie. 140
Cystoscopie. 140
Cystoscopie indirecte 141
Cystoscopie directe 141
Désinfection de la vulve et du vagin. 142

OPÉRATIONS SUR L'ORIFICE VULVAIRE

Lésions traumatiques 142
Plaies de la vulve 142
Lésions inflammatoires 142
Abcès des grandes lèvres 142
Bartholinite suppurée 142
Malformations congénitales et acquises. 143
Malformations congénitales 143
Imperforation congénitale de la vulve. 143
Malformations acquises. 143
Brides cicatricielles 143
Tumeurs 144
Tumeurs bénignes. 144
Végétations de la vulve 144
Kystes de la grande lèvre 144
Tumeurs malignes 144
Cancroïde de la vulve 144
Adénopathie inguinale. 149
Adénopathie inguino-crurale 150

OPÉRATIONS SUR L'URÈTHRE

Lésions traumatiques 150
Lésions inflammatoires. 150
Uréthrite blennorrhagique 150
Malformations congénitales et acquises 151
Malformations congénitales 151
Atrésie du méat. 151
Malformations acquises. 151
Relâchement du méat urinaire. 151
Tumeurs. 153
Tumeurs bénignes. 153
Polypes de l'urèthre 153
Tumeurs malignes. 153
Épithélioma 153
Électro-coagulation thermique 153

Pages

OPÉRATIONS SUR LE PÉRINÉE ET SUR LE VAGIN

LÉSIONS TRAUMATIQUES 154
Plaies accidentelles 154
Déchirure du périnée 155

LÉSIONS INFLAMMATOIRES 156
Vaginite 156

MALFORMATIONS CONGÉNITALES ET ACQUISES 156

Malformations congénitales 156
Vaginisme 156
Vagin didelphe 158
Sténose congénitale du vagin 159
Absence du vagin 159
Création d'un vagin artificiel 159
1° Greffe périnéale d'une anse de l'intestin grêle 159
2° Cloisonnement du rectum 160

Malformations acquises 161
Déchirure du périnée. Périnéoraphie 161
Distention et prolapsus de la muqueuse vaginale 163
Cystocèle. Colporaphie antérieure 164
Relâchement de la fourchette et rectocèle. Colpo-périnéoraphie . . . 167

TUMEURS 173

Tumeurs bénignes 173
Kystes, Papillomes 173

Tumeurs malignes 173
Épithélioma 173

OPÉRATIONS SUR LA CLOISON RECTO-VAGINALE

MALFORMATIONS CONGÉNITALES ET ACQUISES 173

Malformations acquises 173
Déchirure du périnée et de la cloison recto-vaginale 173
Fistules recto-vaginales : 178
1° Fistules recto-vaginales juxta-périnéales 179
2° Fistules recto-vaginales de la partie moyenne du vagin 182
3° Fistules recto-vaginales juxta-utérines 184
4° Fistules stercorales du vagin après l'hystérectomie 188

Indications de la Laparotomie 190
Cancer de l'extrémité inférieure du rectum 191
Rectotomie transpérinéo-vaginale 191
Extirpation du segment supérieur du rectum chez la femme . . 192

Pages.

OPÉRATIONS SUR LA CLOISON VAGINALE ET SUR LA VESSIE

EXPLORATION DE LA VESSIE 196

OPÉRATIONS PAR LA VOIE VAGINALE 196

Taille vaginale 196

Drainage vaginal de la vessie intolérante. 197

Taille urétérale 198

OBSERVATION n° 1. — *Calculs multiples et polyédriques de l'uretère droit. Urétérotomie vaginale. Guérison* 199

OBSERVATION n° 2. — *Calculs multiples du bassinet et de l'uretère droit. Calcul géant de l'uretère pelvien du côté gauche*, etc. 201

Fistules urinaires vaginales 205

1° Fistules uréthro-vaginales 206

2° Fistules vésico-vaginales accidentelles, avec conservation de l'utérus 207

3° Fistules vésico-utérines 211

4° Fistules vésico-vaginales post-opératoires. 214

5° Fistules urétéro-vaginales 216

6° Fermeture de la vulve dans les cas de fistules vaginales urinaires incurables 218

7° Néphrectomie. 219

8° Opérations par la voie sus-pubienne. 219

9° Fistule urétéro-vaginale. Abouchement urétéro-vésical par la voie sus-pubienne extra-péritonéale. 220

10° Section accidentelle de l'uretère pendant la laparotomie. Abouchement urétéro-vésical par la voie péritonéale 221

SECTION ACCIDENTELLE DE L'URETÈRE PENDANT LA LAPAROTOMIE POUR TUMEURS DU LIGAMENT LARGE. IMPLANTATION URÉTÉRALE OU VÉSICALE DU BOUT SUPÉRIEUR . 222

1er cas. Abouchement direct du bout supérieur de l'uretère dans le bout inférieur 222

2e cas. Abouchement direct du bout supérieur de l'uretère dans la vessie. 223

Fistule urétéro-vaginale ancienne. Abouchement vésical de l'uretère . 223

Fistules vésico-intestinales. 224

Extirpation du réservoir urinaire. 225

1° Création d'une vessie vaginale 225

2° Création d'une vessie aux dépens du cæcum et de l'appendice. 225

OPÉRATIONS SUR LE COL DE L'UTÉRUS

STÉNOSE DU COL DE L'UTÉRUS 226

OPÉRATIONS PLASTIQUES SUR LE COL. 227

Opération d'Emmet 229

Amputation du col à deux lambeaux 230

Pages.
Amputation du col à un seul lambeau. 234
Amputation sus-vaginale du col 236
Curetage. 236

Opérations destinées a remédier aux déplacements et aux déviations de l'utérus 240
Hystéropexie abdominale. 242
Redressement vaginal de l'utérus. 244
Redressement vaginal de l'antéflexion utérine 256
Traitement de l'inversion utérine « post-partum » 260

ABLATION DES POLYPES UTÉRINS PAR LA VOIE VAGINALE HYSTÉROTOMIE

Hystérotomie. 263
Découverte de l'hystérotomie par Amussat. 264
Abandon de la méthode d'Amussat pour l'emploi du serre-nœud, de l'écraseur et de l'anse galvanique 265
Supériorité de la méthode d'Amussat sur celle de Péan. 265

Manuel opératoire de l'hystérotomie 267
Ablation des polypes utérins pédiculés et insérés sur le col ou bien dans la cavité de l'utérus, lorsqu'ils ont franchi l'orifice cervical. . . . 268
A. — Polypes de moyen volume 268
B. — Polype géant enclavé dans le vagin 270
Énucléation des polypes sous-muqueux sessiles et retenus dans la cavité utérine. 272
Hystérotomie médiane antérieure d'emblée 275
Hystérotomie antérieure en V ou en Y. Morcellement losangique et myomectomie par dévidement 276
Fibromes myxomateux et aréolaires 285
Fibrome sphacélé 286
Indications de l'hystérectomie. 286
Indications de l'ablation de l'utérus après la myomectomie vaginale. 287

COLPOTOMIE

Abord des ligaments larges par la voie vaginale. 291

Complications de la colpotomie postérieure 295
Oblitération du cul-de-sac de Douglas. 295
L'écrasement des oviductes sans ablation des annexes 297

HYSTÉRECTOMIE VAGINALE

Historique 298
Mode d'application des pinces de Doyen sur les ligaments larges . . . 302
Hystérectomie vaginale dans les cas de métro-salpingite sans adhérences et sans grande augmentation de volume de l'utérus ni des annexes. 302

Pages.
Avantages de ce procédé d'hystérectomie 313
Inconvénients de la ligature perdue et de la forcipressure préventive. 315
Avantages de la forcipressure définitive combinée à la ligature . . 317

COMPLICATIONS DE L'HYSTÉRECTOMIE VAGINALE. 324

Hémorrhagie post-opératoire immédiate 327
Hémorrhagie secondaire 334
Écrasement extemporané des ligaments larges au début de l'opération. 336
Hystérectomie vaginale dans les cas de salpingites volumineuses adhérentes et suppurées 336
Hystérectomie pour gigantisme utérin 345
Électro-coagulation du cancer de l'utérus 347
Cancer du col 347
Cancer du corps 349
Cancer intra-utérin à forme ulcéreuse. Cancer total de l'utérus. . 350
Hystérectomie pour fibromes 351
Hystérectomie dans le cas de fibrome solitaire 352
Dévidement spiroïde 358
Hystérectomie pour fibromes interstitiels compliqués de fibromes sous-péritonéaux pédiculés ou sessiles 362
Manœuvres spéciales applicables à des cas particuliers 368
1° Difficulté d'ouvrir le cul-de-sac de Douglas. 368
2° Section prématurée des ligaments larges 370
3° Fibromes interstitiels de la paroi postérieure du col 370
4° Rupture du pédicule d'un ou de plusieurs fibromes sous-péritonéaux 370
5° Adhérence à l'épiploon d'une masse supérieure sessile et dégénérée 371
Hystérectomie pour prolapsus utérin 371

OPÉRATIONS PAR LA VOIE ABDOMINALE

HERNIE DE L'OVAIRE 382

Historique des inflammations péri-utérines 383

Pathogénie des inflammations péri-utérines 386
La laparotomie et l'hystérectomie appliquées au traitement des inflammations péri-utérines 387
Étiologie. 395
Anatomie pathologique 395
1° Intégrité des annexes dans le phlegmon du ligament large. . . 395
2° Kystes purulents tubo-pelviens. 395
3° Symphyse pelvienne 396
4° Salpingites intraligamentaires 396

Diagnostic 397

Pages.

INDICATIONS OPÉRATOIRES 399

Voie extra-péritonéale 399

Incision iliaque 399

a. — Incision iliaque des foyers suppurés ligamentaires 399

b. — Incision iliaque des foyers intrapéritonéaux enkystés et adhérents 400

c. — Incision médiane au niveau de la ligne blanche 401

Voie péritonéale 401

Évacuation simple des poches péri-utérines par la colpotomie 401

Extirpation des annexes et de l'utérus par la laparotomie 402

Historique de l'ablation des annexes dans le cas de fibromyomes 402

Les accidents dits de ménopause anticipée sont causés généralement par des opérations incomplètes 405

ABLATION DES ANNEXES DE L'UTÉRUS. OVARIOTOMIE 408

Castration tabo-ovarienne 408

Complications éventuelles au cours de l'opération 414

Rupture des poches purulentes 414

Salpingites intra-ligamentaires 415

Hémorrhagie pelvienne 415

Dénudation séreuse très étendue de la cavité pelvienne 416

Blessures et fistules de l'intestin. Fistules vésicales 417

Péritonisation sous-ombilicale 417

Castration totale 418

Historique de l'ovariotomie et de l'hystérectomie abdominale . 418

Ovariotomie 418

Hystérectomie abdominale 419

TECHNIQUE OPÉRATOIRE 423

Ovariotomie 423

Kyste uniloculaire non adhérent 426

Kyste multiloculaire non adhérent 426

Torsion du pédicule 427

Kystes adhérents et kystes végétants 428

Blessure de l'intestin 429

Marsupialisation de la poche 429

Section prématurée du pédicule utérin dans les cas d'adhérences supérieures très étendues 430

Largeur exagérée du pédicule. Traitement du pédicule par la torsion. 430

Rupture du kyste dans le péritoine 430

Suppuration du kyste 431

Changement de position de la malade pendant l'opération 431

Kystes dermoïdes de l'ovaire 435

Tumeurs polykystiques de l'ovaire 436

Pages.
Fibromes de l'ovaire . . . 436
Kystes et fibromes du ligament large . . . 437
Hystérectomie complémentaire immédiate . . . 438
Blessure de l'uretère au cours de l'opération . . . 438
Tumeurs colloïdes de la cavité péritonéale . . . 440
Ablation des tumeurs rétropéritonéales . . . 440
Lipomes, myxomes et sarcomes rétropéritonéaux . . . 440
OPÉRATIONS SUR L'UTÉRUS . . . 441
Hystéropexie abdominale . . . 441
Ablation des fibromes pédiculés sous-péritonéaux . . . 443
Myomectomie abdominale . . . 448
Hystérectomie abdominale totale . . . 448
Extirpation totale de l'utérus par le procédé de la décortication sous-péritonéale (Doyen) . . . 453
Inconvénients de l'hystérectomie abdominale supra-cervicale ou subtotale . . . 460
Technique de l'hystérectomie abdominale totale (Procédé de Doyen) 460
Cancer de l'utérus . . . 460
Lésions inflammatoires de l'utérus et de ses annexes . . . 463
Technique de la castration abdominale totale pour métrite et annexite . . . 465
Fibro-myome de l'utérus . . . 470
Extirpation de l'utérus sans ouverture préalable du vagin . . . 477
Hémostase . . . 478
Manœuvres accessoires nécessitées par des cas particuliers . . . 485
Brièveté de l'aileron antérieur des ligaments larges . . . 485
Emploi de l'appareil élévateur de Reverdin . . . 488
Blessure de l'artère utérine au moment de l'isolement du col . . . 488
Difficulté d'accès du cul-de-sac de Douglas dans les cas d'adhérences inflammatoires ou de fibromes enclavés . . . 490
Albuminurie chez les femmes atteintes de fibro-myomes utérins. Sa guérison par l'opération . . . 492

OPÉRATIONS DANS L'ÉTAT DE GROSSESSE

1° GROSSESSE ANORMALE OU ECTOPIQUE . . . 493
Grossesse tubaire . . . 493
Grossesse angulaire. Hystérectomie médiane antérieure . . . 494
Grossesse péritonéale . . . 495
Mole hydatiforme . . . 495
2° GROSSESSE A TERME . . . 496
Opération césarienne . . . 496
Opération de Porro . . . 496
Hystérectomie abdominale totale . . . 497
Rétention placentaire . . . 497

Pages.

Nouveaux instruments pour la chirurgie abdominale et la confection des pédicules 498
Grande pince courbe pour la toilette du péritoine 498
Pince à demeure pour les pédicules d'hystérectomie vaginale. . . . 498
Nouvel écraseur à vis de rappel et à écrou brisé 499
Pince à pédiculiser. 500

OPÉRATIONS SUR LE SACRUM, L'OS ILIAQUE ET LE MEMBRE INFÉRIEUR

OPÉRATIONS SUR LE SACRUM ET L'OS ILIAQUE

LÉSIONS TRAUMATIQUES 502
LÉSIONS INFLAMMATOIRES 502
Lésions inflammatoires aiguës 502
Ostéomyélite sacro-iliaque 502
Lésions inflammatoires chroniques 503
Tuberculose sacro-iliaque 503
MALFORMATIONS CONGÉNITALES ET ACQUISES 504
Déviation du coccyx 504
TUMEURS. 506
Tumeurs bénignes. 506
Tumeurs malignes. 506
Sarcome de l'os iliaque. 506
Désarticulation inter-iléo-sacrée 506

OPÉRATIONS SUR L'ARTICULATION COXO-FÉMORALE

LÉSIONS TRAUMATIQUES 507
Plaies pénétrantes 507
Luxation. 507
Réduction des luxations de la hanche. 508
LÉSIONS INFLAMMATOIRES. . . . . .
Lésions inflammatoires aiguës 509
Ostéite épiphysaire. 509
Lésions inflammatoires chroniques. 509
Coxalgie. 509
Résection de la tête du fémur. 509
Soins consécutifs et position de l'opéré 512
MALFORMATIONS CONGÉNITALES ET ACQUISES 513
Malformations congénitales 513
Luxation congénitale de la hanche 513
1° Réduction orthopédique. 513

Pages.
2° Réduction sanglante 514
1° *Tubes tranchants cylindro-sphériques pour creuser le cotyle* . . 515
2° *Appareil à vis de rappel et à action directe sur l'extrémité du fémur, pour la réduction* 517
3° *Brancard métallique démontable pour la pose de l'appareil plâtré.* 518
Rétablissement des mouvements après l'opération 526
Réduction sanglante en deux temps 527
Réduction sanglante de la luxation congénitale bi-latérale 528
COXA VARA 528
Ostéotomie inter-trochantérienne. 528
Suture osseuse 529
ANKYLOSE VICIEUSE DE LA HANCHE. 530
Ostéotomie sous-trochantérienne. 530
Ostéotomie simple 530
Ostéotomie cunéiforme 532
LUXATION ANCIENNE DE LA HANCHE 532
Tumeurs. 532
Technique opératoire spéciale 533
Désarticulation de la hanche. 533

OPÉRATIONS SUR LA CUISSE

LÉSIONS TRAUMATIQUES 535
Ligature de l'artère fémorale 535
1° Près de l'arcade crurale (origine de la fémorale et terminaison de l'iliaque externe) 536
2° A la pointe du triangle de Scarpa. 536
3° A la partie moyenne de la cuisse 537
4° A l'anneau du 3e adducteur 537
Fracture du fémur 537
Fracture du col du fémur 537
Fracture de la diaphyse. 537
1° Chez l'enfant 537
2° Chez l'adulte 538
Fracture compliquée. 538
Clamp à vis de rappel pour la contention des fragments dans le cas de fracture ouverte 538
LÉSIONS INFLAMMATOIRES. 540
Lésions inflammatoires aiguës 540
Lésions inflammatoires chroniques. 540
Adénopathies du triangle de Scarpa. 540
Abcès diaphysaires. 541

Pages.

Ostéomyélite du fémur. Séquestres invaginés. Évidement osseux. . . 541
Tuberculose du fémur. Carie et fistules 541

MALFORMATIONS CONGÉNITALES ET ACQUISES 541
Malformations acquises 541
Varices 541
Incurvation de la diaphyse fémorale 543
Genu valgum 543
Genu varum 545

TUMEURS 545
Tumeurs bénignes 545
Fibrome molluscum. — Lipome 545
Tumeurs malignes 545
Myxome malin 545
Sarcome des muscles de la cuisse . . . 546
Ostéosarcome 546

Amputation de la cuisse 547
Amputation au tiers supérieur 548
Amputation du tiers moyen 550
Amputation sus-condylienne 551

OPÉRATIONS SUR LE GENOU ET LE CREUX POPLITÉ

LÉSIONS TRAUMATIQUES 553
Plaies 553
Fracture de la rotule 554
Arrachement du tendon rotulien 554
Fracture de la rotule et plaie pénétrante du genou avec lésions du fémur. 554
Luxation du genou 555

LÉSIONS INFLAMMATOIRES 556
Lésions inflammatoires aiguës 556
Furoncles. — Abcès superficiels 556
Hygroma suppuré 556
Hydarthrose aiguë 556
Arthrite suppurée 556
Arthrite blennorrhagique 556
Lésions inflammatoires chroniques 557
Hygroma prérotulien 557
Hygroma tendineux 558
Kystes du creux poplité 558
Hydarthrose. Corps étrangers du genou 558
Arthrotomie du genou 558
Arthrite tuberculeuse 560
Résection du genou 561

Pages.
MALFORMATIONS CONGÉNITALES ET ACQUISES 566
Opérations sur les vaisseaux poplités 566
Ligature de l'artère poplitée 566
Anévrisme poplité 566
Artérioraphie après ligature incomplète au-dessus du sac 566
Reconstitution de la veine poplitée par transplantation veineuse animale 568
TUMEURS 570
Tumeurs bénignes 570
Fibrome du creux poplité 570
Tumeurs malignes 570
Ostéosarcome 570

OPÉRATIONS SUR LA JAMBE

LÉSIONS TRAUMATIQUES 570
Plaies 570
Fractures 571
Fractures simples 571
Fracture de Dupuytren 572
Fracture compliquée 572
LÉSIONS INFLAMMATOIRES 572
Lésions inflammatoires aiguës 572
Phlegmon 572
Ostéomyélite infectieuse 573
Évidement du tibia 573
A. — Épiphyse supérieure 573
B. — Évidement de la diaphyse 575
Lésions inflammatoires chroniques 577
Tuberculose 577
MALFORMATIONS CONGÉNITALES ET ACQUISES 577
Malformations congénitales 577
Bride circulaire congénitale de la jambe 577
Incurvation rachitique 577
Malformations acquises 580
Varices 580
Extirpation des veines variqueuses par la méthode sous-cutanée . . 580
Transplantation tendineuse dans la paralysie infantile 582
Pseudarthrose de la jambe 582
Suture osseuse 582
Méthode des plaques métalliques vissées 585

Pages.

TUMEURS 585
Tumeurs bénignes 585
Lipome. — Mixome 585
Tumeurs malignes 585
Ligature des artères de la jambe 586
1° Tibiale antérieure 586
2° Tibiale postérieure 586
A. — Au milieu de la jambe 586
B. — En arrière de la malléole 587
Amputation de la jambe 587
1° Au tiers supérieur 587
2° Amputation sus-malléolaire 589

OPÉRATIONS SUR L'ARTICULATION TIBIO-TARSIENNE ET SUR LE PIED

LÉSIONS TRAUMATIQUES 597
Rupture du tendon d'Achille 597
Suture tendineuse 597
Luxation tibio-tarsienne 597
Luxation de l'astragale 597
LÉSIONS INFLAMMATOIRES 598
Lésions inflammatoires aiguës 598
Lésions inflammatoires chroniques 598
Tuberculose des os du tarse 598
MALFORMATIONS CONGÉNITALES ET ACQUISES 598
Malformations congénitales 598
Pied bot 598
Ténotomie du tendon d'Achille chez l'enfant 598
Allongement du tendon d'Achille chez l'adulte 601
Ablation de l'astragale 602
Malformations acquises 603
Pied plat valgus douloureux. — Ablation du scaphoïde 603
Technique opératoire spéciale 603
Amputation inter-tibio-calcanéenne 603
Ligature de l'artère pédieuse 604
Mal perforant 604
Amputation cunéiforme de plusieurs métatarsiens 604
Extirpation d'un métatarsien 604
Hallux valgus 608
Amputation des orteils 608

IMPRIMÉ

PAR

PHILIPPE RENOUARD

19, rue des Saints-Pères

PARIS

A. MALOINE, éditeur, 25-27, rue de l'École-de-Médecine, PARIS

E. DOYEN

Traité de Thérapeutique Chirurgicale et de Technique Opératoire

DIVISION DE L'OUVRAGE

Tome I. — *Technique chirurgicale générale, 578 figures.*

Tome II. — *Opérations sur la Tête, 571 figures.*

Tome III. — *Opérations sur le Cou, le Thorax et le Membre supérieur. 591 figures.*

Tome IV. — *Opérations sur l'Abdomen (les Organes génito-urinaires exceptés), 512 figures.*

Tome V. — *Opérations sur les Organes génito-urinaires et sur le Membre inférieur, 567 figures.*

Les 5 volumes . . . . . **125** fr.

Les volumes ne se vendent pas séparément, excepté pour les acquéreurs des premiers tomes qui pourront se procurer les volumes suivants au prix de **25** fr., jusqu'à l'épuisement de ces volumes.

Paris. — Typ. Philippe Renouard, 19, rue des Saints-Pères. — 5-13-26